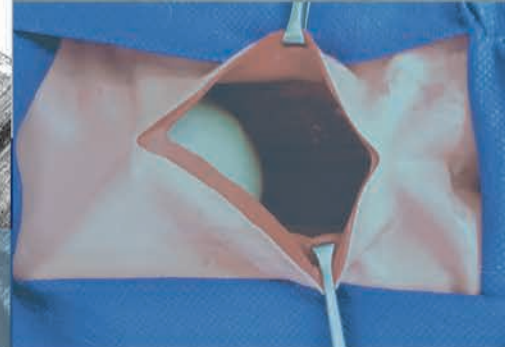


MANUAL DE PRÁCTICAS

orientado a la enseñanza quirúrgica
en medicina veterinaria y zootecnia

CBS 60



Casa abierta al tiempo

UNIVERSIDAD AUTÓNOMA METROPOLITANA

Juan José Pérez Rivero Cruz y Celis | Michelle Gutierrez Cruz
José Antonio Herrera Barragán | Ángel Raymundo Lozada Gallegos
Emilio Rendón Franco

Manual de prácticas orientado a la enseñanza quirúrgica en medicina veterinaria y zootecnia

Juan José Pérez Rivero Cruz y Celis | Michelle Gutierrez Cruz | José Antonio Herrera Barragán
Ángel Raymundo Lozada Gallegos | Emilio Rendón Franco



Casa abierta al tiempo

UNIVERSIDAD AUTÓNOMA METROPOLITANA



Casa abierta al tiempo

UNIVERSIDAD AUTÓNOMA METROPOLITANA

RECTOR GENERAL

Dr. Eduardo Abel Peñalosa Castro

SECRETARIO GENERAL

Dr. José Antonio de los Reyes Heredia

UNIVERSIDAD AUTÓNOMA METROPOLITANA-XOCHIMILCO

Rector

Dr. Fernando de León González

Secretario

Mtro. Mario Alejandro Carrillo Luvianos

DIVISIÓN DE CIENCIAS BIOLÓGICAS Y DE LA SALUD

Directora

Mtra. María Elena Contreras Garfias

Secretario Académico

Dr. Luis Amado Ayala Pérez

Responsable Programa Editorial

Mtra. Zyanya Patricia Ruiz Chapoy

COMITÉ EDITORIAL

Dr. Edgar Carlos Jarillo Soto

Mtro. Felipe Mendoza Pérez

Dr. Jorge Esteban Miranda Calderón

Biól. José Alfredo Arévalo Ramírez

Dr. José Antonio Herrera Barragán

Dr. José Arturo Granados Cosme

Dr. José Francisco Cervantes Mayagoitia

Dra. Patricia Castilla Hernández

“Manual de prácticas orientado a la enseñanza quirúrgica en medicina veterinaria y zootecnia”.

Primera edición: 2020.

ISBN: 978-607-28-1850-7

D.R. © UNIVERSIDAD AUTÓNOMA METROPOLITANA

Unidad Xochimilco

Calzada Del Hueso 1100, Col. Villa Quietud, alcaldía Coyoacán,

C.P. 04960, Ciudad de México.

Tel.: 5483 7000 ext. 3783.

editorialcbs@correo.xoc.uam.mx

Índice

Introducción	9
Práctica N°1. Manejo de animales: conociendo sus frecuencias fisiológicas	11
Ejercicio 1.....	12
Práctica N°2. Cálculo de dosis de fármacos usados durante anestesia	15
Ejercicio 2.....	17
Práctica N° 3 Colocación de catéter venoso periférico	21
Ejercicio 3.....	24
Práctica N°4 Fluido terapia, dosificación, manejo de solución intravenosa y equipo de administración	27
Ejercicio 4.....	30
Práctica N° 5. Reconocimiento y manejo de instrumental quirúrgico.....	33
Ejercicio 5.....	35
Práctica N°6. Patrones de sutura diversos	37
Ejercicio 6.....	41
Práctica N°7. Técnica de colgajos cutáneos	45
Ejercicio 7.....	48

Práctica N° 8. Celiotomía exploratoria.....	51
Ejercicio 8.....	55
Práctica N°9. Esplenectomía	57
Ejercicio 9.....	60
Practica N° 10. Tema: Lobectomía hepática.....	63
Ejercicio 10.....	65
Práctica N° 11. Gastrotomía y Gastropexia	67
Ejercicio 11.....	70
Práctica N°12. Anastomosis intestinal termino-terminal	73
Ejercicio 12.....	76
Práctica N°13. Anestesia local y regional en animales.....	79
Ejercicio 13.....	82
Práctica N°14. Ooforosalingohisterectomía y cistostomía	87
Ejercicio 14.....	91
Práctica N°15. Orquiectomía y vasectomía	95
Ejercicio 15.....	98
Práctica N°16. Vendaje de Robert-Jones	101
Ejercicio 16.....	103

Práctica N°17. Osteosíntesis femoral.....	105
Ejercicio 17.....	108
Ejercicio 18.....	109
Práctica N° 18. Determinación de sexo en aves	111
Bibliografía	119

Introducción

Hoy en día la medicina clínica y la cirugía veterinaria van tomadas de la mano, siendo la cirugía una disciplina médica de carácter práctico, la cual requiere de un proceso enseñanza-aprendizaje eficiente para desarrollar en los alumnos el hábito de reflexionar sobre su desempeño en los diferentes contextos.

Es así como Colegio Académico de la Universidad Autónoma Metropolitana, en su sesión número 378, aprobó el Plan de estudios basado en competencias de la Licenciatura en Medicina Veterinaria y Zootecnia, el cual tiene una duración de 15 trimestres; los trimestres X, XI y XII forman parte de la denominada Etapa III: Formación Médico Clínica II, donde se encuentra el módulo Técnicas y Terapéutica Quirúrgica (3340019) de carácter obligatorio con 8 horas de teoría y 20 de práctica.

En el aprendizaje basado en competencias los estudiantes son responsables de su propio proceso educativo. Los profesores se encargan de contextualizar la experiencia quirúrgica para que los alumnos alcancen los objetivos de aprendizaje que les permitan construir el conocimiento de manera significativa.

La formación en Cirugía Veterinaria se deberá desarrollar por etapas. En la primera etapa del “saber” el estudiante debe revisar la literatura y los videos disponibles a detalle para comprender con claridad los conceptos y las actividades a realizar durante los periodos pre operatorio, trans operatorio y post operatorio, de cada procedimiento.

Ya que el estudiante tiene dominio del conocimiento teórico, se puede pasar a la siguiente etapa de “saber hacer”, donde deberá desarrollar todas aquellas habilidades motoras necesarias para realizar los procedimientos quirúrgicos. En esta etapa son de gran importancia las prácticas de laboratorio de cirugía, donde, de manera conjunta con la retroalimentación que su profesor le dé, el alumno podrá fortalecer los reflejos visuales, cerebrales y manuales que cada cirugía requiere a fin de automatizar sus movimientos.

En este sentido el presente manual pretende ser una herramienta pedagógica que apoye en el desarrollo de habilidades, en especial durante las etapas del “saber” y del “saber hacer” que permitan a los alumnos alcanzar de forma satisfactoria los objetivos generales del programa, los cuales son el desarrollo de competencias específicas-profesionales orientadas a seleccionar y aplicar, de forma eficaz y oportuna, en las especies animales, técnicas quirúrgicas con fines médicos o zootécnicos para la prevención, diagnóstico, tratamiento y rehabilitación, observando actitudes éticas, bioéticas y humanitarias.

Además, el alumno deberá desarrollar competencias genéricas-transversales para gestionar información de forma crítica y autocrítica; trabajar en equipo manifestando respeto, valoración y sensibilidad ante el trabajo de los demás; adaptarse a nuevas situaciones; aplicar conocimientos y procedimientos mediante la investigación para resolver problemas; divulgar información de forma oral y escrita, y mantener **comportamiento ético** en el ejercicio de sus responsabilidades ante los animales, la profesión y la sociedad.

Dr. Juan José Pérez Rivero Cruz y Celis

Práctica N°1

Manejo de animales: conociendo sus frecuencias fisiológicas

Competencias a desarrollar

Conocerá diferentes técnicas de sujeción de conejos (*Oryctolagus cuniculus*), garantizando en todo momento el bienestar de los animales y seguridad para el alumno.

Materiales

- Pijama quirúrgica.
- Bata blanca.
- Cobija de 1.5 por 1.5 metros.
- Transportadora.

Animales


- Conejos (*Oryctolagus cuniculus*).

Procedimiento

1. Verificar que en la transportadora se encuentren los animales y cubrirla con la cobija durante 5 minutos para que se tranquilicen.
2. Abrir la puerta de la transportadora, con cuidado e identificar el conejo que se encuentre más cerca de la puerta.
3. Colocar la mano debajo de los miembros posteriores y soportando el peso del animal, con la otra mano se debe sujetar la piel a nivel del cuello para mantener firme al animal. Al mismo tiempo, cubrir todo el cuerpo con la cobija, poniendo especial atención a la cabeza (que pueda respirar) y las cuatro patas (Rimbaud *et al.*, 2005).

Notas:

Ejercicio 1



- I. Revisa la literatura y contesta por escrito el siguiente ejercicio.
 1. Iluminar de verde las zonas donde se sujeta al animal correctamente.
 2. Iluminar de rojo las zonas donde se prohíbe sujetar al animal.
 3. Describe ¿Cuáles son las consecuencias de sujetar incorrectamente al animal?
 4. Define con tus propias palabras el significado de **sujeción**.
 5. ¿Las técnicas de sujeción de animales de compañía y las de animales de producción, son las mismas a los de animales de laboratorio?
 6. Justificar respuesta en base a la revisión de literatura.
 7. Describe el sistema de clasificación utilizada *The American Society of Anesthesiologists* (ASA).

II. Llena correctamente el siguiente cuadro.

	Vacuno	Ovino	Perro	Gato	Equino	Pollo/ Ave	Cerdo	Conejo	Jirafa	Hipopótamo	Hurón	Camaleón/ Reptil	Ajolote/ Anfibio
Parámetros fisiológicos vitales													
Frecuencia cardiaca													
Frecuencia respiratoria													
Tiempo de llenado capilar													
Temperatura rectal													
Parámetros fisiológicos de reproducción													
Madurez sexual													
Duración del celo													
Duración de la gestación													
Animales al parto.													

Bibliografía:

Rimbaud E, Pineda N, Adilia L y Chavarría L. (2005). Metodo de sujeción y aplicación de inyectables. Disponible en: <http://www.bio-nica.info/Biblioteca/Rimbaud2005f.pdf>

Norma Oficial Mexicana NOM-062-ZOO-1999, Especificaciones técnicas para la producción, cuidado y uso de los animales de laboratorio https://www.gob.mx/cms/uploads/attachment/file/203498/NOM-062-ZOO-1999_220801.pdf

Práctica N°2

Cálculo de dosis de fármacos usados durante anestesia

Para la realización segura y ética de cualquier intervención quirúrgica es necesario que el animal se encuentre en un estado anestésico, compuesto por **amnesia, hipnosis, analgesia, relajación muscular y protección neurovegetativa**, la cual se logra con el uso de combinaciones de fármacos preanestésicos y anestésicos. Existen dos tipos de anestesia, la totalmente intravenosa (TIVA, por sus siglas en inglés), en donde se utiliza la combinación de fármacos intravenosos como barbitúricos, alquil fenoles con propiedades hipnóticas, opioides, agentes bloqueadores, α agonistas entre otros, y la anestesia inhalada, en la cual se requieren equipos especiales y fármacos como el isoflurano y el sevoflurano (Ramírez y Nava, 2015).

Uno de los animales que se considera difícil de anestesiar es el conejo (*Oryctolagus cuniculus*), debido a su elevada tasa metabólica, peculiaridades anatómicas en la cavidad oral y laríngea, así como su proporción torácica reducida, y su facilidad para ser estresados.

De manera general se requiere pre medicar con agentes farmacológicos como los tranquilizantes, sedantes, hipnóticos, anticolinérgicos y analgésicos, los cuales favorecen un estado de calma y sedación favoreciendo el manejo suave de los animales (Acevedo, *et al.*, 2017; Pérez-Rivero, *et al.*, 2014).

En los conejos (*Oryctolagus cuniculus*) se utilizan los siguientes grupos de fármacos.

- Agonistas α -2.
- Derivados fenotiacínicos.
- Benzodiacepinas.
- Opioides.
- Derivados fenciclidínicos.

Competencias a desarrollar

Calcular de manera eficiente las dosis de los diferentes fármacos que se utilizan para lograr anestesia general balanceada.

Materiales

- Pijama quirúrgica.
- Bata blanca.
- Jeringas de 1 ml.

Se requiere de manera adicional

- Torundas de alcohol.
- Fármaco (Xilacina 10%).

Animales

- Conejos (*Oryctolagus cuniculus*).

Procedimiento

1. El alumno debe realizar los cuatro pasos que se describen en la práctica N°1 de manejo.
2. Después se coloca en la báscula para llevar a cabo el pesaje del conejo, posteriormente se vuelve a colocar en la mesa de exploración.
3. Por otra parte, el estudiante que tiene el cargo de anestesia debe de hacer los cálculos de las dosis del tranquilizante, analgésico y anestésico, para

llevar a cabo la anestesia general. Para esto se requiere conocer:

- a. Peso del animal.
- b. Dosis requerida.
- c. Concentración del fármaco.

4. Luego de tener los cálculos, el alumno los verificará con su profesor. Si el cálculo es correcto se realiza el siguiente paso o en su caso se realizan de nuevo los cálculos para corregirlos.
5. Se descubre una de las orejas del conejo para ubicar la vena central.
6. Limpiar la zona donde se hará la punción con ayuda de una torunda de alcohol, la cual sirve para hacer antisepsia en la zona donde esté la vena central y a su vez para exponer más la vena.
7. Realizar la punción venosa, verificar que se encuentra dentro del vaso sanguíneo jalando ligeramente el embolo para observar la presencia de sangre; si esto no ocurre se punciona de nuevo.
8. Administrar el sedante lentamente.

Notas:

Ejercicio 2

I. Dosifica los siguientes fármacos según sea el caso, calculando los miligramos totales y el volumen a administrar al paciente.

Nombre del fármaco	Xilacina		Acepromacina		Ketamina		Pentobarbital mantenimiento		Tramadol		Lidocaína 2%	
	mg	ml	mg	ml	mg	ml	mg	ml	mg	ml	mg	ml
Concentración del fármaco	100mg/1ml		0.5mg/ml		1000mg/10 ml		6300 mg/100ml		100mg/2ml		20mg/1ml	
Dosis usadas en conejos mg/kg												
Conejo 2.950 kg												
Conejo 3.437kg												
Conejo 4.220 kg												
Conejo 2.368 kg												

II. Dibujar a mano la máquina de anestesia inhalada; asimismo, explicar el mecanismo de ésta, diferenciando entre los circuitos abiertos y cerrados que se utilizan.

III. Elementos de una receta médica: realiza una receta médica asegurándote de cumplir con los requisitos indispensables, como:

- Nombre del médico.
- Cédula profesional.
- Institución que emite el título.
- Especialidad.
- Domicilio particular.
- Nombre del paciente (propietario).
- Fecha de prescripción.
- Firma del médico.
- Denominación distintiva (marca comercial).
- Denominación genérica (sal).
- Presentación.
- Forma farmacéutica (tabletas, jarabe, solución).
- Tratamiento (dosis, frecuencia y vía de administración).

IV. Elabora una receta médica, asegurándote que contenga todos los elementos indispensables, prescribiendo acepromacina a un conejo de 4 kilogramos por vía subcutánea por única vez.

Rx.

V. Llenar el siguiente cuadro con la información que se te solicita.

Nombre	Propiedades farmacológicas	Farmacocinética	Usos	Principio activo	Reacciones adversas	Antagonistas	Nombres comerciales en veterinaria
Agonistas α -2.							
Derivados fenotiacínicos							
Benzodicepinas							
Opioides							
Derivados fenciclidínicos							
Derivados del ácido barbitúrico							

Bibliografía

- Acevedo C, Gutiérrez E y Ortega A. (2017). Sedación y Analgesia. *Vanguardia veterinaria*. Año 15 (80). Ley General de Salud (cap. I, art. 83).
- Norma Oficial Mexicana NOM-062-ZOO-1999, Especificaciones técnicas para la producción, cuidado y uso de los animales de laboratorio.
- Pérez-Rivero, J.J. y Rendón-Franco, E. (2014). Evaluación cardiorrespiratoria de conejos (*Oryctolagus cuniculus*) anestesiados con una combinación de tramadol, acepromacina, xilazina y ketamina. *Arch med vet*. Vol. 46(1).
- Ramírez, E. y Nava, J. (2015). Anestesia total intravenosa. *Revista Mexicana de Anestesiología*. Vol. 38(3).
- Reglamento de Insumos para la Salud (arts. 28-31).

Práctica N°3

Colocación de catéter venoso periférico

Unos de los procedimientos básicos que se implementa con frecuencia en el área de cirugía, es la colocación de catéteres intravenosos, ya sea para la administración de soluciones intravenosas o fármacos. Siendo este un método directo de acceso a la circulación venosa, (Woelfel y Takabe, 2016; Williamson y Cattlin, 2018). De igual manera existen diferentes venas en donde se puede llevar a cabo la cateterización venosa periférica, las cuales son: vena cefálica, vena safena, vena marginal de la oreja, vena femoral, entre otras (Cheung *et al.*, 2009).

Uno de los elementos fundamentales que se requieren para realizar la canalización es el uso de catéter, ya sea de poliuretano o silicona, los catéteres más utilizados son los no tunelizados, los cuales son útiles para el acceso venoso a corto plazo; la vida útil de estos catéteres es de 5 a 7 días (Cheung *et al.*, 2009).

Las partes que conforman un catéter son: cámara visual de flujo trasera, lengüeta de apoyo, estilete, cono de conexión, catéter y la funda protectora (Botella, 2004).

Sin embargo, las consideraciones que se usan para determinar el calibre y longitud del catéter son: tamaño del animal, grado de estabilidad cardiovascular, intervenciones médicas o el área de canalización (Queensland Government, 2013).

Competencias a desarrollar

Habilidad psicomotriz para realizar de manera eficiente la canalización venosa periférica en conejos.

Materiales

- Pijama quirúrgica.
- Bata blanca.
- Catéteres calibre 24 (color amarillo).
- Torundas de alcohol.
- Tela adhesiva de acetato.
- Abatelenguas.
- Simulador de punción venosa.
- Solución fisiológica de 250 ml (Hartman o Cloruro de sodio 0.9%).

-
- Equipo de venoclisis microgotero.
 - Máquina de rasurar.

Animales

- Conejos (*Oryctolagus cuniculus*).

Procedimiento

Como primer tiempo, los alumnos fabricarán un simulador de punción venosa periférica, tal y como lo describen Pérez-Rivero y Rendón-Franco (2011).

Practicarán en él la inyección con aguja y jeringa, cuántas veces sea necesario hasta no fallar.

Como segundo tiempo, practicarán la colocación de un catéter venoso periférico, conjuntamente con su fijación con cinta adhesiva, cuántas veces sea necesario hasta no fallar.

Después:

1. Transportar al animal como se describió en la **Práctica 1** a la mesa de trabajo y realizar el pesaje.

2. Una vez en la mesa de trabajo, dejar de dos a tres minutos al animal para que se relaje. Al mismo tiempo calcular la dosis del sedante de acuerdo al peso del animal (**Práctica 2**).
3. Abrir la botella de solución (Hartman o NaCl 0.9%), colocarle el equipo de venoclisis y purgarlo (**Práctica 4**).
4. Asimismo, se preparan tres tiras de cinta adhesiva o Micropore dejándolas en una zona donde sea de fácil acceso, por ejemplo, al filo de la orilla de la mesa de trabajo.
5. Ya con el animal sedado, se rasura y realiza antisepsia de ambas orejas del conejo utilizando la máquina de rasurar.
6. Localizar la vena marginal de una oreja.
7. Destapar el catéter y observar si no está maltratado o roto el teflón del mismo.
8. Acercar el catéter en ángulo de 10° a la región elegida para puncionar, observando si hay presencia de sangre en la cámara visual de flujo.

9. Retirar ligeramente la aguja del catéter a manera de ocultarla dentro del teflón.
10. Deslizar el teflón por el interior de la vena hasta su tope.
11. Fijar el catéter con las tres tiras de cinta adhesiva y anexando el abate lenguas como soporte.
12. Conectar el equipo de venoclisis en el cono de conexión del catéter.
13. Observar si pasa la terapia de fluidos sin producir ninguna infiltración. Si no pasa, revisar la vía o en su caso, volver a colocar un catéter nuevo.

Notas:

Ejercicio 3

Resolver las siguientes preguntas:

1. ¿Cómo se llama la técnica que permite una vía permeable al torrente sanguíneo?
2. ¿Cuál es el tipo de cateterización usado de manera general en animales?
3. ¿Cómo se llama la vena utilizada con mayor frecuencia en conejos (*Oryctolagus cuniculus*)?
4. ¿Qué es un catéter?
5. ¿Cuál es el tipo de catéter usado para procedimientos a corto plazo?

Dibujar un catéter venoso periférico colocando los nombres de sus partes

Bibliografía

- Botella C. (2004). Administración parenteral de medicamentos: la vía intravenosa (el goteo intravenoso). Atención Primaria en la Red.
- Cheung E, Baerlocher M, Asch M y Myers A. (2009). Venous Access. Canadian Family Physician * Le Médecin de famille canadien. Vol. 55 pp 494-496.
- Pérez-Rivero JJ and Rendón-Franco E. (2011). Validation of the Educational Potential of a Simulator to Develop Abilities and Skills for the Creation and Maintenance of an Intravenous Cannula. *ATLA* 39, 257–260.
- Queensland Government. (2013). Peripheral intravenous catheter (PIVC). Australian Journal of Nursing. Vol. 30 (2).
- Williamson P and Cattlin S. (2018). Central venous cannulation. *Anesthesia & Intensive Care Medicine*. Vol. 19 (12) pp 627 -628.
- Woelfel A y Takabe K. (2016). Successful intravenous catheterization by medical students. *Journal of Surgical Research*. Vol. 204 (2) pp 351-360.

Práctica N°4

Fluido terapia, dosificación, manejo de solución intravenosa y equipo de administración

La terapia de fluidos se emplea principalmente para el remplazo de fluidos corporales, tratar la deshidratación, hipovolemia, trastornos electrolíticos, como vehículo para la administración de medicamentos entre otros (Chaverri *et al.*, 2012).

Los fluidos se clasifican en cristaloides y coloides; las soluciones cristaloides como lactato de Ringer (Hartmann) y cloruro de sodio al 0.9%, contienen electrolitos capaces de entrar a todos los compartimentos corporales; las soluciones coloides tales como: dextrans, albúmina, almidón hidroxietílico (AHE) y gelatinas, contienen sustancias de alto peso molecular que quedan solamente en el comportamiento intravascular teniendo influencia osmótica (Tello, 2009).

Para calcular la terapia de fluidos se debe considerar el porcentaje de deshidratación de manera clínica en el paciente (Tello, 2009):

Indicar los signos clínicos que correspondan al porcentaje de deshidratación detectable a la exploración física.

Porcentaje de deshidratación	Signos clínicos
<5%	
5 – 6 %	
6 – 8 %	
10 – 12 %	
12 – 15 %	

La fórmula que se utiliza para calcular la cantidad de fluidos es la siguiente:

$$\% \text{ de deshidratación} \times \text{Peso Paciente (kg)} = \text{litros}$$

Asimismo, para el cálculo de los fluidos de mantenimiento se debe considerar:

- 40 ml/kg/día para animales mayores de 10 kilogramos
- 60 ml/kg/día para animales menores de 10 kilogramos.

Por otro lado, se debe conocer cómo está conformado el equipo de administración: una parte es el equipo de venoclisis que consiste en: punzón, cámara de goteo, alargadera, llave o pinza reguladora, puerto de inyección, conector para la aguja y protector. La segunda parte es el frasco de solución, siendo este de material de plástico (bote o bolsa) o de vidrio, que consiste en: pie de suero, recipiente con solución, capuchón, protector del capuchón (Botella, 2004).

Competencias a desarrollar

Manejo adecuado del material y equipo necesarios para la administración de líquidos por vía intravenosa.

Materiales

- Solución fisiológica de 250 ml (Hartmann o Cloruro de sodio 0.9%).
- Equipo de venoclisis microgotero.
- Catéter intravenoso calibre 24.
- Porta sueros.
- Cinta adhesiva de acetato.

Procedimiento

Previamente a que se realice la apertura de solución intravenosa, el alumno debe de hacer los cálculos de fluidoterapia que corresponda al peso del conejo que se esté manejando en este ejercicio.

Después:

1. Abrir el equipo de venoclisis microgotero para desenredarlo.
2. Quitar el capuchón de seguridad al envase de solución fisiológica.
3. Retirar el protector de seguridad del punzón perforador del equipo de venoclisis.

4. Se perfora el tapón de caucho del envase con el punzón del equipo para que haya conexión entre ambos.
5. Se cuelga en el porta sueros y se presiona la cámara de goteo para que se llene de solución.
6. Extraer el protector del conector para la aguja para que con la gravedad se realice la purga del equipo hasta que no haya burbujas en el sistema.
7. Cerrar el paso de flujo con la llave reguladora.

Notas:

Ejercicio 4

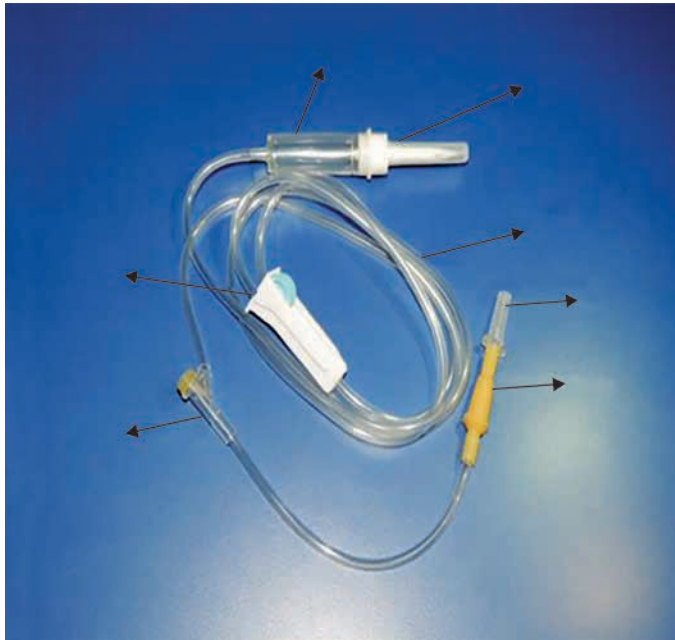I. Calcular la terapia de fluidos.

Animal	% Deshidratación	Terapia de fluidos remplazo	Terapia de fluidos remplazo + mantenimiento
Conejo 1.530 kg	8 %		
Conejo 4.658 kg	6%		
Conejo 3.224 kg	10%		
Conejo 2.761 kg	7%		

II. Llenar el siguiente cuadro.

Composición electrolítica de soluciones intravenosas										
Líquido	Glucosa (g/L)	Na ⁺ (mEq/L)	Cl ⁻ (mEq/L)	K ⁺ (mEq/L)	Ca ²⁺ (mEq/L)	Mg ²⁺ (mEq/L)	Bufter	Osmolaridad (mOsm/L)	Ca/L	pH

III. En las siguientes imágenes, colocar los nombres de las partes de un equipo de venoclisis y recipiente de solución.



Bibliografía:

- Botella, C. (2004). Administración parenteral de medicamentos: la vía intravenosa (el goteo intravenoso). *Atención Primaria en la Red*.
- Chaverri, J.M., Díaz, J.P. y Cordero, E. (2012). Generalidades sobre fluidoterapia y desórdenes electrolíticos, enfoque en la farmacia hospitalaria: Primera parte. *Revista Pharmaceutical Cero*. Académica de la Facultad de Farmacia de la universidad de Costa Rica.
- Tello, L. (2009). Fluidoterapia en pacientes críticos. Sociedad latinoamericana de medicina veterinaria de emergencia y cuidados intensivos. Disponible en: <http://www.ivis.org/proceedings/laveccs/2009/Tello5.pdf?LA=2>

Práctica N°5

Reconocimiento y manejo de instrumental quirúrgico

En el siglo XIX los artefactos médicos tuvieron un gran auge en México para la enseñanza clínica y práctica hospitalaria, por lo que los primeros instrumentos empleados eran provenientes de Europa y posteriormente de Estados Unidos. El dispositivo más relevante del siglo fue el instrumental quirúrgico debido a que se empezaban a realizar prácticas operatorias como amputaciones, intervenciones de cavidades torácicas y abdominales, en las cuales los médicos usaban instrumentos como escalpelos, lancetas, cuchillos y tijeras (Cházaro, 2012).

El instrumental quirúrgico puede ser clasificado de acuerdo con su composición, forma, función y uso (Sánchez *et al.*, 2014; Pérez-Rivero *et al.*, 2014):

- **Composición:** se enfoca en el material que se utiliza para la fabricación, asimismo, como para tener en cuenta el cuidado de éste y no presentar corrosión. Los materiales que se usan para la fabricación son: acero inoxidable, titanio, vitalio y otros metales como plata, cobre y carburo de tungsteno.

- **Forma:**
 - Un solo cuerpo: consta de una punta y cuerpo; por ejemplo, mango de bisturí, pinzas de disección (con o sin dientes), separadores de Farabeuf, pinzas de Adson.
 - Articulado: se componen de punta, cuerpo y articulación, como pinzas de Kelly, pinzas Halsted, pinzas de Allis, tijera de Metzenbaum, tijeras de Mayo (curva y recta), tijeras littauer, porta aguja.
- **Función:**
 - Diéresis o corte: instrumentos que se utilizan para cortar, separar o extirpar un tejido.
 - De separación: utensilio empleado para separar o retraer una cavidad durante un procedimiento. También mantiene los tejidos u órganos fuera del área donde se esté trabajando para tener mejor visión.

-
- De aprehensión: dispositivo usado para tomar tejidos, estructuras u objetos.
 - De síntesis: instrumento que se usa para suturar, afrontar y restablecer la continuidad de los tejidos.
 - De drenaje: herramienta que tiene como objetivo la limpieza de la zona aspirando o succionando.
 - Uso:
 - Básico: es un kit de instrumentos de diéresis, de separación, de aprehensión, hemostasia y de síntesis para intervenciones quirúrgicas menores.
 - Especializado: es aquel instrumental considerado para determinado procedimiento (cirugía oftalmológica, cirugía cardiovascular, cirugía ortopédica entre otros).

Competencias a desarrollar

La habilidad visual se empleará para identificar cada uno de los instrumentos que conforma el instrumental quirúrgico básico.

Materiales

- Instrumental quirúrgico básico.

Procedimiento

1. Observar todo el instrumental quirúrgico que se encuentra en la mesa de trabajo.
2. Tocar un dispositivo para ver cómo está conformado. Observar si tiene dientes, argolla, articulación, punta, entre otras.
3. Una vez que se observó con detalle, se puede clasificar debido a su función.
4. Para el manejo del instrumental quirúrgico, se puede sujetar con la palma de la mano, lo cual proporciona más fuerza, pero menos precisión.
5. Para obtener más precisión, se sujeta colocando el dedo pulgar en un anillo, el anular en el otro anillo y el dedo índice en el cuerpo del instrumento.

Notas:

Ejercicio 5

I. Colocar los nombres de las siguientes ilustraciones.



II. Mencionar las diferencias entre instrumental quirúrgico básico, ortopédico y oftalmológico. Justificar la respuesta.

III. Asimismo, dibujar a mano y describir el uso de los siguientes instrumentos quirúrgicos.

Porta aguja	Tijeras de Metzenbaum	Tijera de Mayo	Pinza de Adson	Clamp de line	Cureta o legra	Pinza de Allis	Sierra de Liz
-------------	-----------------------	----------------	----------------	---------------	----------------	----------------	---------------

Bibliografía

- Chárazo, L. (2012). Los instrumentos en la medicina científica. *Revista Ciencia – Academia Mexicana de Ciencias*. Vol. 63 N° 2, 64 – 71.
- Sánchez, O., González, Y., Hernández, C. y Cabo, E. (2014). Manual de instrumental quirúrgico. *MediSur*. Vol. 12. N° 5.
- Pérez – Rivero, J., Rendón, E. y López, O. (2014). *Manual de técnicas quirúrgicas en conejo (Oryctolagus cuniculus) utilizadas en docencia e investigación*. Universidad Autónoma Metropolitana unidad Xochimilco. México. 72 pp.

Práctica N°6

Patrones de sutura diversos

Al presentar una lesión a consecuencia de un corte es necesario su reparación, proporcionar hemostasia y sostén para favorecer la cicatrización manteniendo los bordes unidos por medios mecánicos como las suturas; para lograrlo, se sabe que cada tejido requiere de diferente tipo de sutura debido a sus características particulares (ASEPEYO, 2016). La sutura quirúrgica está conformada por una aguja curva, recta o mixta y material de suturar, ya sea absorbible o no absorbible (Fossum, 2009).

Una sutura ideal tiene como características: producir una mínima reacción tisular, inhibiendo el crecimiento bacteriano, no producir alergia, entre otros, pero al no existir dicha perfección, se tiene que elegir la sutura que se aproxime a las necesidades de cada intervención determinada. Los patrones de sutura se clasifican en continuos, discontinuos (Fossum, 2009).

Competencias a desarrollar

Aplicar de manera correcta los patrones de sutura poco convencionales de utilidad en cirugía veterinaria.

Materiales

- Hojas de foamy y tubos de látex calibre grueso.
- Nylon para pescar.
- Aguja curva para sutura.
- Cinta de adhesiva.
- Regla.
- Plumón.

Procedimiento

1. Corta un tramo de nylon para pescar y colócalo en la aguja para sutura.
2. Con ayuda de la regla, realizar líneas en la hoja de foamy usando el plumón.

-
3. Después de tener marcado el foamy, se pone un pedazo de cinta de adhesiva en cada vértice de la hoja para evitar que se mueva.

El primer patrón de sutura que se realizará en la hoja de foamy es de tipo continuo y se llama de Schmieden o bell, (forma de campana), es utilizado para el cierre de vejiga urinaria.

4. Se inicia haciendo un punto simple o Lembert en tejido sano, medio centímetro antes de donde inicia la incisión. No se corta la sutura debido a es que un patrón de sutura continua.
5. Se inserta la aguja dentro de la lesión traspasando serosa, muscular, submucosa y mucosa, siendo este contra lateral al punto simple.
6. Luego se inserta nuevamente la aguja atravesando la capa mucosa de la lesión del otro lado donde se comenzó el patrón.
7. Se repite el procedimiento a lo largo de la incisión.

8. Para terminar el patrón de sutura se utiliza nuevamente el punto simple o Lembert y se corta el resto con tijeras littauer.

En otra hoja de foamy se repiten los pasos 2 y 3 anteriores, para hacer otro patrón de sutura llamado punto de sutura Ashiff o medio Sarnoff.

9. Se introduce la aguja hasta 1 cm del borde de la incisión penetrando por completo el plano más superficial.
10. Después vuelve a entrar y salir la aguja en la unión dermoepidérmica (en este caso en la mitad del grosor de la hoja de foamy) del otro lado donde se inició el punto.
11. En forma lineal, se inserta nuevamente la aguja cerca del borde de incisión del lado donde se inició el punto.
12. Se anudan los cabos y se corta con ayuda de tijeras littauer.

13. Realizar los mismos pasos hasta a completar el largo de la incisión.

Se usa otra hoja de foamy y nuevamente se hace los pasos 2 y 3 de esta práctica, donde se realizará el patrón de sutura llamado vertical en “U” de Donatti.

14. Se inserta la aguja a un cm con respecto al borde de la incisión abarcando piel y tejido subcutáneo.

15. Nuevamente se introduce la aguja a la misma distancia al lado contrario de la incisión, alejado del borde de la incisión (a 2 cm del borde).

16. Después se debe invertir la aguja para insertarla a la mitad de distancia entre el punto y el borde de incisión del lado donde se está trabajando en el paso 15.

17. Se mete la aguja a medio centímetro del borde al otro extremo de la incisión.

18. Se anudan los cabos, como en el punto simple y se corta con tijeras littauer.

Se utiliza un tubo de látex de calibre grueso, para realizar un patrón de sutura llamado patrón de Gambee

19. La aguja es insertada en el borde lejano de la incisión desde la serosa hasta llegar a la luz.

20. Después se vuelve a introducir la aguja desde la luz hasta la capa muscular del mismo lado donde se está trabajando.

21. Se introduce la aguja en la capa muscular y continua hasta la luz del lado contrario de la incisión.

22. Luego se retorna la aguja a través de la mucosa hasta que salga a la superficie de la serosa.

23. Se hace el nudo quirúrgico y se corta en la parte posterior del nudo con ayuda de tijeras littauer.

24. Se hacen los mismos pasos hasta a completar el largo de la incisión.

Con uso de otro tubo de látex de calibre grueso, se practicará el patrón de sutura llamado Jareta o Bolsa de tabaco. En este tipo de sutura la incisión es de forma circular.

-
25. La aguja es insertada a medio centímetro del borde de la incisión.
 26. Se introduce nuevamente la aguja para salir a la parte exterior del tejido (representando la serosa).
 27. Se hacen los dos pasos previos alrededor de la incisión.
 28. Una vez ya terminado el alrededor, los cabos se anudan para aproximar el borde de toda la incisión.

Notas:

3. ¿Qué es cicatrización y cuáles son las fases de la cicatrización?

4. Realizar un mapa conceptual a mano, explicando cuales son los materiales de sutura absorbible y no absorbible.

5. Dibujar los patrones de sutura continua y discontinua realizados en este ejercicio.

6. ¿Cuáles son los planos de cierre en una celiotomía por línea media y de orquiectomía?

Bibliografía

- ASEPEYO. (2016). Técnicas de suturas para enfermería. Recuperado de https://gneaupp.info/wp-content/uploads/2015/12/364_21_TecnicasSuturaEnfermeria.pdf
- Área Blanca. (2018). Punto de sutura Ashiff/ Medio Sarnoff. Recuperado de <https://www.youtube.com/watch?v=z-3mWQhUHveU>
- Didáctico General UACJ. (2017). Patrones de sutura en veterinaria. Jareta. Recuperado de <https://www.youtube.com/watch?v=NJcARxkYSaI>
- Fossum T. (2009). Cirugía en pequeños animales. *Elsevier*. España. 1521 pp.
- Liga Acadêmica de Cirurgia Plástica UniFOA. (2017). Sutura Vertical em “U”, de Donatti. Recuperado de <https://www.youtube.com/watch?v=65koTg6Nt1s>

Práctica N°7

Técnica de colgajos cutáneos

Cuando se presentan acontecimientos en los cuáles la piel sufre de tejido lesionado o en su caso perdida del mismo como malformaciones faciales, quemaduras, heridas, cicatrices con antecedentes de infección entre otros, es indicado el uso de colgajos que consiste en un bloque de tejido cutáneo vascularizado que se obtiene a partir de un sitio donador para ser transferido a otra ubicación, mostrando resultados funcionales y estéticos (Aymerich, 2014).

Una de las diferencias entre los colgajos y los injertos, es la presencia del pedículo refiriéndose a un suministro vascular (Prohaska y Cook, 2018; Pérez-Rivero *et al.*, 2014). Los colgajos se clasifican según (Aymerich, 2014):

- *Vascularización*: son colgajos que tienen su propia irrigación; patrón axial proviniendo de una arteria (arteria septocutánea o musculocutánea) o por patrón aleatorio originado por el plexo dérmico-subdérmico.

- *Composición*: son simples (un tejido) o compuestos (más de dos tejidos).
- *Método de transferencia*: hay tres tipos de esta clasificación
 - *Transposición*: colgajo obtenido de zona no aledaña al defecto primario causando un segundo defecto.
 - *Avance*: es el cual se desplaza hacia adelante o atrás sobre su eje de largo.
 - *Rotación*: tejido adyacente es girado alrededor de un eje para cerrar un defecto primario.

En Medicina Veterinaria se observa el uso de colgajos enfocados en método de transferencia; los que se tienden a usar con mayor frecuencia son: colgajo rotatorio en piel (lesión triangular), el cual consiste en emplear segmentos de tejido para cubrir una lesión y por el otro lado está el procedimiento llamado colgajo rotatorio en “Z” (plastia en “Z” o zetaplastia), formándose mediante el traslape de dos colgajos trian-

gulares unidos por un trazo en “Z”, manteniendo un ángulo entre 30° y 60°, teniendo como objetivo mejorar la función y liberar tensión de una lesión con pérdida de tejido sano de zonas adyacentes (Pérez-Rivero *et al.*, 2014).

Competencias a desarrollar

Realizar de manera eficiente una zetaplastia y colgajo rotatorio en piel en forma de triángulo.

Materiales

Cada alumno debe de traer el siguiente material:

- Bata blanca.
- Plumón indeleble.
- Aguja hipodérmica calibre 21.
- Nylon para pescar.
- Recipiente con alcohol al 70%.
- Estuche de disección.
- Regla.
- 1 pata de puerco.

Procedimiento

1. El alumno toma la aguja hipodérmica para destaparla y así exponer la misma.
2. Se toma un pedazo de nylon para pescar que se encuentra previamente sumergido en el recipiente con alcohol al 70%, en el cual, un extremo se pasa por la luz de la aguja hipodérmica se recorre hasta pasar la mayoría del largo del nylon.
3. Con ayuda del porta aguja, se sujeta la aguja por la parte del cabezal y con movimientos de arriba hacia abajo se separa en dos partes la aguja. Después se presiona el lado de la aguja donde estaba el cabezal para evitar que se salga el nylon formando una sutura.
4. Con el plumón indeleble, se dibuja un triángulo equilátero (tres lados iguales) en la piel de la pata de puerco usando la regla.
5. Luego se traza una línea ligeramente parabólica teniendo como origen uno de los vértices del triángulo.
6. Se hace una incisión sobre las marcas usando el bisturí. Se retirará el triángulo.

7. Se hace disección cortante por el tejido subcutáneo de la piel y musculo panicular con tijeras de Metzenbaum, favoreciendo así la rotación.
8. Se sutura con puntos simples utilizando la sutura que previamente se hizo.
9. Se realizan otros puntos simples a lo largo de la curvatura del colgajo, recordando que no se debe apretar la sutura para evitar una lesión mayor por la inflamación del tejido.
10. En la misma pata de puerco, pero en otra zona, se hace un trazo en forma de “Z”.
11. Se realiza la incisión para que posteriormente se haga la disección de piel, tejido subcutáneo y músculo panicular de la periferia del trazo usando nuevamente la tijera de Metzenbaum.
12. Se lleva a cabo el cambio de posición de los triángulos, triángulo 1 en el espacio de origen del triángulo 2 y viceversa.
13. Una vez que el triángulo 1 se encuentra en su nueva ubicación, se fija el vértice con punto simple con materia no absorbible calibre 3-0 (sutura realizada por el alumno).
14. También se fija el triángulo 2 con la misma sutura y se termina de suturar la línea de incisión con patrón de punto simple.

Notas:

Ejercicio 7

Responde las siguientes preguntas

1. Defina con sus propias palabras ¿qué es un colgajo?
2. ¿Cuáles son las ventajas y desventajas de un colgajo?
3. ¿Qué tipo de colgajo se utiliza con mayor frecuencia en Medicina Veterinaria Zootecnia?
4. ¿Cómo se diseña un colgajo?
5. En una “Z” plastia con un ángulo de 45° entre sus brazos. ¿Qué porcentaje de piel se gana?

6. Dibujar tres diferentes ejemplos de colgajos del método de transferencia.

Bibliografía

- Aymerich, O. (2014). Generalidades de colgajos y su importancia en la relación con la reparación del daño corporal. *Medicina Legal de Costa Rica*. Vol. 31 (1). 8 pp.
- Prohaska, J. y Cook, C. (2018). *Flaps, Rotation*. StarPearles Publishing
- Pérez – Rivero, J., Rendón, E. y López, O. (2014). *Manual de técnicas quirúrgicas en conejo (Oryctolagus cuniculus) utilizadas en docencia e investigación*. Universidad Autónoma Metropolitana unidad Xochimilco. México. 72 pp.

Práctica N°8

Celiotomía exploratoria

Los animales pueden ser expuestos a diversos acontecimientos que afecten su salud como el trauma abdominal contuso, hemorragia, vísceras perforadas, etcétera, las cuales requieren de métodos de diagnóstico, uno de éstos es la Celiotomía exploratoria, la cual es la apertura y cierre de la cavidad abdominal (desde el cartílago xifoides hasta el pubis) (Pérez-Rivero *et al.*, 2014). La palabra celiotomía y laparotomía se puede utilizar para nombrar el procedimiento, aunque laparotomía se deriva del griego *lapara*, que significa flanco, y *tomy*, que significa corte (Rajaretnam y Burns, 2018).

La finalidad del procedimiento es tener acceso y explorar los órganos contenidos en la cavidad abdominal. De manera general se puede decir que la técnica a emplear dependerá del órgano que se revisará, por lo tanto, en el cuadrante craneal se encontrará el diafragma, hígado, estómago, bazo; en cuadrante caudal el intestino delgado y grueso, vejiga, útero o próstata; en la región paravertebral derecha e izquierda se localizan los riño-

nes, glándulas suprarrenales y ovarios (Papazoglou y Basdani, 2015).

Las principales técnicas de acceso a la cavidad abdominal utilizadas son (Rajaretnam y Burns, 2018):

- *Línea media*: incisión a la mitad del abdomen, donde se localiza la línea alba, siendo la incisión más común.
- *Paramediana*: este tipo de técnica se realiza lateralmente a la línea alba permitiendo el acceso a estructuras laterales o retroperitoneales como riñones y glándulas suprarrenales, sin embargo, aumenta la posibilidad de atrofia muscular, hematoma o lesión nerviosa.
- *Paracostal*: la incisión empieza inferior al xifoides, extendiéndose al margen costal paralelamente; debe estar a menos de dos dedos por debajo del margen. Se utiliza para acceder a la vesícula biliar, hígado (de lado derecho) y bazo (de lado izquierdo).

-
- *Pfannenstiel o púbrica*: se lleva a cabo a 5 cm por encima de la sínfisis del pubis de forma transversal curva. Este tipo de técnica se usa para cesáreas de emergencia.

Competencias a desarrollar

Realizar la apertura y cierre de cavidad abdominal con seguridad para el paciente.

Materiales

Cada equipo debe traer a la práctica la siguiente lista:

- Vestimenta quirúrgica (gorro, cubrebocas, bata quirúrgica, cubrezapatos).
- Guantes de látex.
- Venoclisis micro gotero.
- Termómetro.
- Estetoscopio.
- Tubo endotraqueal.
- Catéteres de calibre 24.
- Tela adhesiva de acetato.
- Solución fisiológica de 250 ml (Hartmann o Cloruro de sodio 0.9%).

- Fármacos (tramadol, lubricante, lágrima artificial).
- Suturas absorbibles calibre 2-0.
Suturas absorbibles calibre 3-0.
- Jeringas 1 ml y 3 ml.

Asimismo, se utilizará el siguiente material adicional:

- Fármacos (xilacina 10%, isoflurano, ketamina, pentobarbital, acepromacina).
- Instrumental de cirugía general básico.
- Torundas de alcohol y yodo.
- Gasas estériles.
- Suturas no absorbibles calibre 3-0.

Animales

- Conejos (*Oryctolagus cuniculus*).

Procedimiento

1. Transportar al animal a la báscula para llevar a cabo el pesaje, posteriormente colocar al animal en la mesa de trabajo (**Práctica 1**).
2. Una vez en la mesa de trabajo, dejar de dos a tres minutos al animal para que se relaje

3. En lo que un estudiante se queda sujetando al animal, otro alumno del mismo equipo realiza los cálculos pertinentes para la obtención de las dosis de los fármacos basándose al peso del animal (**Práctica 2**).
4. Posteriormente al tiempo transcurrido, el alumno debe administrar el fármaco para obtener la sedación del animal
5. Realizar el proceso de cateterización venosa (**Práctica 3**).
6. Inducir anestesia general y colocar lágrima artificial en los ojos del animal y colocar el tubo endotraqueal.
7. Realizar la asepsia y antisepsia en la región abdominal desde el cartílago xifoides hasta la sínfisis pélvica.
8. Los alumnos encargados de realizar la intervención quirúrgica tienen que realizar el proceso de lavado de manos, así como el procedimiento de vestimenta y enguantado.
9. Se transporta al animal al quirófano.
10. Dentro de quirófano, el animal se coloca en la mesa de cirugía sobre un tapete de foamy en decúbito dorsal y el cirujano y primer ayudante colocan los campos (laterales, craneales y caudales).
11. Respecto al instrumentista, el empieza a acomodar el instrumental quirúrgico de acuerdo a su función (**Práctica 5**).
12. Teniendo en cuenta todo el proceso previamente descrito, el cirujano inicia con una incisión 2 cm craneal a la cicatriz umbilical finalizando 2 cm craneal a la sínfisis púbica.
13. Al presentarse sangrado, se procede a absorber con gasa, si es constante realizar hemostasia con pinzas Kelly o en su caso realizar una ligadura.
14. Usando pinzas de Allis o pinzas de disección se eleva la línea media para hacer la inciso-punción con el bisturí para llegar a cavidad abdominal a través de la línea alba y el peritoneo.
15. Dicha incisión se extiende sobre la misma línea en dirección caudal a craneal con ayuda de tijeras de Mayo.

-
16. Para tener mejor visión de los órganos y llevar a cabo la exploración de los mismos, se colocan separadores de Farabeuf en los bordes de la incisión, los bordes se deben proteger con gasas húmedas en solución salina.
 17. Después de terminar el procedimiento en la cavidad, se procede a cerrar la pared abdominal utilizando un patrón de sutura de Reverdin sobre la línea media con material absorbible calibre 2-0.
 18. Luego se aplica un segundo patrón de sutura en “X” invertida, sobre la fascia del músculo recto para reforzar el anterior patrón de sutura utilizando siempre el mismo material.
 19. Por último, se sutura la piel con material no absorbible monofilamento calibre 3-0 utilizando el patrón de puntos Sarnoff adelantado.

Notas:

Ejercicio 8

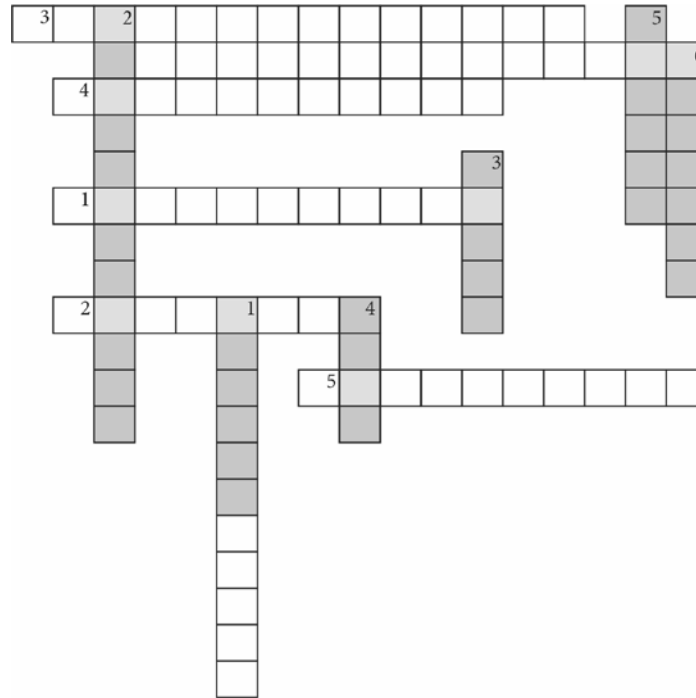
Resolver el siguiente crucigrama

Verticales

1. Nombre del proceso que consiste en apertura y cierre de cavidad abdominal.
2. Tipo de material de la sutura para el cierre de piel.
3. Instrumento que ayuda para realizar hemostasia.
4. En donde se realiza la incisión de la celiotomía comúnmente.
5. Incisión de celiotomía que se lleva a cabo para cesáreas de emergencias. Patrón de sutura para el cierre de tejido tegumentario.
6. Nombre del patrón de sutura que se utiliza para cerrar tejido cutáneo.

Horizontales

1. La finalidad de la celiotomía es:
2. Fármaco que se utiliza para la anestesia del animal.
3. Artefacto que se usa para llevar a cabo la punción – incisión en línea media.
4. Tipo de incisión de la celiotomía que permite la observación de las estructuras laterales.
5. Material de sutura que se utiliza para cerrar la cavidad abdominal.
6. Patrón de sutura empleado para cerrar la pared abdominal.



Bibliografía

Papazoglou L y Basdani, E. (2015). *Exploratomy Laparotomy in the Dog & Cat*.

Pérez – Rivero, J., Rendón, E. y López, O. (2014). *Manual de técnicas quirúrgicas en conejo (Oryctolagus cuniculus) utilizadas en docencia e investigación*. Universidad Autónoma Metropolitana unidad Xochimilco. México. 72.

Práctica N°9 Esplenectomía

El bazo es un órgano linfoide localizado dentro de la cavidad abdominal, en el cuadrante superior y posterior izquierdo de cavidad abdominal; tiene cuatro funciones básicas (Motta-Ramírez *et al.*, 2016):

- *Filtración de la sangre:* elimina los glóbulos viejos del sistema circulatorio, transforma la hemoglobina en bilirrubina y libera hierro a la circulación para su utilización.
- *Funciones inmunológicas y no inmunológicas:* es responsable de la fagocitosis, produce inmunoglobulina M (IgM) y da inicio a la respuesta inmunológica.
- *Función hematológica:* almacena eritrocitos, plaquetas y glóbulos blancos.
- *Función hemostática:* fabrica los factores de coagulación VIII y de Von Willebrand que participan en la coagulación.

Hay un sinnúmero de afecciones como traumatismos abdominales contusos, neoplasias, agrandamiento del bazo, abscesos, púrpura trombocitopénica idiopática, entre

otras, en donde se ve involucrado el bazo induciendo pérdida de sus funciones, por lo cual se recurre a la extirpación parcial o total del órgano; dicho procedimiento se denomina esplenectomía (Valbuena *et al.*, 2017).

Competencias a desarrollar

El alumno identificará y ligará la irrigación esplénica de manera eficiente para, de manera posterior, completar la esplenectomía total.

Materiales

Cada equipo debe traer a la práctica la siguiente lista:

- Vestimenta quirúrgica (gorro, cubrebocas, bata quirúrgica, cubrezapatos).
- Guantes de látex estériles.
- Venocclisis micro gotero.
- Termómetro.
- Estetoscopio.

- Tubo endotraqueal.
- Catéteres intravenosos de calibre 24.
- Tela adhesiva de acetato.
- Solución fisiológica de 250 ml (Hartmann o Cloruro de sodio 0.9%).
- Fármacos (tramadol, lubricante, lágrima artificial).
- Suturas absorbibles calibre 2-0.
- Suturas absorbibles calibre 3-0.
- Jeringas 1 ml y 3 ml.

Asimismo, se usará el siguiente material:

- Fármacos (xilacina, isoflurano, ketamina, pentobarbital, acepromacina).
- Instrumental de cirugía general básico.
- Torundas de alcohol y yodo.
- Gasas estériles.
- Suturas no absorbibles calibre 3-0.

Animales

- Conejos (*Oryctolagus cuniculus*).

Procedimiento

1. El equipo de trabajo procede a realizar los primeros pasos escritos en la práctica de celiotomía, desde el **paso 1** hasta el **paso 11**.
2. Después; el cirujano hace una incisión en la línea media desde 2 cm al xifoides hasta la cicatriz umbilical
3. Si se presenta sangrado, se limpia empleando gasas estériles humedecidas con solución salina.
4. El alumno cirujano observa el cuadrante craneal izquierdo de la cavidad abdominal para localizar el bazo.
5. Para exteriorizar el órgano, se manipula con gasa humedecida con suavidad.
6. El alumno se percatará de ubicar e identificar los vasos sanguíneos que irrigan el órgano.
7. Se inicia la ligadura de la arteria y vena esplénica con sutura de material absorbible calibre 3-0, para que ya no presente irrigación de sangre a los demás vasos. Se recomienda hacer ventanas en el ligamento esplénico con ayuda de las pinzas de Halsted.

8. Luego se procede a ligar los demás vasos sanguíneos restantes. En todos los vasos se hará una ligadura proximal y otra ligadura distal, dejando un espacio entre ambas.
9. Se cortan los vasos sanguíneos por el espacio que se dejó entre las dos ligaduras para extirpar el órgano, usando tijeras de Mayo.
10. Observar las ligaduras para asegurarse de que no existen hemorragias.
11. Se procede a cerrar cavidad abdominal como se describe en la práctica de celiotomía.

Notas:

Ejercicio 9

Resolver la siguiente sopa de letras.

1. Órgano que se ve afectado por púrpura trombocitopénica idiopática.
2. Nombre de la intervención quirúrgica en donde se extirpa el bazo de manera total.
3. Nombre de la intervención quirúrgica en donde se extirpa el bazo de manera parcial.
4. ¿En qué cuadrante se ubica el bazo?
5. Una causa para realizar esplenectomía.
6. ¿Que factor se fabrica en el bazo que participa en la coagulación?
7. ¿Cuál es uno de los vasos sanguíneos que aportan sangre al bazo?
8. ¿Cuántos abordajes existen del procedimiento de esplenectomía?
 - Justifica tu respuesta
 - Buscar diferencias del bazo en diferentes especies.

G	H	A	J	L	P	X	Z	M	Q	K	S	A	U
V	T	R	P	X	V	B	A	Z	O	I	N	R	L
O	E	Q	L	Ñ	C	Z	N	F	S	K	L	T	R
N	M	S	W	Y	U	V	M	X	D	H	K	E	U
W	D	Q	P	X	N	S	M	Y	O	U	E	R	P
I	I	A	B	L	B	V	T	U	D	L	G	I	T
L	Z	P	Z	E	E	C	D	G	B	A	J	A	U
L	Q	O	A	I	P	N	Q	U	B	L	Q	E	R
E	U	I	X	P	L	A	E	L	Z	D	F	S	A
B	I	U	V	Q	B	E	O	C	M	E	S	P	G
R	E	W	S	C	D	N	N	R	T	E	B	L	H
A	R	X	T	P	O	L	Q	U	A	O	M	E	J
N	D	F	Y	U	J	S	B	M	T	Q	M	N	Ñ
D	O	A	T	E	T	E	R	F	D	O	J	I	C
V	T	H	N	E	D	I	J	A	D	P	N	C	A
B	S	F	U	P	Z	J	M	I	L	D	C	A	K

Bibliografía

- Motta–Ramírez, G., Montes–Salcedo, K., Martínez–Utrera, M., López–Ramírez, M., Pereyra–Talamantes, A., Ontiveros–Rodríguez, A., Castillo–Lima, J., Medina–Espinoza, B. y Aragón–Flores, M. (2016). El bazo: cementerio de leucocitos y de conocimientos radiológicos. *Anales de Radiología México*. 15(1):58-69.
- Pérez–Rivero, J., Rendón, E. y López, O. (2014). *Manual de técnicas quirúrgicas en conejo (Oryctolagus cuniculus) utilizadas en docencia e investigación*. Universidad Autónoma Metropolitana unidad Xochimilco. México. 72 pp.
- Valbuena, E., Santiago, M., Kadamani, A., Cabrera, P., Sánchez, L., Román, C. y Moreno – Medina, K. (2018). *Esplenectomía abierta versus laparoscópica: experiencia en la Fundación Cardioinfantil*- Instituto de Cardiología, Bogotá–Colombia. *Iatreia*. 31(3): 240-247.

Práctica N°10 Lobectomía hepática

El hígado, tiene como finalidad mantener y regular la homeostasis del organismo (Trefts *et al.*, 2017).

Desde el punto de vista topográfico, el hígado se ubica en la zona craneal derecha de la cavidad abdominal, colindando en su cara craneal con el diafragma y la cara caudal con el estómago, intestinos, páncreas y riñón derecho. Anatómicamente está dividido en lóbulos: lateral izquierdo, medial izquierdo, cuadrado, medial derecho, derecho lateral y caudado; a su vez este último está fragmentado en proceso caudal derecho y proceso papilar izquierdo. En la mayoría de los animales cuenta con una glándula accesoria llamada vesícula biliar situada entre los lóbulos cuadrado y medial derecho (Bojrab, 1980).

Las principales indicaciones para realizar una intervención quirúrgica hepática son los traumatismos, neoplasias, quistes, abscesos y torsión de lóbulo hepático o en su caso para diagnosticar, siendo esto la biopsia hepática. La lobectomía hepática consiste en la extirpación de una porción o en su totalidad de un lóbulo hepático (García *et al.*, 2018).

Competencias a desarrollar

Manejo quirúrgico delicado de un órgano parenquimatoso para su disección, colocación de ligaduras y resección.

Materiales

Cada equipo debe traer a la práctica la siguiente lista:

- Vestimenta quirúrgica (gorro, cubrebocas, bata quirúrgica, cubrezapatos).
- Guantes de látex estériles.
- Venoclis micro gotero.
- Termómetro.
- Estetoscopio.
- Tubo endotraqueal.
- Catéteres intravenosos de calibre 24.
- Tela adhesiva de acetato.
- Solución fisiológica de 250 ml (Hartmann o Cloruro de sodio 0.9%).

- Fármacos (tramadol, lubricante base agua, lágrima artificial).
- Suturas absorbibles calibre 2-0.
- Suturas absorbibles calibre 3-0.
- Jeringas 1 ml y 3 ml.

Asimismo, se usará el siguiente material:

- Fármacos (xilacina, isoflurano, ketamina, pentobarbital, acepromacina).
- Instrumental de cirugía general básico.
- Torundas de alcohol y yodo.
- Gasas estériles.
- Suturas no absorbibles calibre 3-0.

Animales

- Conejos (*Oryctolagus cuniculus*).

Procedimiento

1. Los integrantes deben ejecutar los primeros pasos previamente descritos (**Práctica 7**) del manual, del 1 hasta 11.
2. Luego, el cirujano realiza una incisión por línea media desde el cartílago xifoides hasta la mitad de distancia entre éste y la cicatriz umbilical.

3. Absorber el sangrado con gasas estériles humedecidas.
4. El estudiante debe retraer con gentileza el estómago hacia caudal para poder identificar fácilmente el hígado.
5. Una vez localizado el órgano, se manipula con la ayuda de gasas húmedas y movimientos gentiles para exteriorizarlo.
6. Con ayuda de la pinza de disección Adson se hace compresión y se fractura el parénquima hepático sin lesionar los vasos sanguíneos.
7. Teniendo el segmento aislado por la pinza de disección, con sutura absorbible de 3-0 se colocan puntos en “U” para obstruir la vascularización del órgano.
8. Después de situar las suturas, con tijeras Metzenbaum se corta el segmento aislado.
9. Se observa si no hay presencia de hemorragia, se pasa a regresar a su posición el hígado.
10. Por último, se cierra de manera convencional la cavidad abdominal (**Práctica 7**).

Notas:

Ejercicio 10

I. Dibuja a mano la anatomía de un hígado y señala cada una de sus partes.

II. Indica cuántos lóbulos hepáticos tiene cada uno de los siguientes animales y si presenta vesícula biliar.

Animal	Número de lóbulos hepáticos	Presenta vesícula biliar	Bibliografía
Gato			
Conejo			
Oveja			
Perro			
Vacuno			
Hurón			
Cerdo			
Equino			

Bibliografía

- Bojrab, J. (1980). *Medicina y Cirugía en Especies Pequeñas*. Compañía editorial continental. México. 599 pp.
- García, F., Andaluz, A. y Moli, X. (2018). *Cirugía del hígado, vesícula y tracto biliar*. Departamento de Medicina y Cirugía Animal. Universidad Autónoma de Barcelona.
- Pérez–Rivero, J., Rendón, E. y López, O. (2014). *Manual de técnicas quirúrgicas en conejo (Oryctolagus cuniculus) utilizadas en docencia e investigación*. Universidad Autónoma Metropolitana unidad Xochimilco. México. 72 pp.
- Popesko, P. (1984). *Atlas de anatomía topográfica de los animales domésticos*. Salvat editores. Madrid. 209 pp.
- Trefts, E., Gannon, M. y Wasserman, D. (2017). The liver. *Current Biology*. Vol. 27. R1147- R1151.

Práctica N°11 Gastrotomía y Gastropexia

Uno de los motivos más habituales para recurrir a la clínica veterinaria son los trastornos gastrointestinales, teniendo como signología principal los vómitos y las diarreas, sin embargo, dichos trastornos se pueden clasificar de acuerdo a su origen: infeccioso, debido a la presencia de bacterias, virus, parásitos, y no infeccioso, siendo neoplasias, estrés, obstrucciones, intoxicaciones, alimentación, entre otros (Crespo *et al.*, 2015).

Algunas alteraciones gastrointestinales requieren de abordaje quirúrgico como presencia de cuerpos extraños en el estómago o síndrome de dilatación vólvulo gástrico (Hernández, 2010).

La gastrotomía es una incisión a través de la pared del estómago que permita explorar la parte interior del mismo, y en su caso de extraer el cuerpo extraño.

En el caso de torsión gástrica, de manera adicional se realiza una gastropexia, con la cual se logra la unión del estómago a la pared abdominal (Fossum, 2009).

Competencias a desarrollar

Realizar manejo quirúrgico de órganos huecos, entendiendo los conceptos de cirugía séptica, tomando las medidas pertinentes para prevenir contaminación transquirúrgica y en su caso tomar las medidas terapéuticas pertinentes.

Materiales

Cada equipo debe traer a la práctica la siguiente lista:

- Vestimenta quirúrgica (gorro, cubrebocas, bata quirúrgica, cubrezapatos).
- Guantes de látex estériles.
- Venoclisis micro gotero.
- Termómetro.
- Estetoscopio.
- Tubo endotraqueal.
- Catéteres calibre 24.
- Tela adhesiva de acetato.

- Solución fisiológica de 250 ml (Hartmann o Cloruro de sodio 0.9%).
- Fármacos (tramadol, lubricante, lágrima artificial).
- Suturas absorbibles calibre 2-0.
- Suturas absorbibles calibre 3-0.
- Jeringas 1 ml y 3 ml.

Asimismo, se usará el siguiente material:

- Fármacos (xilacina, isoflurano, ketamina, pentobarbital, acepromacina).
- Instrumental de cirugía general básico.
- Torundas de alcohol y yodo.
- Gasas estériles.
- Suturas no absorbibles calibre 3-0.

Animales

- Conejos (*Oryctolagus cuniculus*).

Procedimiento

Esta intervención quirúrgica abarcará dos abordajes enfocados en el estómago. Como primer abordaje se hace la gastrotomía.

1. Los miembros del equipo de trabajo realizarán los pasos del 1 al 11, así como lo menciona este manual (**Práctica 7**).
2. Antes de iniciar el procedimiento, el primer ayudante debe de colocar una sábana hendida, después de colocar los cuatro campos iniciales.
3. Luego el cirujano toma el mango de bisturí para realizar la incisión por línea media a 2 cm en dirección cráneo-caudal desde el cartílago xifoides hasta la mitad de la distancia entre el mismo y la cicatriz umbilical.
4. Se localiza el estómago para que posteriormente se coloquen dos suturas de referencia (postes), que estén separados con material absorbente calibre 2-0, dichas suturas tienen que abarcar las capas serosa y muscular.
5. Con ayuda de los postes, el primer ayudante debe de exteriorizar el estómago.
6. A partir de este momento comienza el tiempo séptico; el cirujano debe de ubicar la zona de menor vascularización siempre manteniendo el órgano humedecido con gasas húmedas.

7. Antes de hacer la inciso-punción al órgano, el primer ayudante coloca gasas estériles y compresas quirúrgicas alrededor de la periferia del estómago para evitar la contaminación de cavidad abdominal.
 8. Después el cirujano, con ayuda del bisturí, hace la inciso-punción paralela a la curvatura mayor del estómago y usando tijeras de Metzenbaum se alarga dicha incisión.
 9. Se manipula de forma cuidadosa y se retira el contenido estomacal evitando el mínimo derramamiento posible.
 10. Se cierra la incisión con sutura absorbible calibre 3-0 usando el patrón de sutura Conell.
 11. Se refuerza utilizando el patrón de sutura de Cushing. Se retiran los postes y se comprueba que no haya fugas.
 12. Aquí finaliza el tiempo séptico para pasar al segundo tiempo llamado aséptico, por lo cual, se debe cambiar el instrumental, los guantes, las batas quirúrgicas y el equipo quirúrgico, asimismo se retira la sabana hendida.
- Se pasa a ejecutar el segundo procedimiento llamado gastropexia.
13. Nuevamente se humedece el estómago con gasas húmedas.
 14. Se lleva a cabo una incisión en el área de menor vascularización de la capa seromuscular del antro gástrico (curvatura menor).
 15. También se hace una incisión en la parte ventrolateral derecho de la cavidad abdominal cortando el peritoneo y la fascia interna de los músculos abdominales.
 16. Emparejar las dos incisiones de modo que tengan contacto con el musculo de la pared abdominal.
 17. Se empiezan a suturar los bordes de las incisiones usando el patrón de sutura llamado súrgete continuo o puntos simples.
 18. Se vuelve el estómago a su sitio.
 19. Se procede a cerrar cavidad abdominal como se explica en la **Práctica 7**.

Notas:

III. Realizar un esquema en donde se indiquen los principales trastornos gastrointestinales de resolución quirúrgica en animales domésticos, indicando sus signos clínicos, diagnóstico y procedimiento quirúrgico para su tratamiento.

Bibliografía

- Crespo, R., Cámara, P., Buendía, A. y Ayala, I.. (2015). Enfermedad inflamatoria crónica intestinal canina: hallazgos endoscópicos, bioquímicos y anatomopatológicos del tracto gastrointestinal anterior. *Archivos de medicina veterinaria*. Vol. 47 (3). 355-364.
- Fossum, T. (2009). *Cirugía en pequeños animales*. Elsevier. España. 1521 pp.
- Hernández, C. (2010). Emergencias gastrointestinales en perros y gatos. *Revista CES Medicina Veterinaria y Zootecnia*. Vol. 5 (2). 69-85.
- Pérez – Rivero, J., Rendón, E. y López, O. (2014). *Manual de técnicas quirúrgicas en conejo (Oryctolagus cuniculus) utilizadas en docencia e investigación*. Universidad Autónoma Metropolitana unidad Xochimilco.

Práctica N°12

Anastomosis intestinal termino-terminal

Los procedimientos quirúrgicos del tubo digestivo son las intervenciones que se realizan con mayor frecuencia, 40% de las cirugías involucran órganos intra abdominales y de éstas, por lo menos 30% son abordajes en intestino delgado. La anastomosis, es la unión de dos segmentos de intestino que son resecados, siendo de las operaciones más delicadas debido a complicaciones por una falla en la unión de los segmentos la cual se presenta entre el 2% y 5% de los casos (Sanabria *et al.*, 2010; Fossum, 2009; Pérez-Rivero *et al.*, 2014).

Competencias a desarrollar

Manejo adecuado de órganos blandos, selección y ejecución adecuada de técnica quirúrgica, asegurando la ausencia de fuga y la permeabilidad del segmento anastomosado.

Materiales

Cada equipo debe traer a la práctica la siguiente lista:

- Vestimenta quirúrgica (gorro, cubrebocas, bata quirúrgica, cubrezapatos).
- Guantes de látex estériles.
- Venocllisis micro gotero.
- Termómetro.
- Estetoscopio.
- Tubo endotraqueal.
- Catéteres calibre 24.
- Tela adhesiva de acetato.
- Solución fisiológica de 250 ml (Hartmann o Cloruro de sodio 0.9%).
- Fármacos (tramadol, lubricante, lágrima artificial).
- Suturas absorbibles calibre 2-0.
- Suturas absorbibles calibre 3-0.
- Jeringas 1 ml y 3 ml.

Asimismo, se usará el siguiente material

- Fármacos (xilacina, isoflurano, ketamina, pentobarbital, acepromacina).
- Instrumental de cirugía general básico.
- Torundas de alcohol y yodo.
- Gasas estériles.
- Suturas absorbibles calibre 3-0 y 4/0.

Animales

- Conejos (*Oryctolagus cuniculus*).

Procedimiento

1. Los alumnos de cada equipo ejercerán los pasos 1 hasta 11, tal como se enuncia en la **Práctica 8**.
2. Se hace una incisión de 3 cm que va desde la cicatriz umbilical hasta la sínfisis púbica por línea media. Si se presenta sangrado es controlado con compresión con una gasa humedecida.
3. Se observa el epiplón (en el conejo es pequeño), se desplaza en dirección craneal para localizar y exteriorizar un segmento del intestino (yeyuno) de manera delicada. Para ampliar el campo de visión se pueden colocar los separadores de Farabeuf.
4. Ya que se tiene el segmento, se desplaza el contenido intestinal hacia craneal y caudal del sitio seleccionado para la resección intestinal, se colocan dos pinzas de Doyen en cada extremo para aislarlo.
5. Se identifican los vasos sanguíneos (arteria y venas mesentéricas y marginales) que irrigan el segmento a resecar y se colocan ligaduras dobles con material absorbible calibre 3-0.
6. Se mantiene humedecida la porción de intestino con gasas.
7. Con ayuda del bisturí se inicia el corte desde el borde anti-mesentérico hacia el mesentérico entre las pinzas de Doyen retirando la porción del intestino.
8. Se retiran las pinzas de Doyen, se limpian los residuos de contenido intestinal en gasas estériles.
9. El primer ayudante vuelve a colocar las pinzas de Doyen en cada borde del intestino. Presenta al cirujano los bordes intestinales para iniciar con la sutura.
10. Se pone un punto separado asegurándose de que abarque la submucosa con material ab-

sorbible calibre 4-0 en el borde mesentérico, luego se pone un segundo punto en el borde anti-mesentérico y los demás en el espacio entre ambos puntos.

11. Se gira la estructura del intestino al otro lado para completar la anastomosis.
12. Se hace una prueba de permeabilidad intestinal, desplazando contenido de un lado al otro de esta.
13. Se repara el mesenterio con material absorbible calibre 4-0, usando el patrón de sutura súrgete continuo.
14. Si no hay fugas, se regresa a su lugar el intestino y se repara la cavidad abdominal como se menciona en la **Práctica 8**.

Notas:

Ejercicio 12

- I. Investigar la longitud de intestino delgado de las siguientes especies, no olvide las referencias.
 - a. Canino.
 - b. Vacuno.
 - c. Ovino.
 - d. Conejo.
 - e. Felino.
 - f. Equino.

- II. Hacer un esquema a mano clasificando los tipos de anastomosis intestinales.

III. Describir el cuadro clínico explicando: fisiopatología, diagnóstico y tratamiento.

- a. Obstrucción intestinal.

- b. Torsión intestinal.

- c. Intususcepción intestinal.

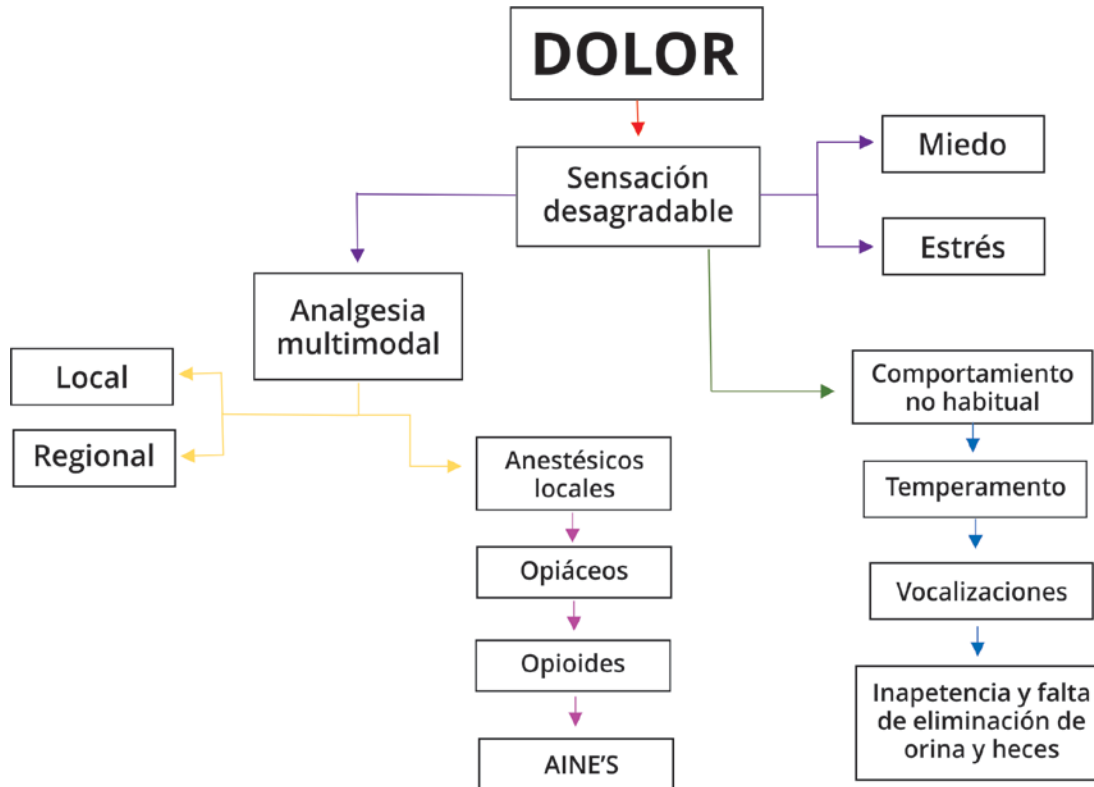
Bibliografía

Fossum, T. (2009). Cirugía en pequeños animales. *Elsevier*. España. 1521 pp.

Pérez-Rivero, J., Rendón, E. y López, O. (2014). *Manual de técnicas quirúrgicas en conejo (Oryctolagus cuniculus) utilizadas en docencia e investigación*. Universidad Autónoma Metropolitana unidad Xochimilco. México. 72 pp.

Sanabria, E., Vega, V., Domínguez, C. y Osorio, C. (2010). Anastomosis intestinal: ¿manual o mecánica?, ¿en un plano o en dos planos? *Revista Colombiana de Cirugía*. Vol. 25(2). 07-103 pp.

Práctica N°13 Anestesia local y regional en animales



Competencias a desarrollar

Selección e implementación de analgesia local y regional como complemento analgésico en las intervenciones quirúrgicas.

Materiales

Cada equipo debe traer a la práctica la siguiente lista:

- Vestimenta quirúrgica (gorro, cubrebocas, bata quirúrgica, cubrezapatos).
- Guantes de látex estériles.
- Venoclisis micro gotero.
- Termómetro.
- Estetoscopio.
- Tubo endotraqueal.
- Catéteres intravenosos calibre 24.
- Tela adhesiva de acetato.
- Solución fisiológica de 250 ml (Hartmann o Cloruro de sodio 0.9%).
- Fármacos (lidocaína 2%, tramadol, lubricante, lágrima artificial).
- Jeringas 1 ml y 3 ml.
- Agujas hipodérmicas calibre 21.

Asimismo, se usará el siguiente material

- Fármacos (xilacina, ketamina, acepromacina, pentobarbital, lidocaína).
- Torundas de alcohol y yodo.
- Gasas estériles.

Animales

- Conejos (*Oryctolagus cuniculus*).

Procedimiento anestesia epidural

1. Los estudiantes realizan desde el paso 1 hasta el paso 8 de la **Práctica 2**.
2. Luego se coloca al conejo en decúbito esternal, con los miembros pélvicos extendidos hacia craneal.
3. Palpar las crestas iliacas para identificar las estructuras anatómicas del espacio epidural (articulación lumbosacra).
4. Realizar antisepsia abarcando la articulación lumbosacra, posteriormente se hace asepsia y antisepsia de la región.
5. El anestesista se coloca guantes estériles, campo quirúrgico y vuelve a palpar la zona.

6. Se destapa la aguja hipodérmica para insertarla lentamente sobre la depresión formada por la articulación lumbosacra hasta pichar el ligamento amarillo. Si topaste con hueso, se retira la aguja al tejido subcutáneo para redirigir (Véase en anexos).
7. Observar que salga líquido cefalorraquídeo del pabellón de la aguja hipodérmica.
8. Se conecta la jeringa que contiene la dosis de anestésico local que requiere el animal y después se administra lentamente el fármaco.
9. Se retira la aguja lentamente.

Notas:

Ejercicio 13

I. Relaciona las columnas.

1. Anestesia	() Inhibe la actividad de las ciclooxigenasas (COX).
2. Meloxicam	() Percepción de una reacción de protección.
3. Epidural	() Estado donde se pierde la conciencia mental y percepción de otras sensaciones.
4. Analgesia	() Duración de efecto entre 3 y 9 horas.
5. AINE'S	() Espacio que se encuentra encima de la dura-madre.
6. Dolor	() Actúan en los receptores del SNC.
7. Lidocaína	() Estado en donde solo participa la modulación de la percepción del dolor.
8. Buprenorfina	() Actúan bloqueando la conducción nerviosa.
9. Dolor fisiológico	() Sensación desagradable y vivencia emocional que se acompaña de lesiones tisulares.
10. Bupivacaína	() Es un opiáceo.
11. Opioides	
12. Fentanilo	

II. De acuerdo con la región anatómica, ¿cuál es la intensidad de la percepción de dolor? Explícalo con un dibujo hecho a mano.

III. Dibujar a mano y describir las técnicas de los siguientes bloqueos.

- Bloqueos de campo.

-
- Bloqueo intraarticular.

- Bloqueos lineales.

- Bloqueo del nervio maxilar caudal.

- Bloqueo intercostal.

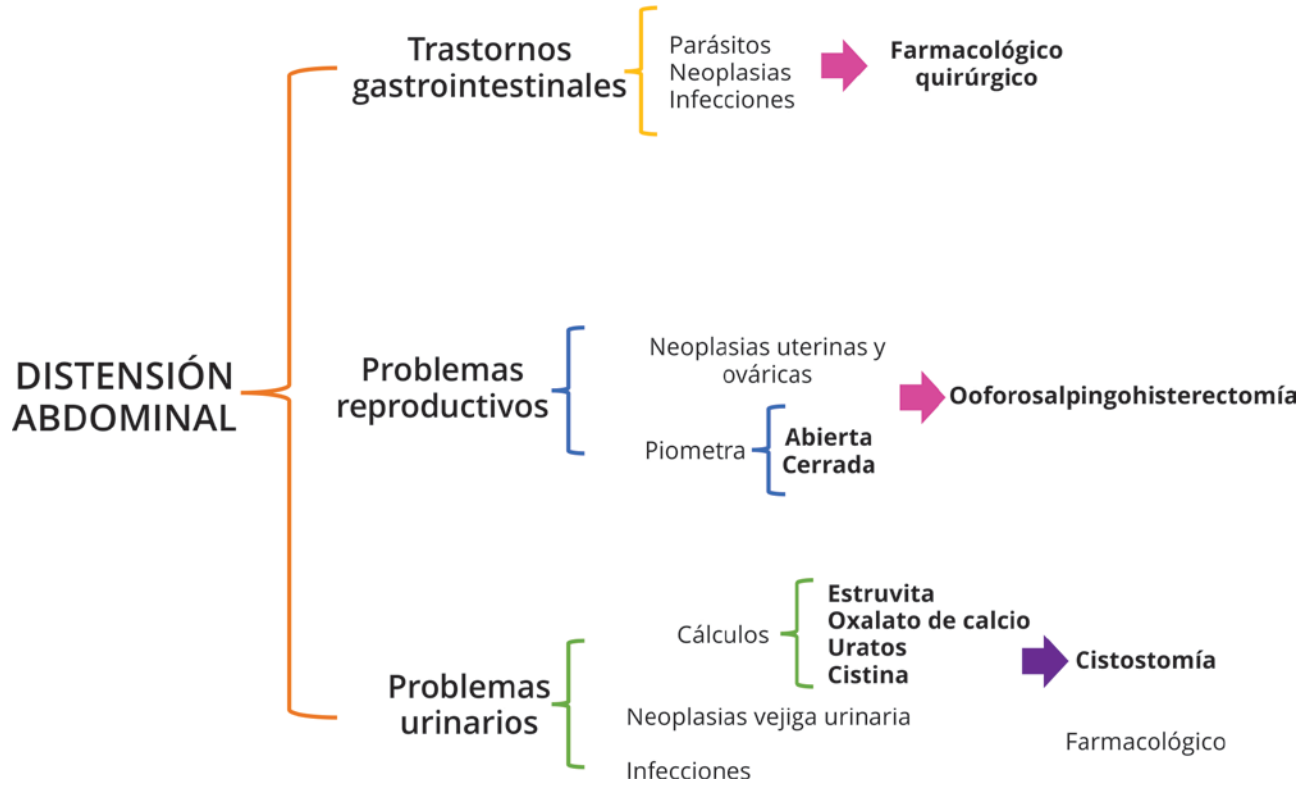
Bibliografía:

Fossum, T. (2009). Cirugía en pequeños animales. *Elsevier*. España. 1521 pp

Henke, J. y Erhardt, W. (2004). Control del dolor en pequeñas especies. *Masson*. Barcelona. 129 pp.

Pérez – Rivero, J., Rendón, E. y López, O. (2014). *Manual de técnicas quirúrgicas en conejo (Oryctolagus cuniculus) utilizadas en docencia e investigación*. Universidad Autónoma Metropolitana unidad Xochimilco. México. 72 pp.

Práctica N°14 Ooforosalingohisterectomía y cistostomía



Competencias a desarrollar

Conocer a detalle la anatomía topográfica y poder realizar el procedimiento quirúrgico Ooforosalingo-histerectomía de manera segura para el paciente.

Materiales

Cada equipo debe traer a la práctica la siguiente lista:

- Vestimenta quirúrgica (gorro, cubrebocas, bata quirúrgica, cubrezapatos).
- Guantes de látex estériles.
- Venoclisis micro gotero.
- Termómetro.
- Estetoscopio.
- Tubo endotraqueal.
- Catéteres calibre 24.
- Tela adhesiva de acetato.
- Solución fisiológica de 250 ml (Hartmann o Cloruro de sodio 0.9%).
- Fármacos (tramadol, lubricante, lágrima artificial).
- Suturas absorbibles calibre 2-0.
- Suturas absorbibles calibre 3-0.
- Jeringas 1 ml, 3 ml y 5 ml.

Asimismo, se usará el siguiente material:

- Fármacos (xilacina, isoflurano, ketamina, pentobarbital, acepromacina, lidocaína 2%).
- Instrumental de cirugía general básico.
- Torundas de alcohol y yodo.
- Gasas estériles.
- Suturas no absorbibles calibre 3-0.

Animales

- Conejos (*Oryctolagus cuniculus*).

Procedimiento

En esta intervención quirúrgica se realizará dos abordajes quirúrgicos; el primero que se hará es la Ooforosalingohisterectomía (OSH).

1. Los alumnos llevan a cabo los primeros 11 pasos que se mencionan en la **Práctica 8**, complementando la analgesia con los pasos descritos en la **Práctica 13**.
2. El cirujano hace una incisión desde 1 a 2 cm caudal a la cicatriz umbilical sobre línea alba para acceder a cavidad abdominal.

3. Luego para ubicar los cuernos uterinos y útero, el cirujano se apoya con sus dedos índice y medio para deslizarlos en el peritoneo.
4. Ya localizado un cuerno uterino, se sigue en dirección craneal para verificar si se encuentra los ovarios que son de forma elipsoidal y están al final del oviducto. En la anatomía del conejo, los oviductos son largos haciendo que una parte de oviducto se ubique craneal a los ovarios.
5. Una vez que se tiene el ovario en los dedos, se pasa a identificar la arteria y vena ováricas.
6. Se procede a diseccionar el ligamento ancho para genera una pequeña ventana.
7. Se colocan dos pinzas Kelly rectas a través de la ventana del ligamento ancho, abarcando todas las estructuras craneales al oviducto y ovario.
8. Se realiza una doble ligadura con sutura absorbible calibre 2-0 apretando con fuerza. Se pone otra pinza Kelly en los cabos de la ligadura para referir.
9. Se secciona con el bisturí el pedículo ovárico, cuidando de no dejar restos del ovario. Se observa que no haya hemorragia para poder soltar los cabos de la ligadura.
10. Se ponen otras ligaduras en el ligamento ancho y redondo (mesométrio).
11. Se realizan los pasos 5 al 10 en el otro ovario.
12. Enseguida se ubica el cérvix de cada cuerno y por debajo de éste, a la altura de la vagina, se realiza la ligadura de la arteria y vena uterina de manera independiente, tanto el lado derecho como el lado izquierdo.
13. Se coloca una pinza de Rochester o pinza de Doyen en la unión del cérvix y la vagina arriba de las ligaduras que previamente se hicieron.
14. Se pasa a hacer un corte craneal a la pinza y se elabora un patrón de sutura de Parker-Kerr.
15. Se verifica que no haya sangrado y se retiran todas las pinzas utilizadas para las referencias.
En el mismo animal se realizará un segundo tiempo quirúrgico llamado cistostomía.
16. Se localiza la vejiga en la cavidad pélvica, ya que se tiene ubicada se aísla de cavidad abdominal usando gasas húmedas con solución fisiológica.
17. Se colocan unas suturas de sostén en el ápex de la vejiga para facilitar la manipulación, siendo en

-
- la capa de la serosa a muscular y en la región con menor vascularidad.
18. Si se encuentra llena de orina, esta se retira mediante cistotomía usando una jeringa estéril de 5 ml para hacer succión de la misma.
 19. Se lleva a cabo una incisión en la cara dorsal de la vejiga, evitando regiones altamente vascularizadas, así como los uréteres y uretra.
 20. Examinar la mucosa para ver si no hay presencia de objetos extraños (urolitos), y en su caso retirarlos.
 21. Se inicia la reconstrucción de la vejiga con sutura de Schmiden (Bell), abarcando todas las capas.
 22. Se verifica que no haya presencia de fugas. Se repara cavidad abdominal Práctica 8.

Notas:

Ejercicio 14

I. Relacionar las siguientes palabras. Atención: no deben de cruzarse las líneas.

Dálmatas	Litiasis vesical	Cistotomía	Cálculos de oxalato de calcio
Apertura o fisura de la vejiga	Piometra		Ooforosalingohisterectomía
Machos	Complejo hiperplasia endometrial quística	Descarga vulvar	
Piometra abierta	Extirpación quirúrgica de ovarios, cuerpo y cuello del útero	Desarrollo de cálculos de urato por anomalía hereditaria	
Cálculos de estruvita	Enfermedad de desequilibrio hormonal	Hembras	Presencia de pus en cavidad uterina

II. Dibujar a mano el útero de perra, gata, coneja, cerda, vaca, yegua, mencionando su vascularidad (incluyendo su origen) y sus diferencias.

Responder el siguiente ejercicio

De acuerdo con el siguiente hemograma:

Hemograma	
Casa abierta al tiempo	
Especie: Perro Sexo: Hembra	Raza: NR Edad: 9 años
Sx. Clínicos: Depresión, anorexia v(24 hrs), secreción vulvar muco-sanguinolenta. Rx: imágenes radiopacas ovoideas Celo y cruza hace 1 mes.	
Núm de caso: 11-1001 Paciente: MU Propietario: Diana	Médico veterinario: Juan José Pérez Rivero Hospital/clínica: Perivet Idea
Tx: NR	Fecha/hora recepción: 15 Jul 11 / 15:30
Observaciones	Fecha /hora emisión: PRELIMINAR

ANALITO	RESULTADO	REFERENCIA	UNIDADES	MORFOLOGÍA ERITROCITARIA
Hematocrito	0.41	0.37-0.55	L/L	Anisocitosis Neg.
Hemoglobina	138	120-180	g/L	Policromasia Neg.
Eritrocitos	6.5	5.5-8.5	$\times 10^{12}/L$	Hipocromia Neg.
VGM	63	60-77	fL	Rouleaux Neg.
CGMH	338	320-360	g/L	Equinocitos 2+
Reticulocitos	-	<60	$\times 10^9/L$	
Plaquetas	Adec.	200-900	$\times 10^9/L$	
Sólidos totales	84	60-75	g/L	Eri.nucleados 0/100 leuc.
LEUCOGRAMA				
Leucocitos	35.0	6.0-17.0	$\times 10^9/L$	MORFOLOGÍA LEUCOCITARIA
Neutrófilos	28.7	3.0-11.5	$\times 10^9/L$	Neutrófilos tóxicos 1+
N. banda	3.5	<0.3	$\times 10^9/L$	Linfocitos reactivos Neg.
Metamielocitos	0.3	0	$\times 10^9/L$	Cuerpos de inclusión Neg.
Mielocitos	0	0	$\times 10^9/L$	
Linfocitos	1.4	1.0-4.8	$\times 10^9/L$	
Monocitos	1.1	<1.4	$\times 10^9/L$	
Eosinófilos	0	<0.9	$\times 10^9/L$	
Basófilos	0	Raros	$\times 10^9/L$	
OTRAS ALTERACIONES				

a) ¿Qué analitos se encuentran anormales y a qué se puede deber?

b) ¿Cuál es el diagnóstico?

c) ¿Cuál sería el tratamiento del mismo?

✓ Justificar las respuestas

Bibliografía

Fossum, T. (2009). Cirugía en pequeños animales. *Elsevier*. España. 1521 pp.

Rosas, A. y Campo, A. (2018). Reporte de piometra en un canino Bulldog Frances, en la clínica veterinaria Unipaz. *Revista Ciencia Tecnología Sociedad y Ambiente*. Vol. 10(15), 45-50.

Pérez-Rivero, J., Rendón, E. y López, O. (2014). *Manual de técnicas quirúrgicas en conejo (Oryctolagus cuniculus) utilizadas en docencia e investigación*. Universidad Autónoma Metropolitana unidad Xochimilco. México. 72 pp.

Rodríguez M. (2017). Aportaciones al conocimiento de la urolitiasis canina y felina en España. Recuperado de: <https://buleria.unileon.es/bitstream/handle/10612/5757/Tesis%20Mar%C3%ADa%20Rodr%C3%ADguez.pdf?sequence=1>

Práctica N°15 Orquiectomía y vasectomía

El aparato reproductor masculino tiene como finalidad la formación, la maduración, el transporte y la transmisión de los espermatozoides para la procreación (König y Liebich, 2011).

Sin embargo, en los órganos genitales pueden presentarse alteraciones congénitas como criptorquidismo o patologías como orquitis, neoplasias, torsión de cordón espermático entre otros, las cuales afectan su estructura y su funcionalidad. Las neoplasias más frecuentes en machos son tumores de Sertoli, seminomas y de Leydig (Martí *et al.*, 2010).

Competencias a desarrollar

Identificar las estructuras anatómicas que conforman el aparato reproductor del macho, conocer y realizar las técnicas de vasectomía y orquiectomía de manera segura para el paciente.

Materiales

Cada equipo debe traer a la práctica la siguiente lista:

- Vestimenta quirúrgica (gorro, cubrebocas, bata quirúrgica, cubrezapatos).
- Guantes de látex estériles.
- Venocclisis micro gotero.
- Termómetro.
- Estetoscopio.
- Tubo endotraqueal.
- Catéteres calibre 24.
- Tela adhesiva de acetato.
- Solución fisiológica de 250 ml (Hartmann o Cloruro de sodio 0.9%).
- Fármacos (tramadol, lubricante, lágrima artificial).
- Suturas absorbibles calibre 2-0.
- Suturas absorbibles calibre 3-0.
- Jeringas 1 ml y 3 ml.

Asimismo, se usará el siguiente material:

- Fármacos (xilacina, isoflurano, ketamina, pentobarbital, acepromacina).
- Instrumental de cirugía general básico.
- Torundas de alcohol y yodo.
- Gasas estériles.
- Suturas no absorbibles calibre 3-0.

Animales

- Conejos (*Oryctolagus cuniculus*) o ratas (*Rattus rattus*).

Procedimiento

En esta intervención quirúrgica se pueden usar conejos (*Oryctolagus cuniculus*) o ratas (*Rattus rattus*), en los cuales el manejo para anestesiario es muy distinto, por lo que se explicara a continuación:

En conejos:

1. Los integrantes del equipo ejecutaran los pasos del 1 al 6 de la **Práctica 8** de este mismo manual.
 - 1.1. Se procede a rasurar el pelo de la región pélvica, y realizar la antisepsia de la misma (véase en anexos).

1.2. Se mantiene en plano anestésico por vía intravenosa.

En ratas

2. Se toma una rata de la región del cuello o por la parte de la cola para pasarla a una caja de inducción anestésica.

2.1 Se moja una gasa con anestésico inhalable (isoflurano), para colocarlo en la caja de inducción. Se espera unos segundos hasta ver que el animal este sedado.

2.2 Luego se pasa la rata a la báscula para obtener el peso de la misma.

2.3 Se rasura el pelo para realizar la asepsia y la antisepsia de la zona escrotal.

2.4 Se mantiene el plano anestésico administrando la dosis requerida de ketamina y xilazina intramuscular o intravenosa

3. Se llevan a cabo los pasos 8, 9, 10 y 11 de la **Práctica 8**.
4. Para realizar la vasectomía, el cirujano realiza una incisión sobre rafe medio escrotal. Si hay presencia de sangrado, se hace hemostasia con una gasa humedecida con solución fisiológica.

5. Se desplaza uno de los testículos hacia el área pre-escrotal, para ubicar el cordón espermático por medio de la palpación.
6. Ya que se tiene localizado, se empieza a hacer disección roma para poder colocarle una pinza curva de Kelly y así aislarlo.
7. Se identifica la túnica vaginal del cordón espermático, en donde se hace una incisión de 1 mm a la altura del conducto deferente.
8. Otra vez se realiza disección roma para poder liberar el conducto deferente de su propia vasculatura con ayuda de una pinza Adson.
9. Se colocan dos ligaduras con material no absorbible multifilamento calibre 5-0 con una separación mayor de 1.5 cm.
10. Con tijera de Mayo, se secciona el conducto deferente que está entre las ligaduras.
11. Se reconstruye la capa que recubre el cordón espermático con material de sutura absorbible calibre 5-0.
12. Para realizar la orquiectomía, se incide el escroto, se exterioriza el testículo, identificando el conducto deferente, arteria, vena espermática y el plexo pampiniforme.
13. Se liga todo el paquete vascular y conducto deferente con material absorbible calibre de 3-0.
14. Se coloca una pinza hemostática encima de la ligadura y se retira el testículo.
15. Se realizan los mismos pasos en el segundo testículo.
16. Se observa que no presente hemorragias y se realiza la sutura de la piel.

Notas:

Ejercicio 15

Responde las siguientes preguntas.

1. Dibujar a mano las estructuras que conforman un testículo, asimismo colocar sus nombres.
2. ¿Cuántas y cuáles son las envolturas que tiene el testículo?
3. ¿Cuántas glándulas sexuales accesorias tiene un macho y en donde se localizan?

4. Realizar a mano representaciones esquemáticas del aparato reproductor de perro, gato, conejo, cerdo, equino y bovino.

5. Dibujar a mano las glándulas sexuales accesorias que presentan las diferentes especies.

Bibliografía:

- König, H. y Liebich, H. (2011). *Anatomía de los Animales Domésticos*. Editorial Médica Panamericana. Tomo 2. México. 381 pp.
- Marti, S., Cloquell, A., Vázquez, F. y Díaz, A. (2010). Tumores testiculares caninos: a propósito de dos casos clínicos. *Clínica Veterinaria Pequeños Animales*. Vol.30 (3): 191-198.
- Pérez – Rivero, J., Rendón, E. y López, O. (2014). *Manual de técnicas quirúrgicas en conejo (Oryctolagus cuniculus) utilizadas en docencia e investigación*. Universidad Autónoma Metropolitana unidad Xochimilco. México. 72 pp.

Práctica N°16

Vendaje de Robert-Jones

Un método que se implementa tanto en la medicina humana como en la medicina veterinaria son los vendajes; siendo un procedimiento que tiene como objetivo cubrir una zona lesionada por heridas o quemaduras, o para sostener e inmovilizar una parte del cuerpo debido a que presenta una fractura o luxación (Falcón y Águila, 2008).

Los vendajes están conformados por tres capas llamadas apósito de contacto (primera capa), capa intermedia (segunda capa) y capa externa (tercera capa). Se tiene que tener conocimiento de la técnica del vendaje que se utilizará, debido a que las malas técnicas pueden provocar principalmente necrosis, dolor crónico, daño en los tejidos y edema (Fossum, 2009; Todd, 2011).

El vendaje de Robert-Jones es uno de los vendajes que se utilizan más en la medicina veterinaria; es un refuerzo externo para el soporte temporal pre o postquirúrgico en fracturas, laceraciones severas, entre otras lesiones, que tiene como objetivo disminuir el dolor, evitando la formación de edema y manteniendo

el gradiente de presión que ofrece protección frente a posibles traumas posteriores (Fábregas, 2010).

Competencias a desarrollar

Conocer y realizar las maniobras necesarias para colocar de manera exitosa un vendaje de Robert-Jones.

Materiales

- Vendas elásticas de 10 cm.
- Algodón plisado.
- Tela adhesiva de acetato.

Procedimiento

1. Antes de iniciar el vendaje, el alumno debe cortar un pedazo de algodón plisado, posteriormente debe separar a la mitad dicho pedazo y ambas mitades se enrollan a manera de venda.
2. Cortar 2 cintas de tela adhesiva de acetato, que sean más largas que el largo de la extremidad (hasta 14.5 cm más allá de las falanges).

-
3. Colocar un estribo (poste) de tela adhesiva en las superficies craneal y caudal de la extremidad a vendar desde la parte media de húmero o fémur.
 4. Cubra la extremidad enrollando con el algodón plisado desde las falanges hasta la parte media del húmero o fémur, asegurando dejar a la visibilidad la uña del tercer y cuarto dedo para detectar la inflamación de la extremidad. El grosor de la capa deber alcanzar 2 centímetros.
 5. Después se cubre el algodón plisado con una venda elástica para comprimirlo.
 6. Con ayuda de un dedo se golpea el vendaje para producir un sonido mate y confirmar que el vendaje este correcto.
 7. Invierta el estribo para pegarlo en la capa externa del vendaje.

Notas:

3. Realizar un vendaje en un simulador (peluche).

Bibliografía

- Fábregas, M. (2010). Vendaje Robert Jones. Epónimos Científicos – Universidad Cardenal Herrera. Recuperado de https://blog.uchceu.es/eponimos-cientificos/wp-content/uploads/sites/24/2011/10/eponimo_jones3.pdf
- Falcón, A. y Águila, L. (2008). Vendajes, inmovilización y traslado de pacientes. Recuperado de <http://www.sld.cu/galerias/pdf/sitios/urgencia/6vendajes.pdf>
- Fossum, T. (2009). Cirugía en pequeños animales. *Elsevier*. España. 1521 pp.
- Todd, M. (2011). Compression bandaging: Types and skills used in practical application. *British Journal of Nursing*. Vol. 20(4). 239-241.

Práctica N°17 Osteosíntesis femoral

Los animales no sólo están expuestos a enfermedades infecciosas y no infecciosas, sino también a un sinfín de fracturas causadas por traumatismos como caídas, mordidas, accidentes automovilísticos entre otras, por lo cual recurren a la clínica. Se denomina fractura a la pérdida parcial o completa de la continuidad ósea o cartilago, afectando también a los tejidos blandos en diferentes grados, incluyéndose la irrigación sanguínea (Torres y Zamora-Montalvo, 2018).

Las fracturas se pueden clasificar de acuerdo a la severidad de la misma y según su localización (Gutiérrez, 2012).

En perros y gatos se presentan comúnmente fracturas de huesos largos, principalmente de fémur, representando el 20-25% de todas las fracturas. Para su adecuado tratamiento es necesario realizar la intervención quirúrgica llamada osteosíntesis utilizando diferentes elementos para su estabilización y formación de callo óseo (Libardoni *et al.*, 2018; Gutiérrez, 2012).

Competencias a desarrollar

Identificar topográficamente las estructuras anatómicas que conforman el aparato apendicular, conocer y realizar de manera adecuada la técnica de osteosíntesis femoral para la resolución de fracturas en huesos largos utilizando el clavo de Steinmann.

Materiales

Cada equipo debe traer a la práctica la siguiente lista:

- Vestimenta quirúrgica (gorro, cubrebocas, bata quirúrgica, cubrezapatos).
- Guantes de látex estériles.
- Venoclisis micro gotero.
- Termómetro.
- Estetoscopio.
- Tubo endotraqueal.
- Catéteres calibre 24.
- Tela adhesiva de acetato.

- Solución fisiológica de 250 ml (Hartmann o Cloruro de sodio 0.9%).
- Fármacos (tramadol, lubricante, lágrima artificial).
- Suturas absorbibles calibre 2-0.
- Suturas absorbibles calibre 3-0.
- Jeringas 1 ml y 3 ml.

Asimismo, se usará el siguiente material:

- Fármacos (xilacina, isoflurano, ketamina, pentobarbital, acepromacina, lidocaína).
- Instrumental de cirugía general básico.
- Instrumental de ortopedia.
- Algodón plisado.
- Vendas.
- Torundas de alcohol y yodo.
- Gasas estériles.
- v Suturas no absorbibles calibre 3-0.

Animales

- Conejos (*Oryctolagus cuniculus*).

Procedimiento

1. El equipo de trabajo hace los pasos del 1 hasta el 6 de la **Práctica 8**.
2. Complementar la analgesia con los pasos descritos en la **Práctica 13**, esperando unos minutos para ver el efecto de la epidural.
3. Para ver el efecto del anestésico local, se verifica el reflejo podal en el miembro pélvico a operar.
4. Una vez que el animal no presente sensación alguna, se realiza un vendaje de la parte distal del miembro dejando un segmento de venda lo suficientemente largo para sujetarla al portasueros y dejar así el miembro pélvico a operar suspendido para realizar la antisepsia, la cual abarcará la región lumbar caudal y sacra hasta 2 centímetros distal a la articulación de la rodilla del miembro pélvico que se operará.
5. Se pasa al paciente al quirófano y se coloca en la mesa de cirugía en decúbito lateral izquierdo o derecho (depende del miembro pélvico a operar).
6. Posteriormente, se realiza una incisión sobre la cara lateral del miembro pélvico, dicha incisión se hará a través de la piel y tejido subcutáneo paralela a la diáfisis del fémur.

7. Se observa la fascia lata del músculo tensor, en la cual se hace otra incisión de un par de milímetros con el bisturí, se extiende dicho corte con tijeras de Mayo.
8. Ya descubierto el fémur, con ayuda de un elevador de periostio se retiran las inserciones de los músculos adyacentes.
9. Usar dos pinzas hemostáticas, donde se colocarán por debajo de la diáfisis del fémur con finalidad de aislar el hueso.
10. Al aislar el hueso se forma un espacio por donde se pasará la sierra de Liz o Gigli para rodear el hueso, generar fijección el fémur y así crear una fractura transversa. Si se presentan complicaciones con la sierra tales como que se atore o se rompa se utilizará el osteotomo.
11. Se pone el clavo de Steinmann en el taladro manual en “T” o el taladro de Jacobs.
12. Se sujeta la porción proximal del fémur con pinzas Baby Kern, a continuación, se empieza a insertar el clavo en la cavidad medular del hueso, dirigiéndolo desde el sitio de la fractura hasta salir a través del trocánter mayor (dirección retrógrada).
13. Se cambia el taladro a la otra punta del clavo, se alinean los segmentos óseos y el clavo se dirige por la cavidad medular de manera normograda hacia distal, uniendo los dos fragmentos del hueso hasta llegar a la metáfisis distal del fémur, deteniendo la inserción, y se impacta con el martillo ortopédico.
14. Se verifica que la articulación femoro-tibio-patelar tenga movimientos completos y no crepite, asegurando que el clavo no haya afectado.
15. Se sutura la fascia lata con patrón de sutura continuo con material absorbible calibre de 2-0.
16. Por último, se repara piel con puntos simples o Sarnoff adelantado con material no absorbible monofilamento calibre de 3-0.

Notas:

Ejercicio 18

I. Se presenta un paciente al servicio de urgencias con un cuerpo extraño en estómago. Con los conocimientos que ha adquirido seleccione y ordene el paso a paso de los procedimientos y acciones a seguir, entendiendo como “1” a la primera acción.

- Evaluar la viabilidad gástrica y esplénica.
- Fluido terapia a 10 ml/kg/h.
- Sutura de Reverdin y puntos en “X”.
- Limpieza de la herida.
- Situar campos quirúrgicos.
- Identificar y hacer incisión en la zona de menor irrigación del estómago.
- Administración de analgésicos y antibióticos post-quirúrgicos.
- Retiro de puntos en 10 días después a la intervención quirúrgica.
- Estudio radiográfico.
- Historia clínica del paciente (Anamnesis).
- Realizar incisión sobre línea alba y peritoneo.
- Suturar con patrón de Sarnoff adelantado.
- Cuidados post-operatorios en casa como colocación de collar isabelino, alimentación y medicación.
- Aplicación de anestesia general inhalada.
- Hemograma, bioquímica clínica, EGO.
- Manipular suavemente el órgano para reposicionarlo.
- Canalización y aplicación de fluidoterapia a 50 ml/kg/24 h.
- Aplicar suturas de Connell y Cushing.
- Administración de antibioterapia.
- Colocación de separadores de Weitlaner.
- Pruebas de laboratorio clínico (hemograma, bioquímica y EGO).
- Hemostasia empleando gasas humedecidas en solución salina.

-
- () Selección de protocolo anestésico (inducción, mantenimiento y recuperación). () Asepsia y antisepsia del abdomen.
() Examen físico general. () Ubicar el estómago.

Bibliografía

- Libardoni, R., da Costa, D., Barretos, F., Cavalli, L., Pedrotti, L., Kohlrausch, P., Watanabe, B. y Machado, M. (2018). Classification, fixation techniques, complications and outcomes of femur fractures in dogs and cats: 61 cases (2015-2016). *Ciência Rural*. Vol, 48 (6).
- García, C. y Ortega, D. (2005). Elementos de osteosíntesis de uso habitual en fracturas del esqueleto apendicular: evaluación radiológica. *Revista Chilena de Radiología*. Vol. 11(2), 58-70.
- Gutiérrez, L. (2012). Clasificación de las fracturas. *Revista Electrónica de Veterinaria*. Vol. 13 (12C).
- Gutiérrez L. (2012). Conceptos de estabilidad absoluta. *Revista Electrónica de Veterinaria*. Vol. 13 (12C).
- Pérez – Rivero, J., Rendón, E. y López, O. (2014). *Manual de técnicas quirúrgicas en conejo (Oryctolagus cuniculus) utilizadas en docencia e investigación*. Universidad Autónoma Metropolitana unidad Xochimilco. México. 72 pp.
- Torres, M. y Zamora – Montalvo, Y. (2018). Caracterización de fracturas femorales de caninos atendidos en un servicio asistencial veterinario de La Habana, Cuba. *Revista de Salud Animal*. Vol. 40 (1).

Práctica N°18

Determinación de sexo en aves

En muchas especies de aves como los psitácitos (pericos, guacamayas y cacatúas), ramphastidos (tucanes y tucanetas) y falconiformes (águilas y halcones), no es evidente el dimorfismo sexual. Sus gónadas se localizan al interior de la cavidad celómica y ambos sexos presentan una cloaca difícil de diferenciar entre hembras y machos.

El aparato reproductor de las hembras cuenta únicamente con el ovario izquierdo funcional (el ovario derecho no se desarrolla, a pesar de estar presente en etapa embrionaria); este ovario produce los folículos que van a contener los ovocitos, ambos se desarrollan dentro de un estroma, y son liberados de manera ordenada uno a la vez con intervalos aproximados de 24 a 48 horas, dependiendo de cada especie. La liberación de los folículos hacia el oviducto se realiza hacia el infundíbulo, para proseguir hacia magno, istmo, posteriormente a el útero y enseguida hacia la vagina, para ser ovopositados vía la cloaca.

En los machos, se localizan un par de testículos internos, adheridos a la región dorsal de la cavidad celómica, en posición craneal de los riñones. Los testículos son lobulados y desembocan cada uno hacia un conducto deferente, que no presenta glándulas accesorias, desembocando directamente hacia la cloaca, para liberar el eyaculado mediante una papila eréctil o falo presente en esta última.

En hembras y machos juveniles o fuera de temporada reproductiva, el desarrollo gonadal y de las demás estructuras del aparato reproductor es escaso. En adultos durante la temporada reproductiva es exponencialmente evidente, hasta un 300 % mayor (Herrera, *et al.*, 2013).

Materiales

Cada equipo debe traer a la práctica la siguiente lista:

- Vestimenta quirúrgica (gorro, cubre bocas, bata quirúrgica, cubre zapatos).

- Guantes de látex estériles.
- Otoscopio veterinario.
- Estetoscopio.
- Pinzas quirúrgicas (diferentes tipos y tamaños).
- Bisturí con hoja.
- Gancho de disección.
- Sutura.
- Suturas absorbibles calibre 2-0.
- Suturas absorbibles calibre 3-0.
- Fármacos: Antibiótico (IM), desinflamatorio (IM), Spray cicatrizante.
- Jeringas 1 ml.

Asimismo, se usará el siguiente material:

- Fármacos (Xilocaina, xilacina, isoflurano, ketamina).
- Instrumental de cirugía general básico.
- Torundas de alcohol y yodo.
- Gasas estériles.

Aves (modelo):

- Palomas (*Columba livia*).

Competencias a desarrollar

Procedimiento quirúrgico para determinar el sexo de las aves sin dimorfismo sexual.

Estimar el grado de desarrollo reproductivo de las aves.

Procedimiento

En este procedimiento quirúrgico se utilizarán palomas adultas al azar, machos o hembras, de preferencia adultos, para lograr identificar las gónadas, ya sea ovario o testículos.

Los integrantes del equipo distribuirán funciones: Anestesiólogo, asistente y cirujano.

1. Preparar el ave, mediante inducción anestésica general, con ketamina a una dosis de 5-10 mg/kg y Xilacina 1-2.5 mg/kg. IM.
2. Retirar el plumaje, cortando las plumas “rasuradas”, de la región paralumbar izquierda.
3. Se coloca en decúbito lateral derecho y la pata izquierda se retrae en dirección caudal para aumentar la exposición de la cavidad celómica.

- 3.1. Después se procede a realizar la antisepsia de la zona quirúrgica, con jabón quirúrgico a base de yodo, y de manera posterior con alcohol etílico al 70%.
4. Se mantiene la anestesia con isofluorano al 3 % (anestesia inhalada).
5. Se realiza una incisión de 1 cm, sobre la piel en región paralumbar izquierda desde la última costilla en dirección al hueso púbico caudal (la arteria y vena femorales mediales superficiales son retraídas por encima de la fosa lumbar). Los músculos abdominales (oblicuos y transversales abdominales externos e internos) se inciden (Sladky y Mans, 2016).
6. Posteriormente se incide el saco aéreo abdominal de manera cuidadosa con la punta cerrada de un mosquito recto (Coles, 2007).
7. Se inserta una pinza utilizada como separador para mantener la incisión quirúrgica abierta.
8. Se retraen los intestinos hacia la pared celómica y se mantienen así con la ayuda de un estilete.
9. Se utiliza un otoscopio con cono largo para introducirlo y realizar un barrido de caudal a craneal e identificar la presencia de gónadas, testículo u ovario.

El testículo se identifica con un aspecto de “frijol” o “haba”; es posible estimar el aspecto del conducto deferente si existe desarrollo de este, en periodo reproductivo.

El ovario, puede tener un aspecto de racimo de uvas con la presencia de folículos en diferente estado de desarrollo, dependiendo de la edad del ave y su etapa reproductiva.
10. Se procede a suturar la incisión:
 - 10.1. El saco aéreo no es necesario repararlo.
 - 10.2. Las capas musculares y 2 etapas, utilizando sutura de ácido poliglicólico 2-0, con técnica de Reverdín o candado.
 - 10.3. Segunda sutura para reforzar el cierre de cavidad, en una segunda capa, con puntos en “u” invertidos, con función invaginante.

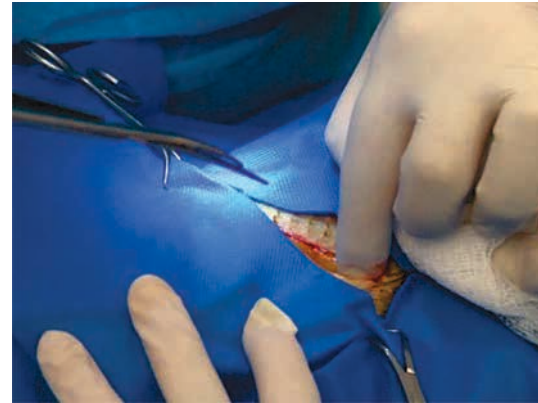
10.4. Por último, para cerrar la piel, se utilizan dos técnicas diferentes, primero 4 puntos simples, separados subcuticulares, por la cara interna del tejido, para afrontar, y posteriormente la técnica de Sarnoff que afronta, adosa y evagina, generando una mejor cicatrización.

Para evitar infecciones se puede administrar 100 mg (2 ml) de enrofloxacin, dentro de cavidad celómica, y 4mg de dexametasona.

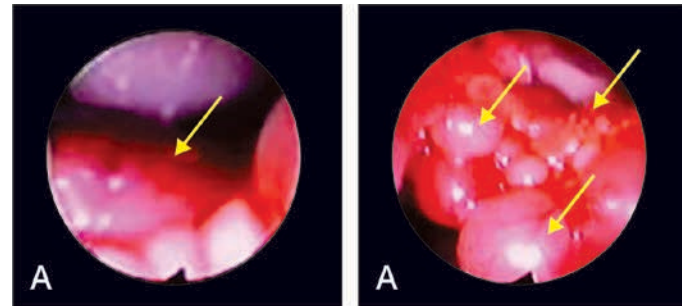
Se aplica sobre la piel un cicatrizante en spray o aerosol.

Cuidado postoperatorio

Se mantiene al ave en observación hasta su recuperación anestésica. Se puede administrar: tramadol (5mg/kg) por 5 días, enrofloxacin (10mg/kg) por 7 días y dexametasona (1.2 mg/kg) por 3 días.



Procedimiento de incisión.



A) Aspecto del testículo. B) Aspecto de folículos con diferente estado de desarrollo rodeando al ovario.

Notas:

3. Dibujar a mano las estructuras y distribución de los órganos (vísceras e intestino) dentro de la cavidad celómica.

Responde las siguientes preguntas.

1. ¿Que son los sacos aéreos de las aves?
2. ¿Por qué siempre se debe hacer la incisión en el lado derecho de las aves?
3. ¿Existe diferencia en el aspecto del tracto reproductor de una hembra en postura y una juvenil? De ser así, ¿cuál es?
4. En comparación con mamíferos, ¿cómo es la piel de las aves?
5. ¿Qué es el dimorfismo sexual?

Bibliografía

- Herrera, J.A., Avalos, A., Rodríguez, I., González, J.A. y Rosales, A.M. (2013). *Técnicas de reproducción asistida en aves domésticas y silvestres*. Manual No 41 CBS. Universidad Autónoma Metropolitana-X. 2013.
- Sladky, K.K. y Mans, C. (2016). *Soft tissue surgery, an issue of veterinary clinics of North America: Exotic animal practice*. Elsevier Health Sciences. 19 (1) 133, 142, 143.
- Coles, B. *Essentials of avian medicine and surgery (3a. Ed.)*. Oxford-Ames, Iowa, Blackwell Pub., 2007. 159-164.

Bibliografía

- Acevedo, C., Gutiérrez, E. y Ortega, A. (2017). Sedación y Analgesia. *Vanguardia veterinaria*. Año 15 (80).
- Área Blanca. (2018). Punto de sutura Ashiff/ Medio Sarnoff. Recuperado de <https://www.youtube.com/watch?v=z-3mWQhUHveU>
- Asepeyo (2016). Técnicas de suturas para enfermería. Recuperado de https://gneaupp.info/wp-content/uploads/2015/12/364_21_TecnicasSuturaEnfermeria.pdf
- Aymerich, O. (2014). Generalidades de colgajos y su importancia en la relación con la reparación del daño corporal. *Medicina Legal de Costa Rica*. Vol. 31 (1). 8 pp.
- Bojrab, J. (1980). *Medicina y Cirugía en Especies Pequeñas*. Compañía editorial continental. México. 599 pp.
- Botella, C. (2004). Administración parenteral de medicamentos: la vía intravenosa (el goteo intravenoso). Atención Primaria en la Red.
- Chárazo, L. (2012). Los instrumentos en la medicina científica. *Revista Ciencia – Academia Mexicana de Ciencias*. Vol. 63 N° 2 64 – 71.
- Chaverri, J.M., Díaz, J.P. y Cordero, E. (2012). Generalidades sobre fluidoterapia y desórdenes electrolíticos, enfoque en la farmacia hospitalaria: Primera parte. *Revista Pharmaceutical Cero*. Académica de la Facultad de Farmacia de la universidad de Costa Rica.
- Cheung, E., Baerlocher, M., Asch, M. y Myers, A. (2009). Venous Access. *Canadian Family Physician * Le Médecin de famille canadien*. Vol. 55 pp 494-496.
- Crespo, R., Cámara, P., Buendía, A. y Ayala, I. (2015). Enfermedad inflamatoria crónica intestinal canina: hallazgos endoscópicos, bioquímicos y anatomopatológicos del tracto gastrointestinal anterior. *Archivos de medicina veterinaria*. Vol. 47 (3). 355-364.
- Didáctico General UACJ. (2017). Patrones de sutura en veterinaria. Jareta. Recuperado de <https://www.youtube.com/watch?v=NJcARxkYSaI>.

-
- Fábregas, M. (2010). Vendaje Robert Jones. Epónimos Científicos – Universidad Cardenal Herrera. Recuperado de https://blog.uchceu.es/eponimos-cientificos/wp-content/uploads/sites/24/2011/10/eponimo_jones3.pdf
- Falcón, A. y Águila, L. (2008). Vendajes, inmovilización y traslado de pacientes. Recuperado de <http://www.sld.cu/galerias/pdf/sitios/urgencia/6vendajes.pdf>
- Fossum, T. (2009). Cirugía en pequeños animales. *Elsevier*. España. 1521 pp.
- García, C. y Ortega, D. (2005). Elementos de osteosíntesis de uso habitual en fracturas del esqueleto apendicular: Evaluación radiológica. *Revista Chilena de Radiología*. Vol. 11(2), 58-70.
- García, F., Andaluz, A. y Moli, X. (2018). *Cirugía del hígado, vesícula y tracto biliar*. Departamento de Medicina y Cirugía Animal. Universidad Autónoma de Barcelona.
- Gutiérrez, L. (2012). Clasificación de las fracturas. *Revista Electrónica de Veterinaria*. Vol. 13 (12C).
- Gutiérrez, L. (2012). Conceptos de estabilidad absoluta. *Revista Electrónica de Veterinaria*. Vol. 13 (12C).
- Henke, J. y Erhardt, W. (2004). *Control del dolor en pequeñas especies*. Masson. Barcelona. 129 pp.
- Hernández, C. (2010). Emergencias gastrointestinales en perros y gatos. *Revista CES Medicina Veterinaria y Zootecnia*. Vol. 5 (2). 69-85.
- Herrera, J.A., Avalos, A., Rodríguez, I., González, J.A. y Rosales, A.M. (2013). *Técnicas de reproducción asistida en aves domésticas y silvestres*. Manual No 41 CBS. Universidad Autónoma Metropolitana-X. 2013, ISBN 9786072800281
- König, H. y Liebich, H. (2011). *Anatomía de los Animales Domésticos*. Editorial Médica Panamericana. Tomo 2. México. 381 pp.
- Ley General de Salud (cap. I, art. 83). Recuperado de: http://www.salud.gob.mx/unidades/cdi/legis/lgs/LEY_GENERAL_DE_SALUD.pdf
- Libardoni, R., da Costa, D., Barretos, F., Cavalli, L., Pedrotti, L., Kohlrausch, P., Watanabe, B. y Machado, M. (2018). Classification, fixation techniques, complications and outcomes of femur fractures in dogs and cats: 61 cases (2015-2016). *Ciência Rural*. Vol, 48 (6).
- Liga Acadêmica de Cirurgia Plástica UniFOA. (2017). Sutura Vertical em “U”, de Donatti. Recuperado de: <https://www.youtube.com/watch?v=65koTg6Nt1s>.

- Marti, S., Cloquell, A., Vázquez, F. y Díaz, A. (2010). Tumores testiculares caninos: a propósito de dos casos clínicos. *Clínica Veterinaria Pequeños Animales*. Vol.30 (3): 191-198.
- Motta-Ramírez, G., Montes-Salcedo, K., Martínez-Utrera, M., López-Ramírez, M., Pereyra-Talamantes, A., Ontiveros-Rodríguez, A., Castillo-Lima, J., Medina-Espinoza, B. y Aragón-Flores, M. (2016). El bazo: cementerio de leucocitos y de conocimientos radiológicos. *Anales de Radiología México*. 15(1):58-69.
- Norma Oficial Mexicana NOM-062-ZOO-1999. Especificaciones técnicas para la producción, cuidado y uso de los animales de laboratorio. Recuperado de https://www.gob.mx/cms/uploads/attachment/file/203498/NOM-062-ZOO-1999_220801.pdf
- Papazoglou, L. y Basdani, E. (2015). Exploratory Laparotomy in the Dog & Cat. Recuperado de https://www.researchgate.net/publication/284142474_Exploratory_Laparotomy_in_the_Dog_Cat
- Pérez-Rivero, J.J. y Rendón-Franco, E. (2011). Validation of the Educational Potential of a Simulator to Develop Abilities and Skills for the Creation and Maintenance of an Intravenous Cannula. *Atla* 39, 257–260.
- Pérez-Rivero, J., Rendón, E. y López, O. (2014). *Manual de técnicas quirúrgicas en conejo (Oryctolagus cuniculus) utilizadas en docencia e investigación*. Universidad Autónoma Metropolitana unidad Xochimilco. México. 72 pp.
- Popesko, P. (1984). *Atlas de anatomía topográfica de los animales domésticos*. Salvat editores. Madrid. 209 pp.
- Prohaska, J. y Cook, C. (2018). Flaps, Rotation. StarPearles Publishing. Recuperado de <https://www.ncbi.nlm.nih.gov/books/NBK482371/>
- Queensland Government. (2013). Peripheral intravenous catheter (PIVC). *Australian Journal of Nursing*. Vol. 30 (2).
- Rajaretnam, N. y Burns, B. (2018). Laparotomy (Celiotomy). StatPearls Publishing. Disponible en: <https://www.ncbi.nlm.nih.gov/books/NBK525961/>
- Ramírez, E. y Nava, J. (2015). Anestesia total intravenosa. *Revista Mexicana de Anestesiología*. Vol. 38(3).
- Reglamento de Insumos para la Salud (arts. 28-31). Recuperado de <http://www.salud.gob.mx/unidades/cdi/nom/compi/ris.html>.
- Rimbaud, E., Pineda, N., Adilia, L. y Chavarría, L. (2005). Método de sujeción y aplicación de inyectables. Disponible en: <http://www.bio-nica.info/Biblioteca/Rimbaud2005f.pdf>

-
- Rodríguez, M. (2017). Aportaciones al conocimiento de la urolitiasis canina y felina en España. Recuperado de <https://buleria.unileon.es/bitstream/handle/10612/5757/Tesis%20Mar%C3%ADa%20Rodr%C3%ADguez.pdf?sequence=1>
- Rosas, A. y Campo, A. (2018). Reporte de piometra en un canino Bulldog Frances, en la clínica veterinaria Unipaz. *Revista Ciencia Tecnología Sociedad y Ambiente*. Vol. 10(15), 45-50.
- Sanabria, E., Vega, V., Domínguez, C. y Osorio, C. (2010). Anastomosis intestinal: ¿manual o mecánica?, ¿en un plano o en dos planos? *Revista Colombiana de Cirugía*. Vol. 25(2). 07-103 pp.
- Sánchez, O., González, Y., Hernández, C y Cabo, E. (2014). Manual de instrumental quirúrgico. *MediSur*. Vol. 12. N° 5.
- Sladky, K.K. y Mans, C. (2016). Soft tissue surgery, an issue of veterinary clinics of North America: Exotic animal practice. *Elsevier Health Sciences*. 19 (1) 133, 142, 143.
- Tello, L. (2009). Fluidoterapia en pacientes críticos. Sociedad latinoamericana de medicina veterinaria de emergencia y cuidados intensivos. Disponible en: <http://www.ivis.org/proceedings/laveccs/2009/Tello5.pdf?LA=2>
- Trefts, E., Gannon, M. y Wasserman, D. (2017). The liver. *Current Biology*. Vol. 27. R1147- R1151.
- Todd, M. (2011). Compression bandaging: Types and skills used in practical application. *British Journal of Nursing*. Vol. 20(4). 239-241.
- Torres, M. y Zamora-Montalvo, Y. (2018). Caracterización de fracturas femorales de caninos atendidos en un servicio asistencial veterinario de La Habana, Cuba. *Revista de Salud Animal*. Vol. 40 (1).
- Valbuena, E., Santiago, M., Kadamani, A., Cabrera, P., Sánchez, L., Román, C. y Moreno-Medina, K. (2018). *Esplenectomía abierta versus laparoscópica: experiencia en la Fundación Cardioinfantil- Instituto de Cardiología*, Bogotá – Colombia. *Iatreia*. 31(3): 240-247.
- Williamson, P, y Cattlin, S. (2018). Central venous cannulation. *Anesthesia & Intensive Care Medicine*. Vol. 19 (12) pp. 627 -628.
- Woelfel, A. y Takabe, K. (2016). Successful intravenous catheterization by medical students. *Journal of Surgical Research*. Vol. 204 (2) pp. 351-360.

Manual de prácticas orientado a la enseñanza quirúrgica en medicina veterinaria y zootecnia,
se terminó de editar en agosto de 2020 en los talleres gráficos de "Guzon Editorial",
ubicados en Río Mexapa s/n, Cuernavaca, Mor., C.P. 62160,
Tel: 7772255103, nathalieguz@hotmail.com.

Se emplearon los tipos Minion Pro y Open Sans, en diferentes puntos.

MANUAL DE PRÁCTICAS

orientado a la enseñanza quirúrgica en medicina veterinaria y zootecnia

Hoy en día la medicina clínica y la cirugía veterinaria van tomadas de la mano, siendo la cirugía una disciplina médica de carácter práctico, la cual requiere de un proceso enseñanza-aprendizaje eficiente para desarrollar en los alumnos el hábito de reflexionar sobre su desempeño en los diferentes contextos.

El presente manual está diseñado para que los estudiantes de pregrado de Medicina Veterinaria y Zootecnia que cursan el módulo de *Técnicas y Terapéutica Quirúrgicas* puedan ir adquiriendo habilidades manuales con el uso de simuladores. En esta etapa son de gran importancia las prácticas de laboratorio de cirugía, donde, de manera conjunta con la retroalimentación que su profesor le dé, el alumno pueda fortalecer los reflejos visuales, cerebrales y manuales que la disciplina quirúrgica requiere a fin de automatizar sus movimientos.

