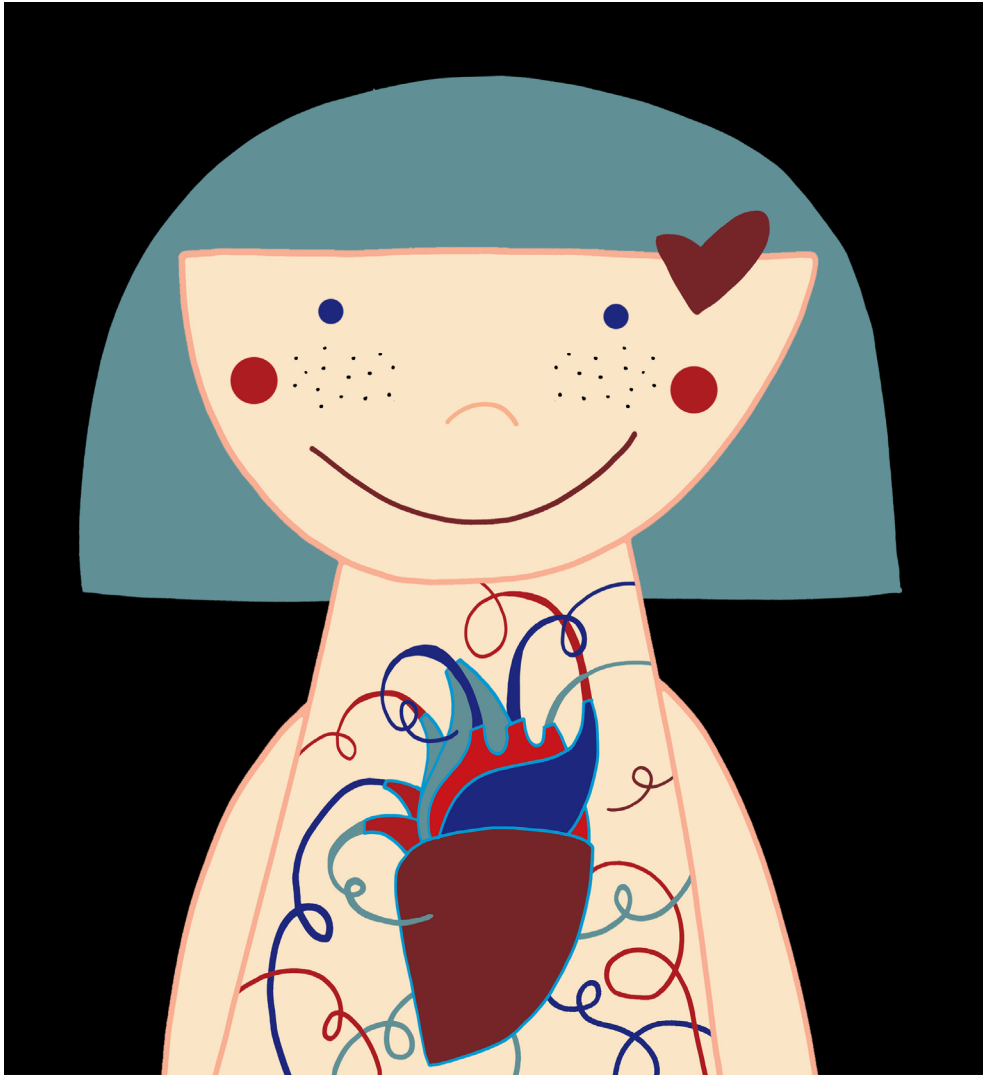


Ilustración: Lorena Villegas Fontoba

CARDIOLOGÍA PEDIÁTRICA PARA RESIDENTES DE PEDIATRÍA

Francesca Perin
Maria del Mar Rodríguez Vázquez del Rey
Carmen Carreras Blesa
(Editoras)



CARDIOLOGÍA PEDIÁTRICA PARA RESIDENTES DE PEDIATRÍA

SECARDIOPED
SOCIEDAD ESPAÑOLA DE CARDIOLOGÍA PEDIÁTRICA
Y CARDIOPATÍAS CONGENITAS

AEP
Asociación Española de Pediatría

Cardiología Pediátrica Para Residentes de Pediatría

Si exceptuamos los momentos prodigiosos que la vida nos regala,
amar el propio trabajo,
desafortunadamente privilegio de pocos,
es la mejor aproximación a la felicidad sobre la tierra.

Primo Levi

Educatori
c/ Guevara Pozo 2 bajo
18001 Granada
[Teléfono: +34 958 290 577]
educatori@educatori.es
cardiologiapediatrica.hvn.sspa@juntadeandalucia.es

© Francesca Perin, Maria del Mar Rodríguez Vázquez del Rey, Carmen Carreras Blesa
© Educatori
© Ilustración: Lorena Villegas Fontoba

ISBN: 978-84-121909-0-8
Deposito legal: GR-944-2023

Impreso en España / Printed in Spain

Queda prohibida, salvo excepción prevista en la ley, cualquier forma de reproducción, distribución, comunicación pública y transformación de esta obra sin contar con la autorización de los titulares de la propiedad intelectual. La infracción de los derechos mencionados puede ser constitutiva de delito contra la propiedad intelectual (Art. 270 y siguientes del Código Penal).

El Centro Español de Derechos Reprográficos (CEDRO) vela por el respeto de los citados derechos”.

All Rights reserved. No part of this publication may be reproduced, stored in a retrieval system or transmitted, in any form or by any means, electronic, mechanical, photocopying, recording or otherwise, without the prior permission from the owners of the copyright.

PRÓLOGO

La Cardiología infantil podría ser considerada una especialidad per se, tanto por la singularidad de las patologías a tratar como por las distintas técnicas que es preciso dominar para el correcto diagnóstico y tratamiento de las enfermedades cardíacas de la infancia.

La extrema variedad y la complejidad de las cardiopatías congénitas pueden resultar abrumadoras para el residente de Pediatría. Sin embargo, creemos que no es necesario que éste retenga en la memoria innumerables patologías, nombres y datos. Este texto nace con la vocación de presentar los conceptos básicos, claves para desarrollar un esquema mental mediante el cual sistematizar los hallazgos recabados de la historia clínica, la exploración física y las pruebas complementarias. El objetivo del pediatra no es llegar al diagnóstico de la lesión exacta (competencia del especialista en Cardiología Pediátrica), sino dominar una estrategia para llegar a la definición de un “cuadro clínico” que englobe un número finito de posibilidades diagnósticas y en base al cual tomar decisiones adecuadas.

Existen numerosos libros y tratados que permiten profundizar los conocimientos para los residentes de pediatría con voluntad de especializarse en Cardiología infantil. Sin embargo, creemos que faltaba un texto donde los residentes de Pediatría sin dicha vocación específica pudieran estudiar y adquirir los conocimientos básicos necesarios para atender con éxito a los niños afectados de cardiopatía, fuera de una consulta especializada.

Este libro aspira a cubrir dicho vacío

ÍNDICE:

1. Anatomía y fisiología normal del sistema circulatorio.	13
Carmen Carreras Blesa, Laura Pérez Lara Hospital Universitario Virgen de las Nieves. Granada	
2. Conceptos clave: insuficiencia cardíaca y cianosis.	23
Francesca Perin ^a , Ismaro Martirano ^b ^a Hospital Universitario Virgen de las Nieves. Granada. ^b Hospital Universitario Doctor Peset. Valencia	
3. Exploración física y auscultación cardíaca.	33
María del Mar Rodríguez Vázquez del Rey, Marta Martínez Carretero Hospital Universitario Virgen de las Nieves. Granada	
4. Ecocardiografía y doppler en pediatría.	45
Fernando Rueda Nuñez, Alejandro Rasines Rodríguez Complejo Hospitalario Universitario A Coruña (CHUAC). A Coruña	
5. Cómo leer un ECG pediátrico.	59
Javier Pérez-Lescure Picarzo, María Teresa Fernández Soria Hospital Universitario Fundación Alcorcón. Madrid	
6. Bradiarritmias.	73
Inmaculada Sánchez Pérez, Eduardo Andreu Villalpando Hospital Universitario Ramón y Cajal. Madrid	
7. Taquiarritmias.	83
Francisco Castro García, Luís Miguel Algar Fernández Hospital Universitario Virgen de la Arrixaca. Murcia	
8. Síncope y dolor torácico en pediatría.	97
Miguel Ángel Granados Ruiz, Daniel Salvo Chabuel Hospital Universitario Doce de Octubre. Madrid	
9. Hipertensión arterial, obesidad y otros factores de riesgo cardio-vascular en pediatría.	111
José Manuel Siurana Rodríguez, Irene Sancho Marquina Hospital HM de Nens. Barcelona	
10. Miocarditis, pericarditis y derrame pericárdico.	123
Ferran Gran Ipiña ^a , Roger Esmel Vilomara ^b ^a Hospital Universitari Vall d'Hebron, Barcelona. ^b Hospital de la Santa Creu i Sant Pau, Barcelona	
11. Enfermedades sistémicas y síndromes asociados a enfermedades cardíacas.	133
Fernando Centeno Malfaz ^a , Ana Gámez Belmonte ^b ^a Hospital Clínico Universitario de Valladolid. ^b H. Universitario Virgen de las Nieves. Granada	

12. Cardiopatías familiares en pediatría.145

Elena Montañas Delmás, Marta Murillo Hernández
Hospital Universitario Doce de Octubre. Madrid

Cardiopatías congénitas más frecuentes:

Cortocircuitos izquierda-derecha

13. Comunicación interauricular.159

Patricia Martínez Olorón, Andrea Ancín Suberviola
Hospital Universitario de Navarra. Pamplona

14. Comunicación interventricular.169

Ana Siles Sánchez-Manjavacas, Iván del Campo Cano
Hospital Universitario Puerta de Hierro. Madrid

15. Ductus arterioso persistente.177

J. Félix Coserria Sánchez, Pedro Agudo Montore
Hospital Universitario Virgen del Rocío. Sevilla

16. Canal auriculoventricular completo y CIA ostium primum.183

Gonzalo Cortázar Rocandio, Laura Caravaca Pantoja
Hospital Universitario Carlos Haya. Málaga

Cardiopatías con sobrecarga de presión

17. Estenosis válvulas sigmoideas.191

María Teresa Viadero Ubierna, Andrea Gutiérrez Camus
Hospital Universitario Marqués de Valdecilla. Oviedo

18. Coartación de aorta.201

Marta Yagüe Martín, Lourdes Garcia Pinilla
Hospital Universitario Reina Sofía. Córdoba

Cardiopatías cianóticas

19. Tetralogía de Fallot.211

Patricia Aparicio Garcia, Aina Prohens Battle
Hospital Universitario Son Llatzer. Mallorca

20. D-Transposición de grandes vasos.219

Esteban Peiró Molina, Blanca Casero Almenar
Hospital Universitario y Politécnico La Fe. Valencia

21. Corazón funcionalmente univentricular.231

Teresa Álvarez Martín, Alejandro Domarco Manrique
Hospital Universitario Gregorio Marañón. Madrid

22. Cateterismo cardíaco pediátrico.243

César Abelleira Pardeiro, Álvaro Lafuente Romero
Hospital Universitario La Paz. Madrid

23. Conceptos básicos de postoperatorio cardíaco.253

Dimpna Albert Brotons^{a, b}, Roger Esmel Vilomara^{a, c}

^aHospital Universitari Vall d'Hebron. Barcelona. ^bKing Faisal Specialist Hospital & Research Center, Riyadh (Saudi Arabia). ^cHospital de la Santa Creu i Sant Pau. Barcelona

ANATOMÍA Y FISIOLÓGÍA NORMAL DEL SISTEMA CIRCULATORIO

Carmen Carreras Blesa, Laura Pérez Lara

FISIOLÓGÍA NORMAL DEL SISTEMA CIRCULATORIO.

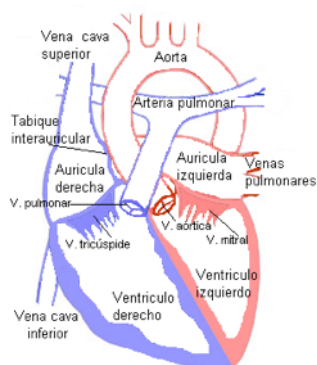


FIGURA 1: ANATOMIA DEL CORAZON

La función del sistema cardiovascular es llevar la sangre rica en oxígeno y nutrientes a todos los tejidos del organismo. La sangre sin oxígeno llega a la aurícula derecha (AD) a través de las venas cavas superior e inferior y pasa al ventrículo derecho (VD) a través de la válvula tricúspide. El ventrículo derecho se contrae y envía la sangre a la arteria pulmonar a través de la válvula pulmonar. En el pulmón la sangre se oxigena y vuelve a la aurícula izquierda (AI) a través de las venas pulmonares. De la aurícula izquierda pasa al ventrículo izquierdo (VI) a través de la válvula mitral y

del ventrículo izquierdo a la aorta a través de la válvula aórtica. De la aorta nacen numerosas arterias que llevan la sangre a todos los órganos y tejidos, desde donde la sangre, ya desoxigenada, regresa a la aurícula derecha por las venas cavas, cerrándose así el ciclo.

Tras el nacimiento este recorrido se realiza mediante **dos circuitos en serie**. La circulación pulmonar es muy compliante y tiene unas resistencias y presión bajas, mientras la circulación sistémica es de presión y resistencias altas. La sangre se mueve desde zonas de más presión a zonas de menos presión

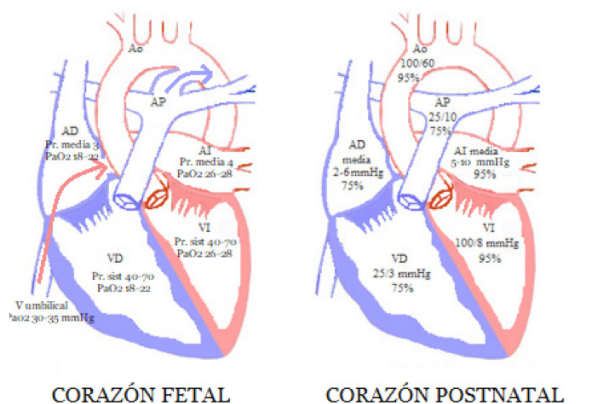


FIGURA 2: VALORES NORMALES DE PRESIONES Y OXÍGENO EN EL CORAZON

CICLO CARDIACO

La sístole ventricular es el periodo del ciclo cardíaco en el que el ventrículo se contrae, desde que se cierran las válvulas auriculoventriculares (1er tono) hasta que lo hacen las sigmoideas (2º tono). Durante este periodo tiene lugar la eyección ventricular. Desde que se cierran las válvulas auriculoventriculares (mitral y tricúspide) hasta que se abren las sigmoideas (aórtica y pulmonar) el volumen de sangre intraventricular no cambia (período de contracción isovolumétrica). Cuando la presión intraventricular supera la presión diastólica de la aorta y la arteria pulmonar se abren sus válvulas respectivamente, y comienza el período de eyección ventricular, que en principio es rápida y luego lenta. La válvula aórtica se abre después y se cierra antes que la pulmonar. Cuando la presión en la aorta y la pulmonar superan la presión intraventricular, se cierran las válvulas sigmoideas y comienza la diástole ventricular, durante la cual tiene lugar el llenado ventricular. Desde que se cierran las válvulas sigmoideas hasta que se abren las auriculoventriculares el volumen de sangre en el ventrículo no varía (periodo de relajación isovolumétrica). Cuando la presión intraventricular se hace inferior a la auricular se abre la válvula AV y comienza el llenado ventricular: una primera fase de llenado rápido y una segunda fase de llenado lento por el llenado de la contracción auricular.

SÍSTOLE	
Fase isovolumétrica	Después QRS; todas válvulas cerradas, alto consumo O ₂
Eyección ventricular rápida	Durante ST; válvulas sigmoideas abiertas, 2/3 o más de volumen latido expulsado
Eyección ventricular lenta	Durante T; onda "V" en trazado auricular
DIÁSTOLE	
Relajación isovolumétrica	Después de la T; todas válvulas cerradas, presión ventrículos va bajando
Llenado ventricular rápido	Válvulas AV abiertas, 70% de volumen entra en ventrículos
Llenado ventricular lento	Después de onda P; sístole auricular; onda "A" en trazado auricular; entra el volumen restante en ventrículos

OTROS CONCEPTOS IMPORTANTES.

Volumen latido (VL): El volumen de sangre que expulsa el corazón en cada latido.

Gasto cardiaco (l/min): Volumen de sangre expulsada por el corazón en 1 minuto.

$$GC = \frac{FC \text{ (latidos/min)} \times VL \text{ (ml/latido)}}{1000} \quad \text{Índice Cardíaco (l/min/m}^2\text{)} = \frac{GC}{\text{Sup. Corp (s.c.)}}$$

VALORES NORMALES	VOLUMEN LATIDO (ml/lat)	GASTO CARDÍACO (l/min)	ÍNDICE CARDÍACO (l/min/m ²)
NEONATO/LACTANTE	5-13	0.8-1.3	4-5
NIÑO	13-50	1.3-3	3-4.5
ADOLESCENTE	60-100	4-8	2.5-4

DESCRIPCIÓN DE LAS DISTINTAS ESTRUCTURAS CARDIACAS:

Cada estructura (aurículas, ventrículos, y grandes arterias) se debe reconocer según su propia morfología intrínseca, no según su posición relativa o según las estructuras a las que se conecta, ya que éstas pueden ser variables.

Aurículas

No se puede definir si una aurícula es morfológicamente derecha o izquierda en base a su posición ni por las venas que llegan porque estas no siempre se conectan con la aurícula que le corresponde en un corazón normal. Lo que está universalmente presente y caracteriza la aurícula derecha e izquierda es la OREJUELA. La orejuela de la aurícula derecha es corta y ancha, de forma piramidal, y se une al resto de la aurícula mediante una amplia apertura (recuerda una nariz de Snoopy). La orejuela izquierda es larga y digitiforme, tubular como una oreja de Snoopy.

La aurícula derecha es, en el corazón estructuralmente normal, una cámara posterolateral y recoge la sangre proveniente de las 2 venas cavas y del seno coronario. La desembocadura de la vena cava superior carece de válvula, mientras que la de la vena cava inferior presenta una válvula a modo de lengüeta llamada válvula de Eustaquio. El orificio del seno coronario presenta la válvula de Tebesio, desde donde parte una estructura tendinosa que se une al esqueleto fibroso central del corazón y se denomina tendón de Todaro. Entre la inserción de la válvula tricúspide, el orificio del seno coronario y el tendón de Todaro, se encuentra el triángulo de Koch, que indica la situación del nodo AV.

La aurícula izquierda se encuentra por detrás de la aurícula derecha formando la mayor parte de la base del corazón. Recibe en su cara posterior las 4 venas pulmonares y por delante se relaciona con el ventrículo izquierdo a través de la válvula mitral.

Válvulas auriculoventriculares

Las válvulas AV sirven para mantener el flujo unidireccional de la sangre y para separar eléctricamente las aurículas de los ventrículos.

La válvula tricúspide

Tiene 3 valvas, tres comisuras y tres músculos papilares.

Tiene inserción en el septo interventricular.

Se inserta más cerca del ápex que la válvula mitral.

En un corazón normal las válvulas tricúspide y pulmonar están separadas por el infundíbulo: el tracto de entrada ventrículo derecho está a 90° respecto al tracto de salida ventrículo derecho.

La válvula mitral es:

Bicúspide (forma de boca de pez).

Tiene inserciones en 2 músculos papilares SOLO en la pared libre del ventrículo izquierdo (no en el septo).

En un corazón normal la válvula mitral está en continuidad fibrosa con la válvula aórtica.

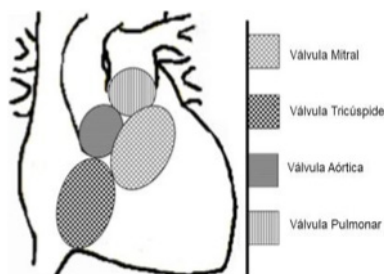


FIGURA 3: POSICION RELATIVA DE LAS VALVULAS CARDIACAS

Ventrículos:

Constan de 3 partes diferenciadas:

Cámara de entrada:

Desde la unión AV hasta la inserción distal del aparato de tensión de la válvula AV.

Componente apical o trabeculada:

El ventrículo derecho es más trabeculado.

Tracto de salida

LAS VÁLVULAS AV PERTENECEN SIEMPRE AL VENTRÍCULO APROPIADO y su morfología puede ayudar a diferenciar los dos ventrículos.

El ventrículo derecho constituye la mayor parte de la cara anterior del corazón. Visto abriendo el esternón tiene forma más o menos triangular. La entrada está a la derecha e inferior y la salida está superior y a la izquierda. El tabique interventricular se encuentra abombado hacia el ventrículo derecho (porque hay más presión en el izquierdo que en el derecho) de forma que en cortes transversales su cavidad tiene forma de media luna.

El ventrículo derecho en su superficie septal tiene trabéculas musculares prominentes que cruzan desde el septum hasta la pared libre, mientras el septo del izquierdo suele ser más liso.

El ventrículo izquierdo tiene forma cónica. En un corte transversal es circular y el espesor de su pared es 3 veces mayor que el ventrículo derecho.

Válvulas semilunares y grandes arterias

Una válvula semilunar sirve para conectar un ventrículo a una gran arteria y recibe su nombre dependiendo de la arteria en la que se abre. Las válvulas semilunares normales tienen tres senos, tres cúspides, tres comisuras y un anillo fibroso.

La relación entre los tractos de salida es COMPLEJA (se cruzan): la aorta, aunque sale del ventrículo izquierdo, tiene su válvula más posterior y a la derecha respecto a la válvula pulmonar. La válvula aórtica es la estructura CENTRAL del corazón (ver figura 3).

La ramificación de las grandes arterias determina su identificación ecocardiográfica. La arteria pulmonar se bifurca pronto tras la salida del ventrículo mientras que la aorta hace un arco del que salen los troncos supraaórticos.

ANÁLISIS SEGMENTARIO DEL CORAZÓN:

Situs. Análisis del segmento auricular

El situs visceral es el patrón de asimetría de un organismo, el cual determina la posición espacial de los diferentes órganos y estructuras entre sí. Este patrón hace referencia a los órganos y estructuras impares (hígado, vena cava inferior...) o aquellos que, siendo pares (aurículas y bronquios) son diferentes entre sí.

Lo primero en el análisis segmentario del corazón es determinar el SITUS AURICULAR:

Situs solitus: la aurícula anatómicamente derecha está situada a la derecha y la aurícula anatómicamente izquierda a la izquierda.

Situs inversus: es la imagen especular del situs solitus, la aurícula anatómicamente derecha situada a la izquierda.

Heterotaxia o situs ambiguo: no presentan ninguna lateralidad.

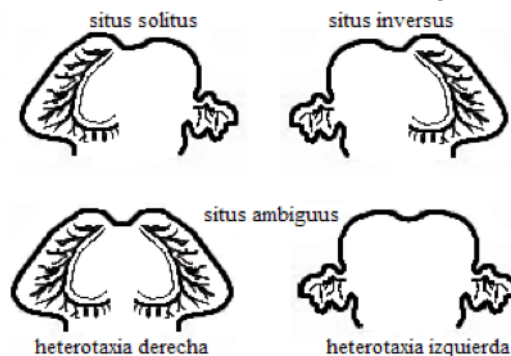


FIGURA 4: REPRESENTACION ESQUEMATICA DE LOS AURICULAS RECONOCIBLES POR SUS OREJUELAS.

Isomerismo (iso=iguales, meros=partes): dos aurículas iguales, izquierdas o derechas.

SITUS BRONQUIAL:

El bronquio izquierdo es más largo y horizontal, y se divide más tarde mientras el derecho es más corto, más vertical y se divide antes. En el isomerismo derecho en general habrá dos bronquios de morfología derecha y en el izquierdo dos de morfología izquierda.

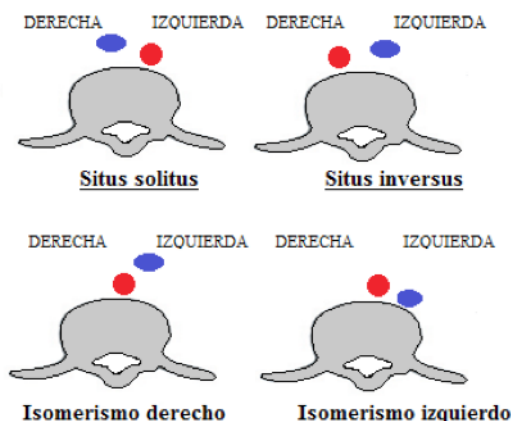


FIGURA 5: PATRON VASOS ABDOMINALES PARA DETERMINAR EL SITUS
(CIRCULO ES AORTA ABDOMINAL, ÓVALO ES CAVA INFERIOR)

En el situs inversus auricular la relación de los vasos abdominales es en espejo de la del situs solitus. Cuando hay isomerismo, los vasos abdominales en vez de estar situados en lados opuestos de la columna están casi siempre situados juntos al mismo lado de la columna, con la vena cava anterior respecto a la aorta en el isomerismo derecho y con la vena ácigos o hemiácigos posterior en el isomerismo izquierdo. En general aunque no siempre el isomerismo derecho está asociado con asplenia, mientras que el isomerismo izquierdo con poliesplenia.

Retorno venoso pulmonar y sistémico

Las venas cavas inferior y superior se conectan normalmente a la aurícula derecha anatómica ubicada a la derecha (situs solitus auricular) o a la izquierda (situs inversus). En el dextroisomerismo puede haber doble vena cava superior conectadas a la parte superior de cada aurícula derecha. En el levoisomerismo es frecuente la interrupción de la vena cava inferior y su continuación por la vena ácigos derecha, izquierda o bilateral conectadas con la vena cava superior homolateral. La persistencia de una vena cava superior izquierda conectada al seno coronario, dilata esta estructura que se visualiza en cuatro cámaras o eje largo del ventrículo izquierdo.

Mediante ecocardiografía, el situs se determina al estudiar la relación de los vasos abdominales. Con el ecógrafo se visualiza la columna. El situs solitus se corresponde con una ubicación de la aorta descendente por delante y a la izquierda del cuerpo vertebral, y la vena cava inferior más anterior y a la derecha de la aorta. En el

Las 4 venas pulmonares se conectan normalmente con la aurícula izquierda anatómica, ubicada a la izquierda (situs solitus auricular), o a la derecha (situs inversus). Existen anomalías del drenaje venoso pulmonar (puede ser parcial o total).

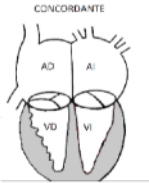

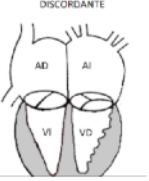
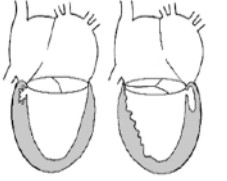
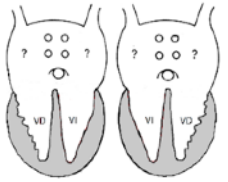
Análisis del segmento ventricular

Una vez identificadas las aurículas se deben definir el situs ventricular para establecer el tipo de conexión aurículo-ventricular.

En el corazón biventricular con sus tres subsegmentos desarrollados (tracto de entrada, zona trabecular y tracto de salida) se identifican los ventrículos por sus características morfológicas descritas previamente.

Análisis de la conexión aurículo ventricular:

Los tipos de conexión aurículo-ventricular pueden ser: UNIVENTRICULAR cuando hay un solo ventrículo o ambas aurículas se conectan con un ventrículo, o BIVENTRICULAR cuando cada aurícula se conecta con un ventrículo:

BIVENTRICULAR	UNIVENTRICULAR
<p>CONCORDANTE</p> <p>Situs Solitus: -A la derecha: AD-VD -A la izquierda: AI-VI</p> <p>Situs Inversus: -A la derecha: AI-VI -A la izquierda: AD-VD</p> 	<p>Cámara de doble entrada</p> 
<p>DISCORDANTE</p> <p>AD-VI mediante válvula Mitral</p> <p>AI-VD mediante tricúspide</p> 	<p>Ausencia de conexión AV</p> 
<p>AMBIGUA</p> <p>SITUS INDETERMINADO (Dextroisomerismo o levoisomerismo)</p> 	

Modos de conexión aurículo-ventricular: (no son excluyentes entre sí)

1. Dos válvulas A-V perforadas,
2. Una válvula A-V imperforada o atrésica
3. Una o dos válvulas cabalgantes: desalineamiento septum interventricular de manera que un ventrículo tiene más de una válvula A-V en su interior.
4. Válvula AV común: orificio A-V único.
5. Horcajadas (straddling): parte del aparato subvalvular inserto en porciones del ventrículo contralateral.

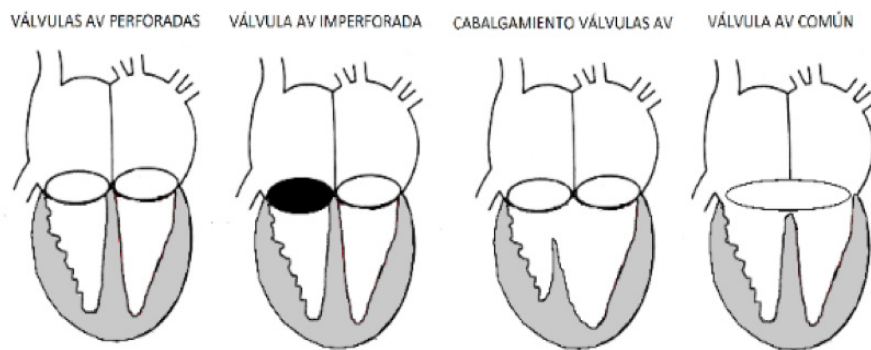


FIGURA 6: ESQUEMA MODO CONEXION AURÍCULO-VENTRÍCULAR

Análisis de la conexión ventrículo-arterial

- A. Concordante: la aorta se conecta al VI y la arteria pulmonar al VD
- B. Discordante: la aorta se conecta con VD y la arteria pulmonar con VI
- C. Doble salida: las dos arterias se conectan predominantemente con un solo ventrículo.
- D. Única vía de salida:
 1. Salida aórtica por atresia pulmonar
 2. Salida pulmonar por atresia aórtica
 3. En el tronco común, cuando hay un solo vaso que lleva la circulación sistémica, coronaria o pulmonar.

Modos de conexión ventrículo-arterial

1. Perforado
2. Imperforado
3. Cabalgante: uno de los anillos de las válvulas sigmoideas cabalga sobre el septum.

BIBLIOGRAFÍA

- Anderson R. Paediatrics Cardiology. 3ª Edición. Philadelphia Editorial Churchill Livingstone; 2010.
- Moss and Adams. Heart Disease in infants, children, and adolescents. 7ª Edición, Philadelphia: Lipincott Williams & Wilins 2008.
- Park Cardiología Pediátrica 5ª Edición. Madrid Elsevier-Mosby; 2008.
- Rueda, Bouzas, Pazos. Introducción a la ecocardiografía en Cardiopatías Congénitas, 1era Ed, netBiblo; 2013.
- Rudolph. Congenital Diseases of the heart. Clinical Physiological Considerations.

CONCEPTOS CLAVE: INSUFICIENCIA CARDIACA Y CIANOSIS

Francesca Perin, Ismaro Martirano

Las cardiopatías congénitas (CC) son anomalías de la estructura del corazón, consecuencia de una alteración en el desarrollo cardíaco fetal. Se trata de la malformación congénita más frecuente, afectando a 1 de cada 100 recién nacidos vivos (7-12 de cada 1000). La mayoría de las cardiopatías congénitas son leves o leve-moderadas y no causan ninguna sintomatología en la infancia ni precisan tratamiento. Sin embargo, las CC más graves debutan generando una situación crítica en los primeros días de vida y el pediatra debe de tener un esquema mental claro para instaurar rápidamente el tratamiento correcto y evitar situaciones de fallo multiorgánico o hipoxemia severa que condicionan el pronóstico a largo plazo, tanto cardíaco como neurológico. Esto es fundamental sobre todo considerando que la gran mayoría de los pacientes con CC tienen un buen pronóstico a largo plazo si son tratados de forma adecuada.

¿CUÁNDO DEBO SOSPECHAR UNA CARDIOPATÍA CONGÉNITA?

Aunque el soplo en un niño asintomático puede deberse a una cardiopatía, hay que recordar que la inmensa mayoría de los soplos en la infancia son inocentes. Por otra parte, cabe subrayar que no toda cardiopatía asocia soplo.

En cuanto a las CC sintomáticas, las manifestaciones clínicas de las innumerables formas heterogéneas de CC se resumen en 2 cuadros:

- CIANOSIS
- INSUFICIENCIA CARDIACA

Habitualmente las cardiopatías que dan cianosis NO dan insuficiencia cardíaca y viceversa. Excepciones a esta regla son, por ejemplo, el ventrículo izquierdo hipoplásico y el drenaje venoso pulmonar anómalo total obstructivo que asocian ambos cuadros clínicos.

¿QUÉ ES LA CIANOSIS Y QUE CARDIOPATÍAS CONGÉNITAS LA CAUSAN?

La cianosis es la coloración azulada de la piel y las mucosas. La cianosis central causada por hipoxemia no debe confundirse con la acrocianosis, que es la coloración azulada de las partes distales de las extremidades, causada por vasoconstricción periférica y que es frecuente

en las primeras 24-48 horas de vida en recién nacidos sanos. La cianosis central se produce por un elevado contenido de hemoglobina reducida en sangre arterial, siendo evidente cuando la concentración absoluta de hemoglobina desoxigenada supera los 3-5 gr de Hb (Sat \leq 85%).

Un problema clínico frecuente es diferenciar entre las causas cardíacas y pulmonares de la cianosis en el neonato. Conceptos claves son:

- Habitualmente un recién nacido con una cardiopatía congénita cianógena no muestra signos importantes de dificultad respiratoria: suelen tener taquipnea “confortable”, sin tiraje significativo.
- La retención de CO₂ es típica pero no exclusiva de la patología pulmonar.
- El test de hiperoxia es el estudio más sensible y específico en la evaluación inicial de un recién nacido con cianosis. El neonato que no responde adecuadamente a la administración de oxígeno puro (PaO₂ preductal de <50-100 mmHg, saturación cutánea < 85% con FiO₂ 100%) muy probablemente tendrá una cardiopatía congénita.

El cierre del ductus en las CC críticas cianóticas con PERFUSIÓN PULMONAR DEPENDIENTE DE DUCTUS puede provocar situaciones dramáticas con hipoxemia grave (paO₂<30 mmHg) y acidosis metabólica. Se debe sospechar cuando el examen físico y la radiografía de tórax no indican enfermedad pulmonar, la cifra de Hb es normal, la PaO₂ es baja, la PaCO₂ es normal y el test de hiperoxia negativo.

Podemos dividir las cardiopatías congénitas cianóticas en dos grandes grupos según el flujo pulmonar esté disminuido o aumentado (en base a la radiografía de tórax):

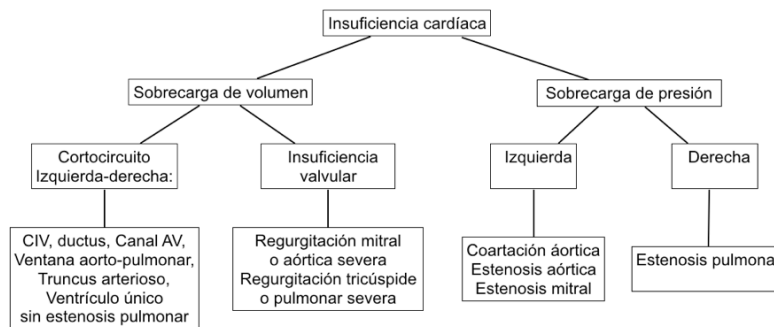
1-FLUJO PULMONAR DISMINUIDO: Lesiones cardíacas con obstrucción severa a la salida de la sangre del corazón DERECHO y CON cortocircuito derecha-izquierda a nivel auricular o ventricular, como por ejemplo atresia tricuspídea, atresia/estenosis severa de la válvula pulmonar, tetralogía de Fallot con obstrucción severa.

2-FLUJO PULMONAR AUMENTADO: Transposición de grandes vasos (con mezcla obligada a nivel auricular y ductal para la supervivencia del niño), drenaje venoso pulmonar anómalo total...

¿QUÉ ES LA INSUFICIENCIA CARDIACA Y QUE CARDIOPATÍAS CONGÉNITAS LA PUEDEN CAUSAR?

La insuficiencia cardíaca (IC) es un síndrome clínico que resulta de la incapacidad del corazón para satisfacer las demandas de oxígeno del organismo. El gasto cardíaco es la cantidad de sangre que el corazón

bombea en la unidad de tiempo: es el producto de la frecuencia cardiaca por el volumen latido. El volumen latido es la cantidad de sangre expulsada en cada latido y depende de la precarga (volumen de llenado determinada por el retorno venoso), de la postcarga (resistencia que han de vencer los ventrículos para la eyección de sangre) y de la contractilidad del miocardio. La alteración de cualquiera de estos factores puede ser causa de disminución del gasto cardiaco y de insuficiencia cardiaca. Habitualmente en las cardiopatías congénitas, la contractilidad está conservada y los factores que causan la insuficiencia cardíaca son el aumento de la precarga por sobrecarga de volumen y/o aumento de la postcarga por sobrecarga de presión.



¿CÓMO ORIENTARSE SOBRE LA ETIOLOGÍA DE LA INSUFICIENCIA CARDÍACA?

En el paciente pediátrico resulta de utilidad a fines diagnósticos clasificar las causas de insuficiencia cardiaca según la edad de aparición de los síntomas: la fecha del comienzo de los síntomas depende de la naturaleza y la gravedad del defecto anatómico, de los efectos del cierre del ductus arterioso y de la caída de las resistencias pulmonares. Conceptos a tener en mente:

- 1) En el periodo fetal los defectos anatómicos no suelen causar IC.
- 2) En la primera semana del periodo neonatal suelen manifestarse, de forma brusca, las cardiopatías críticas, cuya clínica suele aparecer por el cierre ductal, habitualmente por obstrucción severa del ventrículo izquierdo, y cuya supervivencia en los casos graves depende de una intervención emergente.
- 3) A partir de la segunda-tercera semana de vida, tras la caída de las resistencias pulmonares, se manifiesta la clínica de los cortocircuitos

izquierda-derecha por aumento del flujo pulmonar, pero de una manera más lenta y progresiva.

EDAD DE INICIO	CAUSA
Fetal	Transfusión materno-fetal o feto-fetal, anemia, arritmias graves, regurgitación graves válvulas AV
Primera semana	Urgencias quirúrgicas: DVAPT con obstrucción venosa Críticas: SCIH, CoAo, EAo, Sd.Shône Otros: Fístula arteriovenosa sistémica
Segunda a cuarta semana	Críticas: DVAPT sin obstrucción venosa pulmonar Progresivas: Lesiones con shunt izquierda-derecha de gran tamaño (DAP, CIV, Canal auriculoventricular...) Otros: las demás antes enunciadas
Lactantes y niños mayores	Hiperaflujo pulmonar shunt izquierda-derecha (sin cianosis) Obstructivas (CoA, EAo severa, estenosis mitral severa) Cianóticas sin estenosis pulmonar, con mezcla e hiperaflujo pulmonar Valvulopatías severas congénitas Coronariopatías (raras, anomalías de salida coronaria)

CIV: COMUNICACIÓN INTERVENTRICULAR; CoAo: COARTACIÓN AÓRTICA; DAP: DUCTUS ARTERIOSO PERSISTENTE; EAo: ESTENOSIS AÓRTICA; EP: ESTENOSIS PULMONAR; SCIH: SÍNDROME DE CORAZÓN IZQUIERDO HIPOPLÁSICO; DVAPT: DRENAJE VENOSO PULMONAR ANÓMALO TOTAL; TMF/TFF: TRANSFUSIÓN MATERNO-FETAL/TRANSFUSIÓN FETO-FETAL.

¿CUÁNDO SOSPECHO QUE UN NIÑO ESTÁ EN INSUFICIENCIA CARDÍACA?

El diagnóstico de insuficiencia cardíaca es CLÍNICO. No hay ninguna prueba complementaria que pueda sustituir una buena anamnesis y una detallada exploración física. Las manifestaciones clínicas dependen de la edad.

Recién nacidos y lactantes: Taquipnea y dificultad respiratoria con tiraje, dificultad para la alimentación con escasa ganancia ponderal, sudoración excesiva, irritabilidad, palidez en caso de bajo gasto.

El examen físico debe ser completo, incluyendo el examen sistemático de los pulsos. Igualmente debe tomarse la tensión arterial en miembros superiores e inferiores. Siempre hay taquicardia y, a menudo, se ausculta un ritmo de galope. Los demás signos de la auscultación cardíaca dependen de la lesión subyacente. En la auscultación pulmonar se pueden encontrar estertores húmedos y sibilancias como signos de edema, siendo a veces difícil distinguir los signos y síntomas de congestión pulmonar cardíaca de los de la bronquiolitis. En la palpación abdominal se buscará hepatomegalia que es el signo más constante de la insuficiencia cardíaca en la infancia. Los lactantes no suelen presentar edemas periféricos.

Niños mayores: Los síntomas y signos de insuficiencia cardíaca congestiva son similares a los de los adultos y consisten en disnea, intolerancia al esfuerzo, anorexia, dolor abdominal y tos. Otros signos

son la hepatomegalia, ingurgitación yugular y, a menudo, se detectan edemas en las partes declives del organismo y, en ocasiones, anasarca.

Clasificación de insuficiencia cardiaca en niños según Ross modificada		
Clase	Lactante	Niño Mayor
I	Asintomático	Asintomático
II	Taquipnea o sudoración con las tomas, crecimiento normal	Disnea con el ejercicio
III	Marcada taquipnea o sudoración con las tomas, tiempos de toma prolongado con escasa ganancia ponderal	Marcada disnea con el ejercicio
IV	Síntomas en reposo: taquipnea, retracciones y sudoración	Síntomas en reposo: taquipnea, retracciones y sudoración

En cuanto al tratamiento, hay que diferenciar la IC aguda del neonato con CC crítica de la IC crónica que se ha desarrollado de forma progresiva. Para el tratamiento en el postoperatorio de una CC, véase el capítulo 23.

¿QUÉ TRATAMIENTO PARA UN RECIÉN NACIDO CON INSUFICIENCIA CARDÍACA AGUDA O CIANOSIS?

En las cardiopatías congénitas “críticas”, que debutan en la época neonatal, la supervivencia del recién nacido depende de la persistencia en la vida postnatal del ductus arterioso para mantener el flujo a nivel pulmonar o sistémico o para lograr suficiente mezcla circulatoria. Esto se consigue mediante la administración intravenosa de prostaglandinas E1 (PGE), que debe empezarse antes de realizar la ecocardiografía si esta no se puede realizar de forma urgente. La respuesta al tratamiento con PGE suele ser muy rápida.

En algunas ocasiones a pesar de tratarse de una CC la infusión de prostaglandinas a dosis adecuadas NO consigue una mejoría de la clínica o incluso el paciente puede empeorar: en este caso se debe sospechar la existencia de obstrucción en las venas pulmonares y/o la presencia de una restricción a nivel del foramen oval permeable, que es una comunicación imprescindible para muchas cardiopatías congénitas críticas. En este último caso es urgente la realización de un cateterismo para abrir más el foramen oval permeable mediante catéter balón y conseguir buena mezcla a este nivel (dicho procedimiento se hace a pie de cuna guiado por ecocardiografía y se llama técnica de atrioseptostomía de Rashkind).

PGE1: *Dosis de inicio:* 0,1-0,2 µg/kg/min, en infusión i.v. continua (más riesgo de apneas). *Dosis de mantenimiento:* 0,03- 0,05 µg/kg/min, en infusión i.v. continua, pudiendo bajar esta dosis a 0,01-0,03 µg/kg/min según respuesta clínica o aparición de efectos secundarios. *Los efectos secundarios* se presentan en un porcentaje cercano al 20% y, en general, no suelen ser importantes. Los más frecuentes son fiebre, irritabilidad, fenómenos vasomotores, hipotensión y apneas. Los efectos secundarios suelen ser más importantes y más frecuentes cuanto mayor es la dosis y cuanto menor sea la edad gestacional.

¿QUÉ FÁRMACOS SE UTILIZAN PARA EL TRATAMIENTO DE LA INSUFICIENCIA CARDÍACA DE LAS CARDIOPATÍAS CONGÉNITAS?

Diuréticos

Los diuréticos reducen la precarga y disminuyen, por tanto, la sobrecarga pulmonar de líquido y la congestión venosa. Son los fármacos más utilizados en el tratamiento de la insuficiencia cardíaca por la rapidez con que alivian los síntomas. Los diuréticos de asa, como la furosemida, son muy potentes y son los más usados para los niños con insuficiencia cardíaca tanto aguda como crónica. Deben asociarse a antagonistas de la aldosterona (espironolactona), que han demostrado mejorar la supervivencia ya que bloquean el sistema renina-angiotensina-aldosterona (SRAA). La inhibición de los mecanismos compensadores neurohormonales de la insuficiencia cardíaca (SRAA) es actualmente el fundamento del tratamiento de la ICC.

Inhibidores de la enzima convertidora de la angiotensina (IECAs)

Los IECAs inhiben la enzima de conversión de la angiotensina I en angiotensina II y producen un descenso de aldosterona y noradrenalina. Reducen la resistencia vascular sistémica (postcarga) e incrementan la capacitancia venosa (reducen precarga), dando lugar a un incremento del gasto cardíaco. La inhibición del SRAA proporciona una mejoría sintomática y pronóstica, por lo cual los IECA son actualmente la piedra angular en el tratamiento de la ICC, junto a los diuréticos.

Los efectos secundarios son hiperkaliemia (especialmente cuando se asocia con diuréticos ahorradores de potasio), hipotensión, vértigo, mareo. También se han descrito toxicidad renal, neutropenia y tos crónica.

Contraindicados en la estenosis arteria renal bilateral, insuficiencia renal aguda, hipotensión severa, estenosis aórtica severa y en la hiperkaliemia.

Antagonistas de los receptores de la angiotensina

Los antagonistas de los receptores de la angiotensina, como el losartan, también inhiben el sistema renina-angiotensina-aldosterona, pero a nivel de los receptores. En general, se recomiendan en niños cuando no toleran los inhibidores de la enzima conversiva de la angiotensina (IECA) por tos.

Betabloqueantes:

Disminuyen los efectos deletéreos de las catecolaminas sobre el corazón, produciendo disminución de la frecuencia cardíaca e inhiben el remodelado ventricular. Estudios recientes han demostrado su efecto beneficioso a largo plazo en niños con insuficiencia cardíaca. Se suelen pautar en niños estables con cardiopatías que asocien disfunción ventricular, como miocarditis o miocardiopatía dilatada.

Digoxina:

La digoxina es un fármaco inotrópico positivo. Piedra angular del tratamiento de insuficiencia cardíaca en el pasado, sí mejora los síntomas, pero no ha demostrado reducir la mortalidad en la insuficiencia cardíaca. Este hecho, junto a su potencial toxicidad, hace que la digoxina actualmente no sea un medicamento de primera elección.

Fármacos frecuentemente utilizados en tratamiento insuficiencia cardíaca (vía oral)		
<i>Principio activo</i>	<i>Dosis</i>	<i>Periodicidad</i>
Furosemida	1-4 mg/kg/día	cada 6, 8, 12 o 24 h
Espironolactona	1-3 mg/kg/día	cada 12 o 24 h
Hidroclorotiazida	1-3 mg/kg/día	cada 12 o 24 h
Captopril	0,5-2 mg/kg/día	cada 8 h
Enalapril	0,1-0,5 mg/kg/día	cada 12 o 24 h
Losartan	0,3-0,5 mg/kg/día	cada 12 o 24 h
Propranolol	0,5-3 mg/kg/día	cada 8, cada 12 o 24 h
Carvedilol	0,1-0,3 mg/kg/día	cada 8 o 12 h
Bisoprolol	1,25-10 mg/día	cada 12 o 24 horas
Digoxina	5-10 µg/kg/día	cada 12 h o 24 h

¿QUÉ OTRAS MEDIDAS SE ADOPTAN EN UN PACIENTE CON CC?

Los niños con insuficiencia cardíaca tienen un gasto metabólico muy alto y dificultad para ingerir las calorías necesarias para no sufrir malnutrición. El cansancio con las tomas o la intolerancia digestiva por la hipomotilidad intestinal secundaria a edema o hipoxia hacen necesario medidas de soporte nutricional. Para poder alcanzar el aporte calórico necesario, lo ideal es mantener la alimentación vía oral, aunque, en ocasiones, puede ser necesaria la alimentación por sonda nasogástrica o por gastrostomía. Se recomienda lactancia materna y, si fuera necesario, suplementar con leches adaptadas de alto aporte calórico (1 Kcal/ml). Deben restringirse los líquidos en la medida de lo posible, aumentando la relación calórica por unidad de volumen.

Los procesos infecciosos, sobre todo respiratorios, pueden descompensar la insuficiencia cardíaca, por lo que, además del calendario vacunal establecido, está indicada la vacunación frente a gripe. En menores de 2 años debe realizarse profilaxis frente al virus respiratorio sincitial con palivizumab.

¿HAY QUE PAUTAR OXIGENOTERAPIA EN NIÑOS CON CC?

El oxígeno es un potente vasodilatador pulmonar y vasoconstrictor sistémico y, aunque puede ser necesario administrarlo en alguna situación, hay que utilizarlo con cautela en niños con cardiopatía congénita.

Cianosis: En general, las cardiopatías congénitas cianóticas no precisan oxigenoterapia ya que la cianosis se debe a mezcla de sangre desoxigenada con oxigenada y no mejora con la administración de oxígeno. En el caso particular del recién nacido con fisiología de ventrículo único, el oxígeno al disminuir las resistencias pulmonares puede incrementar el flujo pulmonar a expensas del flujo sistémico y reducir el gasto cardíaco. Por ello, es importante ajustar el oxígeno para una saturación cutánea objetivo de 80-85%, que corresponde a un flujo sanguíneo adecuado en los sistemas pulmonar y sistémico con QP (flujo pulmonar) /QS (flujo sistémico): 1/1.

Insuficiencia cardíaca: En el caso de niños con fisiología biventricular y cortocircuito izquierda-derecha, la vasodilatación pulmonar que provoca el oxígeno puede aumentar el shunt y agravar la congestión pulmonar.

EN GENERAL, ¿CUÁL ES EL PRONÓSTICO DE LAS CARDIOPATÍAS CONGÉNITAS?

Muchas cardiopatías leves se resuelven espontáneamente con el tiempo, sin precisar tratamiento. La gran mayoría de cardiopatías congénitas moderadas-graves que precisan tratamiento reciben una corrección

completa, bien mediante cirugía cardiovascular o mediante cateterismo. En general, si se corrige precozmente, el corazón queda reparado y, aunque pueda quedar alguna lesión residual, no suele haber secuelas limitantes para la vida.

Existen lesiones muy infrecuentes que no pueden ser corregidas y que sólo pueden ser paliadas, se trata de formas heterogéneas de cardiopatías para las cuales la única vía quirúrgica posible es la univentricular (ver capítulo 21). La vía univentricular se basa en el principio de Fontan según el cual el retorno venoso sistémico, gracias a las presiones más bajas en el circuito pulmonar, se puede hacer circular a través de los pulmones sin la ayuda de una bomba ventricular. Mediante cirugía se separan las circulaciones sistémica y pulmonar y se realiza una conexión directa del retorno venoso sistémico a la circulación pulmonar. Se suele conseguir en dos estadios: conexión de la vena cava superior a la arteria pulmonar alrededor de los 4-6 meses de vida (cirugía de Glenn), para completar posteriormente con conexión de la vena cava inferior al circuito pulmonar alrededor de los 2-4 años (cirugía de Fontan). La calidad de vida de pacientes con paliación univentricular es aceptablemente buena, aunque a largo plazo pueden surgir complicaciones. Es frecuente que precisen reintervenciones y, finalmente, pueden acabar precisando un trasplante cardíaco y/o hepático.

La supervivencia de los niños con CC ha mejorado espectacularmente gracias a los avances en su diagnóstico y tratamiento. El objetivo del pediatra y de todos los profesionales que atienden a estos niños es que disfruten de la mejor calidad de vida posible, que realicen todo el ejercicio físico que su patología permita y que consigan una integración satisfactoria y plena en la sociedad.

BIBLIOGRAFÍA

- Marino, Bird, Wernovsky. Diagnosis and Management of the newborn with suspected congenital Heart Disease. Clinics of Perinatology, vol 28, number 1, March 2001.
- Gómez Guzmán E, Tejero Hernández MA, Pérez Navero JL. Tratamiento actual de la insuficiencia cardíaca pediátrica. Cardiacore 2013; 48 (1):12-16.
- Fernández L. Insuficiencia Cardíaca. Anales de Pediatría Continuada, volumen 3, Número 2, 2005.
- Maroto C., Zunzunegui. Abordaje diagnóstico de las cardiopatías congénitas. Anales de Pediatría Continuada, volumen 3, Número 2, 2005
- Myung K. Park. Cardiología pediátrica 6º ed, Elsevier España, 2015.

HISTORIA, EXPLORACIÓN FÍSICA Y AUSCULTACIÓN CARDÍACA: CÓMO ORIENTAN AL DIAGNÓSTICO

María del Mar Rodríguez Vázquez del Rey, Marta Martínez Carretero

INTRODUCCIÓN

El soplo cardíaco es el motivo de consulta más frecuente en cardiología pediátrica. La incidencia de una cardiopatía congénita estructural se estima en aproximadamente el 1% del total de recién nacidos vivos. Por otro lado, en la literatura queda recogido que hasta el 90% de niños presentará un soplo cardíaco audible en algún momento a lo largo de la edad pediátrica. Una adecuada historia clínica y una exploración física general pormenorizada son imprescindibles para orientar al pediatra hacia una posibilidad u otra.

HISTORIA CLÍNICA:

Es importante que queden registrados:

1. Antecedentes familiares: existencia entre los familiares de miocardiopatías hereditarias, muerte súbita o enfermedades asociadas a cardiopatías congénitas como síndromes neuromusculares o síndromes malformativos hereditarios (Síndrome de Marfan, Alagille, DiGeorge, Turner, Velocardiofacial, etc.)

2. Antecedentes obstétricos y personales: Valorar la posible exposición materna a agentes teratógenos, medicamentos o drogas, infecciones (rubéola, CMV, parvovirus, etc.), diabetes gestacional o lupus. Además, se debe registrar el estado del niño al nacimiento, si presentó taquipnea o cianosis, su peso y cuál está siendo su desarrollo pondoestatural hasta el momento. También los procesos patológicos sufridos hasta el momento.

3. Historia actual: En el neonato y lactante con cardiopatía, los signos y síntomas están relacionados con dos situaciones específicas: insuficiencia cardíaca congestiva o situación de cianosis/hipoxemia (ver capítulo 2).

La alimentación es el principal ejercicio físico del neonato o lactante. Si el paciente presenta dificultad en la alimentación, puede ser un signo de insuficiencia cardíaca. Es característico que se prolonguen las tomas, con paradas frecuentes por cansancio. No sólo hay que preguntar si rechaza el alimento o hace bien las tomas, sino también la cantidad que toma, cuánto tiempo tarda o si presenta síntomas como sudoración profusa o taquipnea durante la misma.

Ante un niño escolar o adolescente, preguntar si se fatiga al esfuerzo más que sus compañeros o si ha presentado crisis sincopales, palpitaciones o dolor torácico con ejercicio físico.

EXPLORACIÓN FÍSICA:

Una secuencia estandarizada evitará dejar sin explorar ninguno de los aspectos que nos puedan definir la naturaleza del soplo. Se recomienda seguir la secuencia clásica de exploración: determinación de signos vitales, inspección, palpación, percusión y auscultación.

1. Determinación de signos vitales: frecuencia cardíaca y respiratoria.

EDAD	FRECUENCIA CARDIACA	FRECUENCIA RESPIRATORIA	TA SISTÓLICA	TA DIASTÓLICA	TA MEDIA
4 m	85-175	20-40	55-115	30-70	38-85
4-8 m	85-175	25-35	60-120	35-75	43-90
8-12 m	75-155	20-30	65-125	40-80	48-95
1-2 a	70-150	20-30	70-125	40-90	50-101
2-4 a	70-145	20-30	75-120	40-85	51-96
4-6 a	70-135	18-28	80-120	45-80	56-93
6-9 a	65-130	15-25	90-120	45-70	60-86
9-14 a	60-120	13-23	95-135	50-75	65-95
> 14 a	55-110	10-20	100-140	50-75	66-96

TABLA 1. CONSTANTES VITALES EN PEDIATRÍA

2. Inspección: Con el niño en decúbito supino y sin ropa, nos fijaremos en su estado general (alegre, juguetón con buen estado o, por el contrario, irritable y sudoroso); en su fenotipo, descartando la presencia de rasgos dismórficos característicos de determinados síndromes asociados a cardiopatías (Down, Noonan, Williams, velocardiofacial, Turner, mucopolisacaridosis, etc.).

Observar la respiración, si es normal o presenta taquipnea, aleteo nasal, tiraje, disnea, etc. Examinaremos la pared torácica; si existe abombamiento de hemitórax izquierdo (por cardiomegalia en niños con cortocircuitos izquierda-derecha importantes) u otras anomalías como pectus excavatum, tórax en quilla, etc. Localizaremos el punto de máximo impulso cardíaco, habitualmente en la unión del 4º espacio intercostal izquierdo con la línea media clavicular. Estará desplazado en los casos de dextrocardia o agrandamiento del ventrículo. En el cuello podríamos observar la presión venosa yugular o el latido carotídeo de la insuficiencia aórtica severa, pero esto es muy complicado en lactantes y niños pequeños.

En la coloración de piel y mucosas diferenciaremos cianosis central de acrocianosis. La mejor forma es en la lengua, rica en vascularización y libre de pigmentación. En los niños mayores la cianosis se acompaña de acropaquias.

El edema periférico es excepcional como presentación de la insuficiencia cardíaca en la infancia.

Por último, valoraremos el estado nutricional y la morfología abdominal. Se debe registrar el peso y la talla y compararlos con las gráficas según edad y sexo.

3. Palpación: Debemos palpar tórax, abdomen, y pulsos periféricos.

-Tórax: Si colocamos la mano extendida sobre el hemitórax izquierdo podemos notar un corazón hiperdinámico (sobrecarga de volumen), un latido sostenido (sobrecarga de presión), o un corazón quieto (miocardiopatías o cardiopatías con bajo flujo pulmonar). El impulso cardíaco (latido de la punta, visible en la mayoría de los niños de 3-10 años) puede estar desplazado en los casos de crecimiento ventricular.

Los frémitos o thrill son vibraciones PALPABLES cuando los soplos son muy intensos (a partir de grado 4/6). Son siempre PATOLÓGICOS. Según la lesión variará su localización (BEI bajo en CIV, foco pulmonar o aórtico en lesiones valvulares, que se palpan mejor con niño inclinado hacia delante, o hueco supraesternal o sobre carótidas en estenosis aórtica).

-Abdomen: palpar el tamaño y consistencia del hígado y bazo, así como investigar la presencia de ascitis.

-Pulsos arteriales periféricos:

	Características	Patología asociada
-	Ausente	Coartación de aorta, bajo gasto
+	Débil	Coartación de aorta, bajo gasto, estenosis aórtica severa...
++	Normal	Niño sano
+++	Aumentado	Ductus permeable, insuficiencia aórtica, fistula arteriovenosa

TABLA 2. CALIDAD DE LOS PULSOS ARTERIALES

Pulso venoso: Más que palparse, se ve. Refleja el aumento de presiones para el llenado de la aurícula derecha, bien por ICC, por pericarditis severa o por lesiones tricuspídeas.

4. Percusión:

La percusión del abdomen es muy útil para determinar el tamaño de las vísceras abdominales. El signo más constante de la insuficiencia cardíaca en la infancia es la hepatomegalia.

5. Auscultación cardíaca:

No solo se ausculta el corazón. También auscultar los pulmones para evaluar la ventilación. Es útil auscultar cabeza, hígado, espalda y epigastrio, buscando malformaciones vasculares que originen un soplo.

La auscultación se realiza con un fonendoscopio de calidad con doble cámara, una campana para los sonidos de baja frecuencia (o graves) y una membrana o diafragma que filtrará estos sonidos de baja frecuencia y dejará oír los de más alta frecuencia (o agudos).

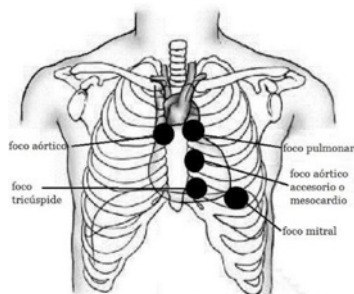


FIGURA 1. FOCOS DE AUSCULTACIÓN CARDIACA

Estableceremos una rutina para que todos los focos sean explorados (Figura 1): foco aórtico (borde derecho del esternón en 2º espacio intercostal), foco pulmonar (borde izquierdo del esternón en 2º espacio intercostal), foco tricúspide (a la izquierda del esternón en su parte inferior, en 5ª articulación condrocostal) y foco mitral o apical (en la línea medioclavicular izquierda, en el 5º espacio intercostal). Lo primero a estudiar es la frecuencia cardíaca y el ritmo. La arritmia sinusal respiratoria es un hallazgo fisiológico en los niños, en la que durante la inspiración aumenta la frecuencia cardíaca, al llegar más sangre al corazón, y durante la espiración la frecuencia disminuye. Después se identifican los ruidos normales del ciclo cardíaco, para finalmente estudiar los fenómenos anormales.

5.1 Ruidos y fases del ciclo cardíaco:

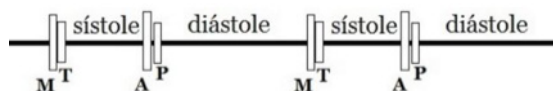


FIGURA 2. FASES DEL CICLO CARDIACO. M: CIERRE DE VÁLVULA MITRAL. T: CIERRE DE VÁLVULA TRICÚSPIDE. A: CIERRE DE VÁLVULA AÓRTICA. P: CIERRE DE VÁLVULA PULMONAR.

El primer ruido (R1) representa el cierre de las válvulas mitral y tricúspide (Figura 2). Marca el inicio de la sístole ventricular. Es de frecuencia baja, con mayor intensidad en la punta cuando se ausculta con el diafragma, donde se oye habitualmente como un sonido único. El silencio entre R1 y R2 es la sístole ventricular.

El segundo ruido (R2) representa el cierre simultáneo de las válvulas sigmoideas aórtica y pulmonar y marca el final de la sístole y el inicio de la diástole ventricular. Su tono es ligeramente más agudo que R1 con mayor intensidad en los focos de la base. Es más fuerte cuanto mayor es la presión en el vaso contra el que se cierra la válvula semilunar, por lo que en el niño sano es más intenso el componente aórtico que el pulmonar.

En niños y adultos jóvenes puede percibirse normalmente desdoblado al final de la inspiración, pero cuando este desdoblamiento es amplio y fijo es indicativo patología, por sobrecarga de volumen del ventrículo derecho o bloqueo de rama derecha. Cuando el niño no colabora con las maniobras respiratorias se puede observar que el desdoblamiento de R2 desaparece al pasarlo de posición supina a sentado.

En una persona con ritmo y frecuencia normal, el primero y segundo ruidos serán inmediatamente distinguibles, por el intervalo de tiempo más corto entre R1 y R2. También R1 puede oírse casi simultáneamente con la palpación del choque del pulso carotídeo, lo que puede ayudar a identificar R1 y R2 en pacientes con frecuencias cardiacas elevadas (recién nacido y lactante).

El **tercer ruido (R3)** se produce poco después del segundo ruido. Se cree que se origina en las vibraciones de la pared ventricular que resultan del impacto de la corriente de sangre que entra durante el llenado ventricular rápido. Por su poca intensidad y tono bajo no se escucha comúnmente. Exige una búsqueda meticulosa en ápex, para lo cual se utiliza la campana. En niños y jóvenes se ausculta con cierta frecuencia y suele desaparecer después de los 25 años. Si aparece en edades más tardías es patológico, por ventrículos dilatados y poco distensibles. Se origina así un ritmo en tres tiempos, que unido a taquicardia dará un ritmo de galope.

El **cuarto ruido (R4)**, de baja frecuencia, es siempre patológico e implica disfunción diastólica ventricular. Se produce por la contracción auricular al final de la diástole.

Anomalías de los tonos cardíacos:

- Desdoblamiento marcado del 1er tono: Anomalía de Ebstein
- Desdoblamiento fijo del 2º tono: CIA, bloqueo rama derecha.
- 2º tono único: HT pulmonar, atresia válvula sigmoidea, TGA.
- 2º tono fuerte: HT Pulmonar o HTA

5.2 Otros ruidos: chasquidos y soplos

5.2.1 Chasquidos o clicks: su presencia implica siempre patología.

• *Click protosistólico de eyección o apertura.* Sonido sistólico precoz de alta frecuencia y mínima duración que sigue al 1º tono. Se escucha en las estenosis de las válvulas semilunares o en la dilatación de los grandes vasos, como en la hipertensión pulmonar o la Tetralogía de Fallot. Solo se ausculta si la válvula semilunar estenótica tiene todavía elasticidad (estenosis leves o moderadas), en las estenosis severas no se escucha.

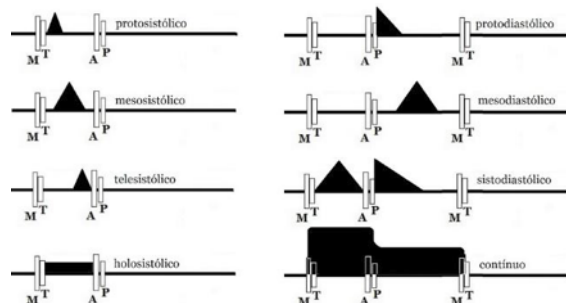
- *Click mesosistólico*, audible en ápex, en el prolapso mitral generalmente seguido de un soplo telesistólico.

- *Chasquidos diastólicos* de apertura. Después del 2º tono inmediatamente antes de comenzar el llenado ventricular, en las estenosis mitral y tricúspide.

5.2.2 Soplos: Ruidos producidos por flujo turbulento en el corazón y los vasos sanguíneos y/o vibraciones de estructuras cardiacas. Para definirlos bien hemos de referirnos a todas sus características:

1. *Fase del ciclo cardíaco* en el que ocurren (Figura 3): sistólico, diastólico, sistodiastólico o continuo. Los soplos sistólicos pueden ser orgánicos o funcionales. Los soplos diastólicos son SIEMPRE PATOLÓGICOS.

2. *Duración* dentro de la fase del ciclo cardíaco en que sucede el soplo; este puede ser precoz (proto-), medio (meso-), tardío (tele-), u ocupar todo (holo- o pansistólico).



3. *Morfología* o forma

en que un soplo pasa de la intensidad mínima a la máxima o viceversa...

-Eyectivo (Figura 4): Típico de la estenosis de válvulas sigmoideas, audible en la base. Empiezan algo después del primer tono (en fase de contracción isovolumétrica no sale sangre, pues no se ha abierto aún la válvula). La morfología es "in crescendo-decrescendo", romboidal o en diamante: el sonido es creciente hasta alcanzar su intensidad máxima y después decrece progresivamente hasta desaparecer (la forma del sonido traduce el flujo de la sangre a través de la válvula estenótica).



FIGURA 4. SOPLO EYECTIVO

-De regurgitación o pansistólico (Figura 5): Se asocian con tres situaciones: comunicación interventricular (CIV), insuficiencia mitral (IM) e insuficiencia tricúspide (IT).

A diferencia de los eyectivos, el soplo regurgitante COMIENZA CON EL PRIMER RUIDO (sin separación entre el primer ruido y el inicio del soplo porque justo con el primer ruido empieza el flujo que causa el sonido, entre VI y VD en la CIV o entre ventrículo y aurícula en la regurgitación AV) y, habitualmente, el soplo se mantiene toda la sístole (PANSISTÓLICOS de intensidad constante o de forma rectangular) porque la diferencia de presión entre VI y VD o entre ventrículos y aurículas (IM o IT) se mantiene toda la sístole. Son soplos de ALTA FRECUENCIA.



FIGURA 5. SOPLO PANSISTÓLICO

-In decrescendo (Figura 6): Típico soplo diastólico de regurgitación de válvula sigmoidea.

El flujo (y el soplo) va disminuyendo conforme se van igualando las presiones entre grande arteria y ventrículo.

4. *Intensidad sonora*: se gradúan del 1 al 6 utilizando la clasificación de Levine (1933) (Tabla 3)

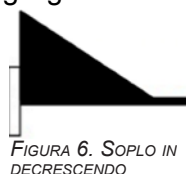

FIGURA 6. SOPLO IN DECRESCENDO

Tabla 3. Clasificación de los soplos según su intensidad

Grado 1	Muy débil. Difícilmente audible.
Grado 2	Débil. Audible sólo en silencio.
Grado 3	Moderado. Claramente audible.
Grado 4	Intenso. Se asocia a thrill.
Grado 5	Muy intenso; thrill palpable. Se oye con el estetoscopio parcialmente apoyado.
Grado 6	De intensidad máxima. Thrill palpable, se oye sin el estetoscopio.

5. *Frecuencia*: Alta/agudo, frecuencia media, baja/grave.

6. *Cualidad o timbre*: Se asocia a una cualidad conocida de otro sonido. Puede ser vibratorio o musical, rudo, soplante o aspirativo, en maquinaria...

7. *Localización*: es el foco o sitio donde es escuchado con mayor intensidad y de forma más nítida, lo que permite deducir el aparato valvular o la cámara que lo produce.

8. *Irradiación*:

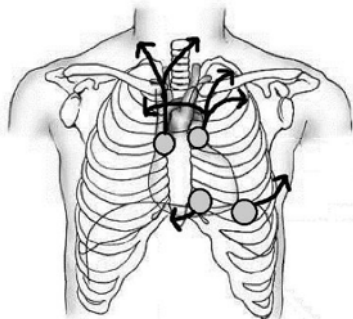


FIG. 7: IRRADIACIÓN DE LOS SOPLOS SEGÚN FOCO

Aunque el soplo tenga un punto de máxima intensidad de auscultación, se puede escuchar también en otras áreas, donde el soplo se propaga, de acuerdo con la dirección del flujo de la sangre (Figura7). Así los fenómenos aórticos se irradiarán al cuello, los pulmonares hacia ambos campos pulmonares, los tricuspídeos a área subxifoidea y borde esternal derecho bajo y los mitrales hacia axila izquierda. Los soplos vasculares como coartación aórtica y ductus arterioso persistente se irradian a espalda. Es característica la escasa irradiación del soplo inocente.

9. *Efecto de la respiración*. Los soplos originados en el lado derecho del corazón se modifican con la respiración, aumentando con la inspiración.

10. *Maniobras*: algunas maniobras simples que se pueden efectuar durante la auscultación cardíaca pueden afectar las características de los soplos; por ejemplo, cambio en la posición del cuerpo, maniobras de Valsalva, etc. Es importante recordar que todos los soplos, tanto

los patológicos como los inocentes, se intensifican con los estados hiperdinámicos (ansiedad, fiebre...).

SOPLOS INOCENTES

Se prefiere la denominación de SOPLO INOCENTE (Evans, 1947) pues deja claro la ausencia de patología. Dada su frecuencia, es fundamental que el pediatra los conozca y pueda identificarlos, y diferenciarlos de los soplos patológicos. Sus características son (Tabla 4):

-No se acompañan de síntomas de enfermedad cardiovascular.
-Siempre con ruidos cardiacos normales.
-No se acompañan de chasquidos.
-Son sistólicos o continuos, nunca exclusivamente diastólicos.
-Son de corta duración, nunca holosistólicos. R1 se identificará claramente.
-Intensidad entre grados 1 y 3, por tanto, no presentan frémito.
-La mayoría de ellos, igual que los soplos orgánicos, aumentan de intensidad con la presencia de fiebre, anemia o un gasto cardiaco elevado.
-Tienen una localización definida con escasa irradiación.
-Cambian de intensidad al cambiar la posición del paciente.
-Se acompañan de ECG y radiografía de tórax normal, aunque la eficacia de la realización de dichas pruebas es escasa.

TABLA 4. CARACTERÍSTICAS DEL SOPLO INOCENTE

Soplo vibratorio de Still: Es el soplo funcional más frecuente en los niños (75-85% de niños en edad escolar). Puede auscultarse a cualquier edad, desde la lactancia a la adolescencia, pero es más frecuente entre los 2 y los 6 años. Es un soplo de frecuencia media, se ausculta mejor con la membrana apoyando el fonendo (sin apretar) en la piel del niño. Es de intensidad moderada (grado 2-3/6), confinado a la primera mitad de la sístole y con máxima auscultación en borde esternal izquierdo y ápex. Se oye mejor en decúbito y a menudo disminuye de intensidad y cambia de tono con los cambios posturales. Lo más característico del soplo de Still es su tonalidad musical o vibratoria. Su etiología no se conoce con seguridad. El diagnóstico diferencial se hace con soplos de comunicación interventricular (CIV), estenosis subaórtica y miocardiopatía hipertrófica, que suelen ser más rudos y asociar frémito.

Soplo sistólico pulmonar de Fogel: Audible en el 90% de niños de 8 a 14 años. Es un soplo eyectivo, romboidal, con pico de máxima intensidad en el principio o mitad de la sístole. Es de baja intensidad (grado 1-2/6) y se ausculta en el foco pulmonar. Se oye mejor en decúbito supino y en espiración profunda, disminuyendo de intensidad en sedestación o si el

niño mantiene el aire al final de la inspiración. Puede ser particularmente intenso en niños delgados, con pectus excavatum o cifoescoliosis, por la proximidad que se da entre el tracto de salida del ventrículo derecho y la pared costal anterior.

Soplo de estenosis de ramas pulmonares del neonato: Frecuente en neonatos y lactantes hasta los 6 meses de edad, causado por turbulencias producidas por el tamaño relativamente pequeño o angulaciones de las ramas pulmonares. Es un soplo eyectivo, de intensidad baja (grado 1-2/6) y frecuencia media-alta, que se inicia al principio o en la mitad de la sístole y que se extiende hasta el segundo ruido y a veces lo sobrepasa. Una característica importante es su irradiación a ambos hemitórax, axilas y espalda, donde puede oírse mejor que en el área precordial. Si permanece más allá de los 6 meses de vida se debe investigar estenosis estructurales de las ramas pulmonares, que aparecen en el síndrome de rubéola congénita o en síndromes de Williams y de Alagille.

Soplo sistólico supraclavicular o braquiocefálico: Se ausculta a cualquier edad. Es un soplo eyectivo, romboidal, de máxima intensidad en zona supraclavicular, que irradia al cuello. Suele oírse con menor fuerza en la parte superior del tórax. Tiene un tono medio-bajo y ocupa la primera mitad o dos tercios de la sístole. Se ausculta tanto con el paciente en decúbito como en sedestación, pero varía con la hiperextensión de los hombros. Disminuye o desaparece al extenderlos, llevando los codos hacia la espalda. Se cree que se produce en el origen de los troncos supraaórticos desde la aorta.

Zumbido venoso: Es un soplo continuo con mayor intensidad en diástole, que se ausculta con el niño entre los 3 y 10 años. Se oye en sedestación, colocando el fonendoscopio en la parte anterior e inferior del cuello, delante del músculo esternocleidomastoideo, aunque a menudo se extiende a la zona infraclavicular en la pared torácica anterior. Más intenso en el lado derecho que en el izquierdo. Disminuye o desaparece con la compresión suave de las venas del cuello o al girar la cabeza del niño hacia el lado en el que estamos auscultando el soplo. Se cree que se origina por turbulencias creadas en la confluencia de las venas yugular interna y subclavia con la vena cava superior.

Conociendo las características de estos soplos inocentes, el pediatra será capaz de distinguirlos en la gran mayoría de las ocasiones, y si cumplen el resto de los criterios de la exploración física normal no será preciso que el niño sea derivado para estudio con más pruebas complementarias innecesarias, que no van a hacer más que confirmar lo que el pediatra ya sabe. En cambio, siempre que no tenga la certeza de que aquello que está escuchando es inocente será derivado para estudio al especialista.

Es igualmente importante explicar y transmitir a los padres qué es un soplo inocente y la ausencia de significación patológica, para tranquilizarlos. Esta cuestión se convierte en muchas ocasiones el proceso más difícil de toda la consulta.

SOPLOS PATOLÓGICOS

Sistólico	Eyectivo	De regurgitación
Diastólico	In decrescendo	Retumbo
Sistodiastólico	Soplo sistólico + diastólico (diente de sierra)	
Continuo	Comienza en sístole y acaba en diástole	

TABLA 5. SOPLOS SEGÚN FASE DEL CICLO CARDIACO

1.Soplos sistólicos:

A. Soplos sistólicos por obstrucción a la eyección ventricular: Se originan en el tracto de salida de los ventrículos, tienen un CRESCENDO-DECRESCENDO o romboidal. A mayor grado de obstrucción, más se retrasa el pico de mayor intensidad o acmé (estenosis leve con acmé protosistólico, estenosis moderada con acmé mesosistólico, y estenosis severa con acmé telesistólico).

A.1. **Valvulares**: son de baja frecuencia y se preceden de un chasquido si no son severas:

-*Soplo sistólico de eyección pulmonar*: Se localiza en foco pulmonar y se irradia a ambos campos pulmonares, al igual que en la estenosis supraválvular. Si la estenosis es leve o moderada se precede de chasquido móvil con la respiración (aumenta en espiración) y se acompaña de retraso o disminución del 2P.

Un soplo funcional porque no existe obstrucción anatómica es el soplo de eyección por hiperflujo en la válvula pulmonar (CIA o drenaje venoso parcial anómalo) porque, aunque la válvula pulmonar es normal, hay una obstrucción RELATIVA por la gran cantidad de flujo que pasa a su través.

-*Soplo sistólico de eyección aórtica*: Localizado en foco aórtico (en el ápex en el RN y lactante), irradiado al cuello, precedido de chasquido fijo en el ápex (si no es severa).

A.2 **Subvalvulares**: Pueden ser de alta o baja frecuencia y no se preceden de chasquido.

-*De alta frecuencia* si la obstrucción es dinámica, como el soplo de la tetralogía de Fallot, por obstrucción del infundíbulo pulmonar o en la estenosis subaórtica dinámica.

-*De baja frecuencia* si la obstrucción es anatómica, p. ej. obstrucción del VD (VD bicameral), o del VI: membrana subaórtica.

Si la estenosis es subpulmonar, el foco de máxima auscultación es en el 3^{er} – 4^o espacio, es más difícil que se irradie a campos pulmonares (Ej. Fallot).

A.3 **Supravalvulares:** BAJA frecuencia: estenosis de tronco y ramas pulmonares y estenosis aórtica supravalvular. Los soplos vasculares más distales (ramas pulmonares o coartación de aorta) son de frecuencia alta.

A.4 **Mixtos.** Ej: Fallot con EP valvular e infundibular.

B.- Soplos sistólicos de regurgitación:

Descritos previamente, estos soplos se asocian con tres patologías: comunicación interventricular (CIV), insuficiencia mitral (IM) e insuficiencia tricuspídea (IT). Suelen ser pansistólicos, y son soplos de ALTA FRECUENCIA. En el caso de prolapsos mitral puede ser meso o telesistólico.

En la CIV el soplo puede tener varias formas. Rudo o de baja frecuencia (CIV del septo membranoso o subaórtica, salvo que esté cerrándose con matiz de alta frecuencia). Más suave de alta frecuencia (CIV muscular, protomesosistólicos, ya que al final de la sístole el defecto se angosta y desaparecen flujo y sonido). Más corto, hasta desaparecer (en el curso de una HT pulmonar en el que el soplo se acorta y el 2^o tono se hace muy intenso, o también cuando una CIV se va cerrando, en cuyo caso el 2^o tono es normal).

2. Soplos diastólicos:

-De baja frecuencia: Cuando se producen por obstrucción de la mitral o tricúspide, o bien por hiperflujo mitral, (CIV; Ductus) o tricuspídeo (CIA, drenaje venoso pulmonar anómalo). En la estenosis mitral puede existir un chasquido de apertura precediendo al soplo.

-De alta frecuencia y en decreciendo: Se deben a regurgitación pulmonar o aórtica. Comienzan inmediatamente después del 2P o 2A, a diferencia de los de baja frecuencia que empiezan más tarde, en la fase de llenado ventricular.

3. Soplos continuos:

Se origina en estructuras que permiten un gradiente de presión y por tanto un flujo tanto durante la sístole como durante la diástole. Prototipo: La persistencia del ductus arterioso que suele dar un soplo suave de alta frecuencia cuando es pequeño, o un soplo rudo, típico, en maquinaria, con “ruidos de remolino” (choque del chorro).

Algunos soplos continuos, se deben también a circulación colateral bronquial o ser el resultado de una fístula quirúrgica, siempre de alta

frecuencia. También en casos de Fístulas A-V sistémicas tipo cerebral o hepático...

BIBLIOGRAFÍA

-Rodríguez Vázquez del Rey MM, Perin F. Exploración física cardiocirculatoria. Cruz. Tratado de Pediatría. 11ª Edición. 2014.

-Keane, Lock and Fyler. Nadas' Paediatric Cardiology. 2ªEdición, Saunders, 2006.

-Moss and Adams. Heart Disease in infants, children, and adolescents: including the fetus and young adult. 10ª Edición, Lipincott Williams & Wilins 2021.

ECOCARDIOGRAFÍA Y DOPPLER EN PEDIATRÍA

Fernando Rueda Núñez, Alejandro Rasines Rodríguez

Este capítulo se centra en conocer una de las herramientas básicas en la evaluación cardiológica del paciente. Tras el fonendoscopio y el electrocardiograma (ECG), la siguiente herramienta más empleada es el ecógrafo. Su uso en cardiología está ampliamente extendido por ser una herramienta accesible, que se puede realizar a pie de cama y puede aportar mucha información valiosa sobre la situación clínica del paciente, sin prácticamente riesgos para el mismo. Tanto es así que su uso no es patrimonio exclusivo de los cardiólogos infantiles. Neonatólogos, intensivistas o anestesiólogos son algunos ejemplos de profesionales de otras áreas que la integran en su práctica clínica diaria.

Su dominio completo conlleva tiempo de estudio y práctica. En este texto no se pretende aportar conocimientos profundos para poder ser ecocardiografista, sino que sirva como una primera toma de contacto, aportando a un “no experto” nociones básicas para perderle el miedo al ecógrafo y a la información que nos puede aportar.

INTRODUCCIÓN

Preparación

En primer lugar, es importante aclarar un par de puntos en cuanto a la preparación del paciente y del operador previa a la realización de esta prueba.

Lo habitual es colocar al paciente en decúbito supino puro. No obstante, puede ser preferible cambiar la posición para optimizar la calidad de las imágenes obtenidas (adolescentes o sobrepeso). Colocar al paciente en decúbito lateral izquierdo puede ayudar, sobre todo en pacientes mayores, cuando realicemos los planos apicales y paraesternales (ver más adelante). El operador se podrá colocar a cualquier lado del paciente, según la preferencia de este o la costumbre del centro.

Recomendaciones generales

La colaboración del paciente es crucial para obtener un estudio valorable. Esto tiene especial relevancia en los pacientes más pequeños. Aunque no es una prueba invasiva, debemos aproximarnos a los pacientes con cautela, respetando los tiempos que necesite el paciente y permitiendo que un progenitor esté con ellos. Dejarles tocar la sonda y el gel para que lo exploren puede ayudar a que se sientan más confiados. Asimismo, tener

accesibles dibujos animados, canciones o juguetes adaptados a su edad son trucos muy útiles. Otros detalles que nos pueden ayudar es tener el gel calentado y no apretar demasiado con la sonda durante el estudio.

Elección de sonda

Es frecuente que tengamos a nuestra disposición más de una sonda diferente para realizar la prueba. Como nociones sencillas que nos ayuden a tomar la decisión debemos saber que las sondas se categorizan por la frecuencia en Hertzios (Hz) de los ultrasonidos que emiten. Estas ondas chocan con los tejidos y devuelven una señal que el equipo procesa para dar una imagen. Con frecuencias altas se obtiene mejor resolución espacial pero menor penetración en los tejidos, mientras que con frecuencias más bajas se obtiene peor resolución espacial pero la penetración es mayor.

Por lo tanto:

Niño pequeño (lactante) → sonda de alta frecuencia (habitualmente 8-10 Hz)

Niño mayor → sonda de baja frecuencia (habitualmente 5 Hz)

* Esto es una regla general, que puede variar según las condiciones del paciente y el tipo de estudio que se vaya a realizar. Por ejemplo, para visualizar las coronarias, aunque sea un niño mayor, puede ser preciso emplear una sonda de alta frecuencia para ganar una mejor definición en estructuras pequeñas.

Optimización de la imagen

Si se interpone aire entre la sonda y las estructuras estudiadas obtendremos artefactos en la imagen. Por eso es fundamental emplear un gel sobre la sonda. No obstante, si el paciente tiene un proceso respiratorio intercurrente, se puede dificultar el estudio. En estos casos puede ser útil cambiarlos de posición (decúbito lateral izquierdo) o pedirle que aguante la respiración durante unos segundos si el paciente colabora.

Por otro lado, hay varias herramientas en el ecógrafo para mejorar la calidad de la imagen. Colocar el foco en la zona de estudio, acotar el ancho del sector y ajustar la profundidad de la imagen son maniobras sencillas pero necesarias para un estudio adecuado (dependiendo del modelo de ecógrafo, los botones que controlan estas herramientas tendrán un aspecto diferente, pero nombres similares). Además, todos los aparatos disponen de un botón de autoajuste que configuran otros parámetros para optimizar la imagen obtenida.

Movimientos básicos de la sonda

Antes de comenzar con los planos básicos, es importante conocer los movimientos básicos de la sonda:

a) **Desplazamiento:** movilizar la sonda sobre la piel del niño.

b) **Rotación:** mover la sonda sobre un eje imaginario que la atraviesa longitudinalmente. Se puede realizar en sentido horario o antihorario.

c) **Basculación:** mover la sonda sobre un eje imaginario que atraviesa longitudinalmente la parte de la sonda que está en contacto con la piel. La posición neutra es aquella en que la sonda se sitúa perpendicular con respecto a la piel. Se puede realizar basculación cefálica o caudal, según dirijamos el haz de ultrasonidos hacia la cabeza o hacia los pies, respectivamente. Al bascular hacia craneal veremos estructuras más anteriores, mientras que, si basculamos hacia los pies, veremos estructuras más posteriores.

d) **Angulación:** es el movimiento perpendicular al de basculación.

Para entender dónde hay que colocar la sonda para sacar los planos habituales es importante saber que el corazón no está vertical en el tórax, sino más bien “tumbado” sobre el diafragma, quedando las aurículas posteriores (la aurícula izquierda es lo más posterior) y los ventrículos anteriores (lo más anterior es la salida de la pulmonar).

Por lo tanto, las estructuras que veremos quedan ordenadas de posterior a anterior de la siguiente manera:

Venas pulmonares, aurículas y tabique interauricular, válvulas AV, ventrículos y salida de ambos ventrículos.

PLANOS ECOCARDIOGRÁFICOS BÁSICOS

Los 4 planos básicos deben ser estudiados de forma rutinaria en toda ecocardiografía. Se deben visualizar las estructuras cardiovasculares desde distintos planos y ángulos, para obtener información anatómica y funcional más exacta, además de minimizar los posibles artefactos del estudio (por ejemplo, sombras o estructuras superpuestas).

No existe un orden establecido para la realización del estudio, pero nuestra recomendación es tener una rutina. En neonatos y lactantes es preferible dejar para el final los planos subcostal y supraesternal, ya que les puede incomodar, lo que dificulta la realización del estudio.

Para explicar las principales características de los planos básicos seguiremos la siguiente dinámica:

- *Posición de la sonda.* Para describir la posición de la muesca de la sonda, imaginamos que tenemos un reloj entre la sonda y el paciente, colocando las 12 en la cabeza del niño y las 6 en los pies. Describiremos la posición de la muesca de la sonda según la hora que marque en este reloj virtual.

- *Estructuras visibles.* Revisar las figuras referenciadas en el texto.

1. Plano subcostal

Además de obtener un plano largo y otro corto, aquí se valora el situs.

Posición de la sonda:

Sonda inmediatamente por debajo del apéndice xifoides, en posición neutra (perpendicular al plano de la camilla), con la muesca del transductor orientada hacia la izquierda del niño (“a las 3”).

Partiendo de esta posición se va realizando basculación cefálica, e iremos visualizando progresivamente las posiciones posterior, media y anterior. Nos referimos con estas indicaciones al eje largo del plano subcostal (figura 1 y 2). El eje corto se obtiene realizando una rotación horaria de 90° (“muesca a las 6”) (figura 3).

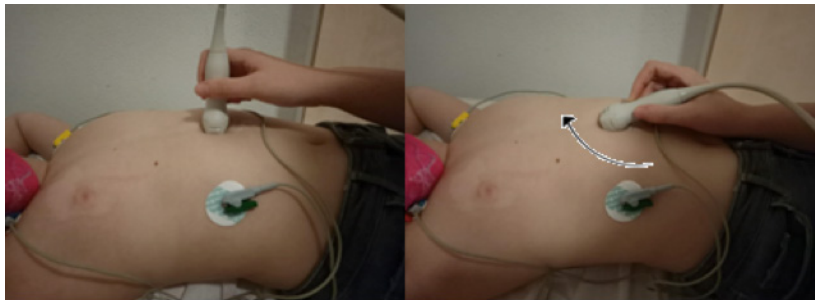

FIGURA 1. POSICIÓN DE LA SONDA EN PLANO SUBCOSTAL. DESDE LA POSICIÓN NEUTRA, SE BASCULA HACIA LA CABEZA (IMAGEN DE LA DERECHA)

Estructuras visibles:

- El **eje largo** permite una buena visualización del septo interauricular y del tabique interventricular (figura 2). También es un buen plano para valorar la presencia de derrame pericárdico.

- Sobre todo en menores de 1 año, permite también evaluar ambos tractos de salida ventriculares.

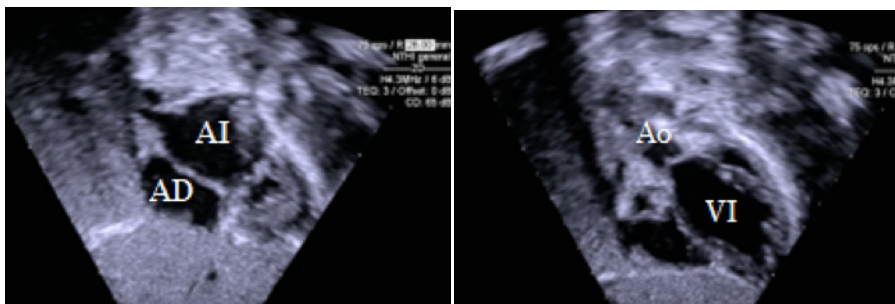


FIGURA 2. IZQUIERDA: SUBCOSTAL EJE LARGO DONDE SE VISUALIZA EL TABIQUE INTERAURICULAR. DERECHA: SUBCOSTAL EJE LARGO MÁS ANTERIOR (SONDA BASCULANDO HACIA LA CABEZA). SALIDA DEL VI (IMAGEN DE LA DERECHA). AD: AURÍCULA DERECHA; AI: AURÍCULA IZQUIERDA; VI: VENTRÍCULO IZQUIERDO. Ao: AORTA

- El **eje corto** permite objetivar la entrada de las venas cavas superior e inferior en la aurícula derecha, así como el tabique interauricular. Si se orienta la sonda ligeramente a la izquierda del paciente se podrá ver la aorta descendente y abdominal (figura 3)

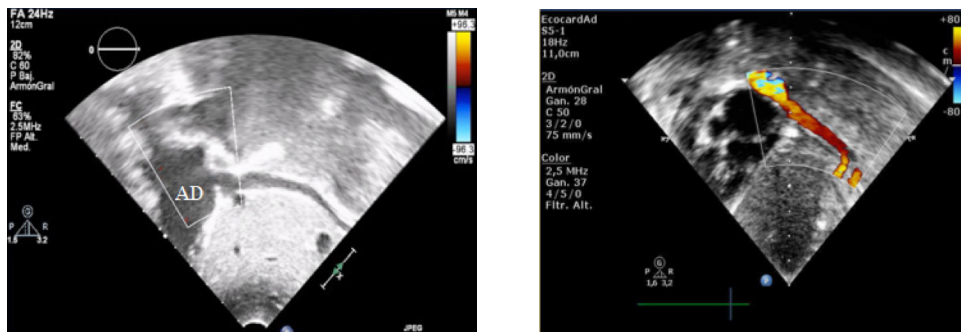


FIGURA 3. PLANO SUBCOSTAL EJE CORTO. IZQUIERDA: SE VISUALIZA AMBAS CAVAS LLEGANDO A LA AURÍCULA DERECHA Y "CONECTADAS" POR EL TABIQUE INTERAURICULAR (DENTRO DEL RECUADRO). DERECHA: SE VISUALIZA LA AORTA DESCENDENTE (COLOR ROJO). AD: AURÍCULA DERECHA.

**Determinación del situs visceral.

- El estudio ecocardiográfico se suele comenzar con la determinación del *situs* visceral, que se obtiene mediante el eje largo del plano subcostal.

- El término *situs* visceral se refiere a la disposición de las vísceras toracoabdominales con respecto a la línea media. En el *situs solitus* (normal), se identifican el hígado a la derecha, el bazo y el estómago a la izquierda; el ápex cardíaco en el hemitórax izquierdo (levocardia) y dirigido hacia la izquierda (levoápex); además deben visualizarse la vena cava inferior y la arteria aorta descendente, encontrándose esta última en posición posterior-izquierda en relación con la vena cava (figura 4).

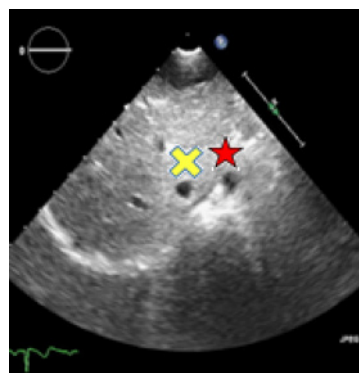


FIGURA 4. SITUS SOLITUS. AORTA MARCADA CON ESTRELLA (IZQUIERDA DEL PACIENTE). VENA CAVA INFERIOR MARCADA CON CRUZ (DERECHA DEL PACIENTE).

- La importancia de la determinación del *situs* visceral radica en que la presencia de un *situs* distinto al *solitus* incrementa la probabilidad de padecer una cardiopatía congénita, que es en muchos casos grave.

Proponemos el siguiente esquema, orientativo y muy simplificado, para identificar el *situs solitus*:

Colocar la sonda en posición neutra ("muesca a las 3") totalmente perpendicular al plano del paciente. Deberíamos poder visualizar la aorta posterior e izquierda y la cava más anterior y derecha. Si basculamos un

poco hacia cefálico veremos el hígado a la derecha del paciente (parte izquierda de la imagen). Esto es situs solitus. Cualquier otra variante debe ser valorada por un cardiólogo infantil.

Además, mediante un plano subcostal eje largo, observamos el ápex cardíaco situado en el hemitórax izquierdo (levocardia) y dirigido hacia la izquierda (levoápex). Dirigiendo el haz de ultrasonidos hacia el hemiabdomen derecho, observamos el diafragma y el hígado. Dirigiendo el haz de ultrasonidos hacia el hemiabdomen izquierdo, observamos el diafragma y el estómago. La imagen diafragmática es menos nítida debido al aire contenido en la burbuja gástrica.

2. Plano apical

Posición de la sonda:

Situarla ligeramente por debajo y lateral a la mamila izquierda, con la muesca del transductor orientada hacia la izquierda del niño, realizando ligeros movimientos de rotación antihoraria y basculación cefálica (figura 5).

*Truco: para colocar bien verticalizado el corazón en la pantalla, desplazar la sonda desde debajo de la mamila hacia la axila, dibujando una “sonrisa” hasta conseguirlo. Además, la palpación del latido de la punta del corazón identifica el punto ideal de posicionamiento de la sonda.

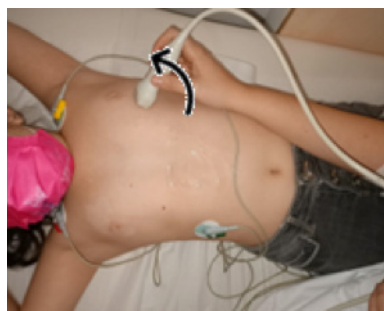

FIGURA 5. POSICIÓN DE LA SONDA PARA OBTENER EL PLANO APICAL.

Estructuras visibles:

Obtendremos una imagen con las aurículas, los ventrículos y las válvulas auriculoventriculares (plano apical 4 cámaras) (figura 6). Realizando basculación cefálica se dejan de visualizar las válvulas auriculoventriculares y se obtiene en imagen el tracto de salida ventricular izquierdo (plano apical 5 cámaras). Continuando con la basculación anterior (en neonatos, lactantes y niños pequeños), se puede valorar también el tracto de salida ventricular derecho

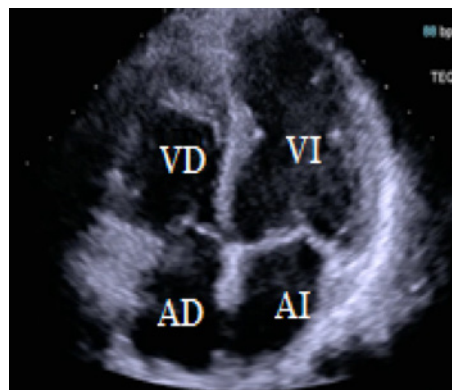


FIGURA 6. PLANO APICAL (4 CÁMARAS). AD: AURÍCULA DERECHA; AI: AURÍCULA IZQUIERDA; VD: VENTRÍCULO DERECHO; VI: VENTRÍCULO IZQUIERDO

(algunos lo llaman plano apical 6 cámaras siguiendo la misma lógica). Al realizar basculación posterior observamos el seno coronario.

Tanto el plano apical 4 cámaras como el 5 cámaras se pueden realizar con el ápex orientado hacia la parte superior o inferior de la pantalla. Ambas son igual de correctas y depende de cada hospital. El plano apical 4 cámaras permite evaluar anatómica y funcionalmente las válvulas auriculoventriculares, estudiar el tabique interventricular y valorar cualitativamente el tamaño de las 4 cavidades, así como la contractilidad (función sistólica). Mediante el plano apical 5 cámaras se evalúa el tracto de salida ventricular izquierdo, empleando Doppler y Doppler-Color (ver más adelante).

3. Plano paraesternal

Posición de la sonda:

Para obtener el **eje largo**, la situaremos a nivel del 2^o-3^{er} espacio intercostal izquierdo (en neonatos sería en 3^{er}-4^o espacio), ligeramente separado del esternón, con la muesca del transductor orientada hacia la derecha del niño (“hacia las 9”), realizando ligeros movimientos de rotación horaria y basculación cefálica (figura 7, izquierda).

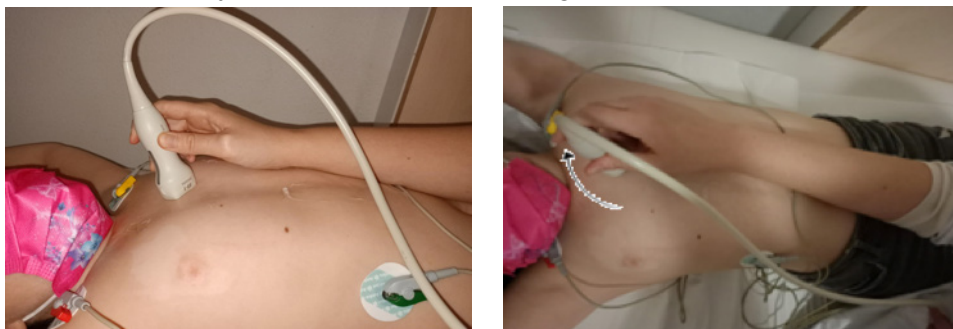


FIGURA 7. POSICIÓN DE LA SONDA PARA REALIZAR PLANOS PARAESTERNALES. A LA IZQUIERDA, PARAESTERNAL LARGO; A LA DERECHA, PARAESTERNAL CORTO (MUESCA HACIA EL HOMBRO IZQUIERDO DEL PACIENTE)

Para obtener el **eje corto** debemos realizar, partiendo de la posición anterior, una rotación horaria de 90-120° (“hacia las 2”) (figura 7, derecha).

Estructuras visibles:

El plano paraesternal **eje largo** permite medir las dimensiones ventriculares y de la aurícula izquierda, cuantificar la función sistólica del ventrículo izquierdo, y evaluar anatómica y funcionalmente las válvulas aórtica y mitral.

Variantes del plano paraesternal eje largo:

Podemos visualizar la válvula pulmonar (basculando hacia el hombro izquierdo) o la válvula tricúspide (basculando hacia la cadera derecha) (figuras 8 A y B).

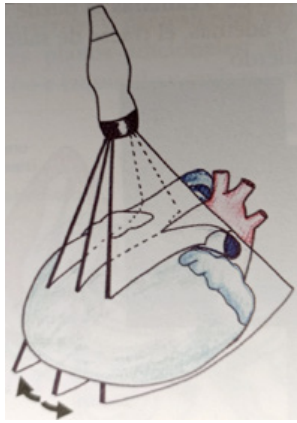


FIGURA 8A. ESQUEMA DE LAS VARIACIONES DEL PARAESTERNAL LARGO

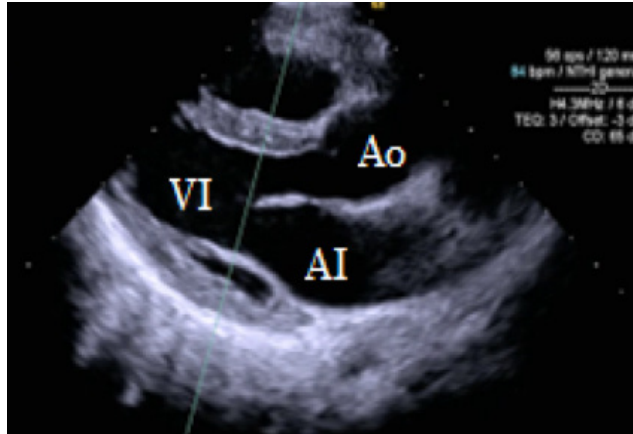


FIGURA 8B. PARAESTERNAL LARGO. AI: AURÍCULA IZQUIERDA; VI: VENTRÍCULO IZQUIERDO; Ao: AORTA

Mediante el plano paraesternal **eje corto** podemos valorar los tractos de entrada y salida del ventrículo derecho; la arteria pulmonar principal, el origen y la zona proximal de ambas ramas; la integridad de la porción membranosa del tabique interventricular; la existencia del ductus arterioso; la anatomía de la válvula aórtica y el origen y el trayecto proximal de las arterias coronarias (figura 9 y 10).

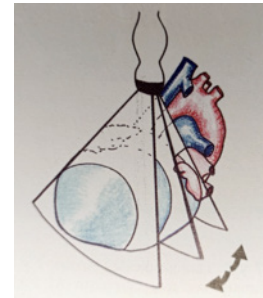


FIGURA 9. ESQUEMA DE LAS VARIACIONES DEL PARAESTERNAL CORTO.

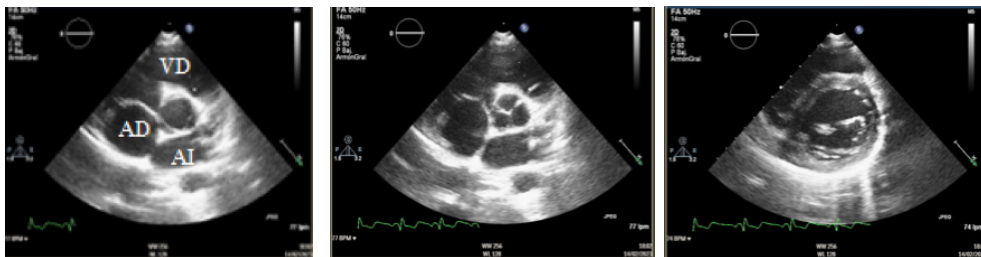


FIGURA 10. PARAESTERNAL EJE CORTO. LAS IMÁGENES IZQUIERDAS SON AL NIVEL DE LA VÁLVULA AÓRTICA. IZQUIERDA: EN SÍSTOLE (VÁLVULA ABIERTA). CENTRAL: EN DIÁSTOLE (VÁLVULA CERRADA). LA IMAGEN DERECHA ES A NIVEL DE LA VÁLVULA MITRAL (BASCULANDO HACIA LOS PIES DESDE LA POSICIÓN PREVIA). AI: AURÍCULA IZQUIERDA; AD: AURÍCULA DERECHA; VD: VENTRÍCULO DERECHO

Medición de las dimensiones ventriculares:

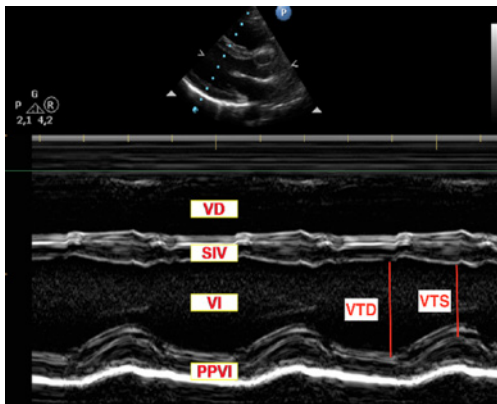


FIGURA 11. PARAESTERNAL LARGO, MODO M. VD: VENTRÍCULO DERECHO; SIV: SEPTO INTERVENTRICULAR; VI: VENTRÍCULO IZQUIERDO; PPVI: PARED POSTERIOR DEL VI; VTD: VOLUMEN TELEDIASTÓLICO; VTS: VOLUMEN TELESISTÓLICO.

Se miden en plano paraesternal eje largo. Para obtener un adecuado plano debemos visualizar de forma simultánea las válvulas mitral y aórtica, posicionando el tabique interventricular y la arteria aorta ascendente lo más horizontal posible en la pantalla. Seleccionamos entonces el modo M, haciendo que la línea punteada de referencia “atraviese” de forma perpendicular el tabique interventricular, e incluyendo la parte más distal de la válvula

mitral. Este modo, realiza “un corte” a lo largo de un haz de ultrasonidos permitiéndonos ver cómo se comporta esa línea a lo largo del tiempo. De este modo veremos, de anterior a posterior: ventrículo derecho ► tabique interventricular ► ventrículo izquierdo ► pared posterior del ventrículo izquierdo (figura 11).

Las medidas se toman al final de la diástole (telediástole), que en el registro ECG simultáneo coincide con la onda Q. Para evitar imprecisiones, es importante excluir los músculos papilares y el pericardio al tomar los valores. Si añadimos la medición del VI en telesístole podremos estimar una fracción de eyección (función sistólica, contracción) según la fórmula:

$$(VTD - VTS) / VTD \times 100$$

4. Plano supraesternal

Posición de la sonda:

Colocamos inicialmente la sonda en el hueco supraesternal, con la muesca del transductor orientada hacia la cabeza del niño (“hacia las 12”).

Para obtener el **eje largo**, realizamos ligera rotación horaria (“hacia la oreja izquierda”), y ligeros movimientos de basculación caudal y angulación hacia la cadera derecha (figura 12).

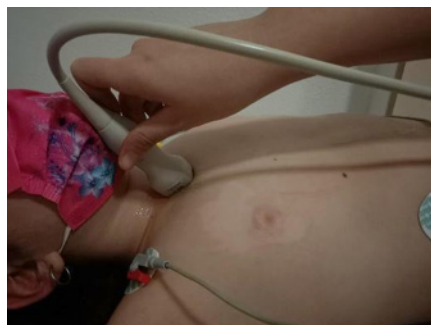

FIGURA 12. POSICIÓN DE LA SONDA PARA OBTENER EL PLANO SUPRAESTERNAL EJE LARGO

Estructuras visibles:

El plano supraesternal **eje largo** permite evaluar la anatomía y el flujo sanguíneo a nivel de aorta ascendente, arco transverso, troncos supraaórticos, istmo y aorta descendente (figura 13).

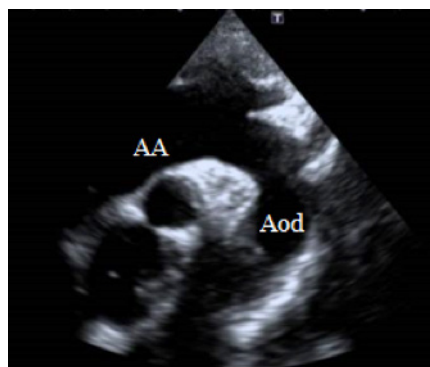

FIGURA 13. PLANO SUPRAESTERNAL EJE LARGO DONDE SE VISUALIZA EL CAYADO AÓRTICO. AA: ARCO AÓRTICO; AOD: AORTA DESCENDENTE.

DOPPLER

Hasta ahora hemos usado solo dos modos de imagen: el 2D (muy útil para valorar la anatomía) y el modo M (para valorar la función sistólica del ventrículo izquierdo). Podemos enriquecer nuestro estudio añadiendo los parámetros funcionales. Para ello usaremos la herramienta Doppler.

El efecto Doppler no es más que el cambio de una frecuencia de sonido si su fuente está en movimiento en relación con un punto fijo de observación. Un ejemplo es cuando escuchamos la sirena de una ambulancia cada vez más aguda cuando se acerca y más grave cuando se aleja. Usaremos este principio físico para obtener información sobre los flujos de sangre y su velocidad.

La idea es que cuando la sonda emite ultrasonidos contra algo estático, la frecuencia de la onda emitida y la frecuencia de la onda recibida es la misma. Sin embargo, si los ultrasonidos chocan con algo en movimiento (sangre o paredes cardíacas) la frecuencia de los ultrasonidos que vuelven será diferente de la frecuencia de los ultrasonidos emitidos. Esa diferencia de frecuencia entre la emitida y la recibida nos permite saber hacia dónde se mueve (se acerca o se aleja de la sonda) y a qué velocidad lo hace. Esto es muy útil ya que, haciendo no pocas asunciones físicas y empleando algunas ecuaciones matemáticas, podemos “estimar” presiones, aunque sólo midamos velocidades.

Doppler continuo:

Sobre un haz, permite medir velocidades ALTAS, pero no discrimina en qué punto se produce dicha velocidad a lo largo del haz.

Útil para medir velocidad (presiones) en el arco aórtico (plano supraesternal, orientando el haz hacia la aorta descendente, figura 14), la salida del VI (tracto de salida y válvula aórtica desde

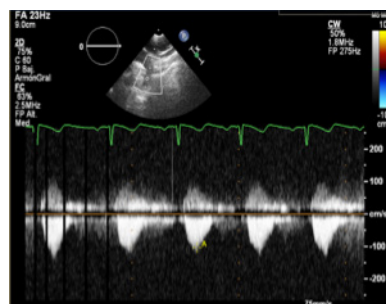


FIGURA 14. DOPPLER CONTINUO EN AORTA DESCENDENTE: FLUJO PULSÁTIL CON ESPECTRO HACIA ABAJO, PUES SE ALEJA DE LA SONDA

el plano apical 5 cámaras) o presión pulmonar a través de regurgitación tricúspide, si hay hipertensión pulmonar.

Doppler pulsado:

Sobre un haz, permite medir velocidades en puntos concretos, pero tiene una escala limitada y no discrimina velocidades altas (mayores de 2 m/s).

Si colocamos el volumen de muestra bajo la mitral, veremos el flujo transmitral, donde la **onda E** refleja el flujo de llenado ventricular pasivo (por diferencia de presiones) y la **onda A** representa el flujo de llenado ventricular activo (debido a la contracción auricular). En condiciones normales, la onda E es mayor que la onda A (figura 15).

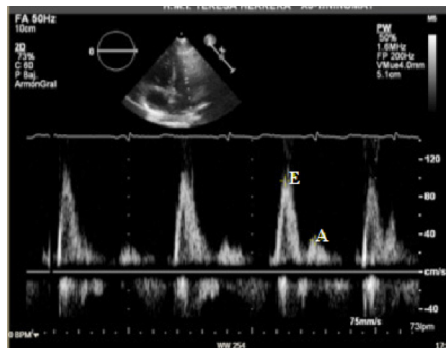


FIGURA 15. DOPPLER PULSADO BAJO LA MITRAL. SE VISUALIZAN DOS ONDAS POR CADA CICLO CARDÍACO: E Y A.

*Tanto en el Doppler pulsado como en el Doppler continuo, la representación de los flujos sigue el consenso de que si el flujo se aleja de la sonda se representan con un espectro hacia abajo, mientras que, si se acercan, el espectro será hacia arriba.

Doppler tisular:

Es una variante del Doppler pulsado en el que se modifican los parámetros del ecógrafo para analizar la señal Doppler del tejido miocárdico (no de la sangre). Si el volumen de muestra lo colocamos en la parte lateral del anillo mitral podremos medir la onda E' (figura 16, izquierda). Si el cociente E/E' es menor de 10, la función diastólica suele ser normal. Por otra parte, si el volumen de muestra lo colocamos sobre la parte lateral del anillo tricúspideo, obtendremos la onda S' (reflejo de la función sistólica del VD) (figura 16, derecha).

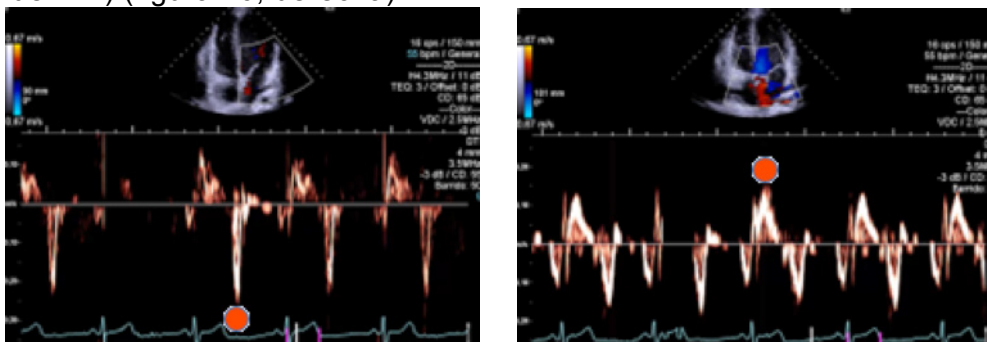


FIGURA 16. IZQUIERDA: DOPPLER TISULAR EN ANILLO MITRAL (MARCA SOBRE LA ONDA E'). DERECHA: DOPPLER TISULAR SOBRE EL ANILLO TRICUSPÍDEO (MARCA SOBRE LA ONDA S')

Doppler color

Esto nos aporta un mapa de velocidades codificadas en color sobre un área de interés. Se elige un sector y veremos un código de colores establecido por consenso (azul si el flujo se aleja de la sonda y rojo si se acerca). A más velocidad, más brillante será el color. Si se supera el límite de la escala se invierte el color y veremos el efecto “aliasing”.

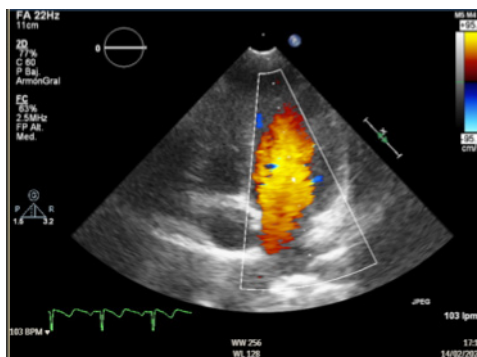


FIGURA 17. DOPPLER COLOR SOBRE LA MITRAL. SE VISUALIZA FLUJO APROXIMÁNDOSE AL ÁPEX CARDÍACO (LLENADO DEL VENTRÍCULO IZQUIERDO)

PUNTOS CLAVE DE LA UNIDAD:

1. Los movimientos básicos de la sonda son: desplazamiento, rotación, basculación y angulación.
2. Los planos ecocardiográficos básicos son: subcostal, apical, paraesternal y supraesternal.
3. El plano subcostal o subxifoideo es el que mejor permite valorar el septo interauricular.
4. En el plano apical 4 cámaras se obtienen en imagen de forma simultánea las aurículas, los ventrículos y las válvulas auriculoventriculares.
5. El plano paraesternal eje largo permite medir las dimensiones ventriculares y de la aurícula izquierda, así como cuantificar la función sistólica del ventrículo izquierdo.
6. La anatomía de la válvula aórtica y el origen y trayecto proximal de las arterias coronarias se estudian en el plano paraesternal eje corto.
7. El plano supraesternal eje largo es el idóneo para obtener en imagen el arco aórtico.

BIBLIOGRAFÍA

- Moya Mur JL, García Lledó A. Ecocardiografía práctica. Manual para la toma de decisiones clínicas. Madrid, España: Panamericana; 2021.

- Mitchell C, Rahko PS, Blauwet LA, et al. Guidelines for performing a comprehensive transthoracic echocardiographic examination in adults: Recommendations from the American Society of Echocardiography. Journal of the American Society of Echocardiography. 2019;32(1):1-64. doi:10.1016/j.echo.2018.06.004

- Rueda Nuñez F, Bouzas Zubeldía B, Pazos López P. Introducción a La Ecocardiografía En Cardiopatías Congénitas. La Coruña, España: Netbiblo; 2013.

CÓMO LEER UN ECG PEDIÁTRICO

Javier Pérez-Lescure Picarzo, María Teresa Fernández Soria

UN POCO (MUY POCO) DE FISIOLÓGÍA

El electrocardiograma (ECG) es un registro en papel de la actividad eléctrica del corazón detectada mediante electrodos (o derivaciones) colocados en la superficie corporal. Cuando la despolarización del miocardio se dirige hacia una derivación ésta registra una onda positiva (por encima de la línea isoeletrica), cuando la despolarización se aleja de la derivación se producirá una onda negativa. La amplitud (altura o profundidad) de la onda es proporcional al voltaje detectado, que a su vez refleja la masa de miocardio despolarizado y la resistencia encontrada (por ejemplo, la profundidad de la pared torácica). El tiempo (duración de las ondas e intervalos) es la otra dimensión que tenemos que analizar y que refleja la duración de los procesos electrofisiológicos que tienen lugar.

El ECG estándar consta de 12 derivaciones registradas desde nueve localizaciones con el paciente en decúbito supino. En la tabla 1 se detalla la colocación de los electrodos.

Tabla 1. Colocación de los electrodos	
Plano horizontal; derivaciones precordiales (V1-V6)	
V1	4.º espacio intercostal derecho junto al esternón.
V2	4.º espacio intercostal izquierdo junto al esternón.
V3	entre V2 y V4
V4	5.º espacio intercostal izquierdo en línea medio-clavicular
V5	5.º espacio intercostal izquierdo en línea axilar anterior.
V6	5.º espacio intercostal izquierdo en línea axilar media.
Plano frontal; derivaciones de los miembros	
Electrodo rojo (aVR; right, derecha)	Muñeca derecha
Electrodo amarillo (aVL; left, izquierda)	Muñeca izquierda
Electrodo negro (toma de tierra)	Tobillo derecho
Electrodo verde (aVF; foot, pie)	Tobillo izquierdo

El análisis de la actividad eléctrica del corazón se realiza utilizando dos planos de referencia:

Plano frontal: representado por las seis derivaciones de los miembros: tres derivaciones monopolares (aVR, aVL y aVF) y tres bipolares (I, II y III). Proporciona información sobre las relaciones izquierda-derecha y superior-inferior. Figura 1

Plano horizontal: representado por las derivaciones precordiales (de V1 a V6). Proporciona información sobre las relaciones izquierda-derecha y anterior-posterior. Figura 2.

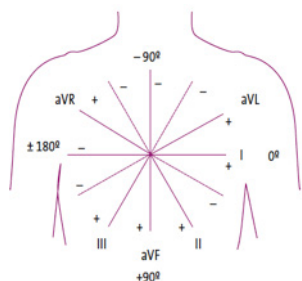


FIG. 1. DERIVACIONES DE MIEMBROS. PLANO FRONTAL

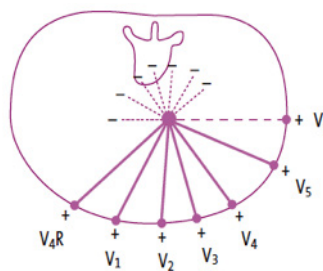


FIG. 2. DERIVACIONES PRECORDIALES. PLANO HORIZONTAL.

El impulso cardíaco se origina en el nodo sinoauricular que despolariza la aurícula derecha e izquierda dando lugar a la onda P.

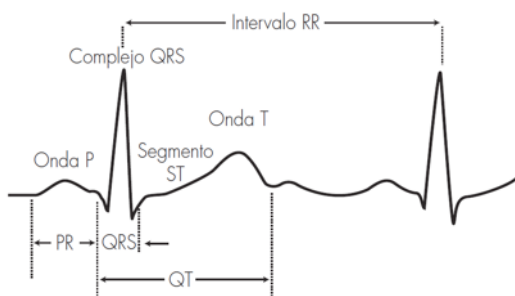


FIGURA 3. CICLO CARDÍACO Y DENOMINACIÓN DE LOS COMPLEJOS E INTERVALOS.

El impulso llega hasta el nodo AV produciendo el intervalo PR, posteriormente al Haz de His, donde se bifurca en sus ramas derecha e izquierda y por las fibras de Purkinje estimula la contracción ventricular produciendo el complejo QRS. La repolarización de los ventrículos origina la onda

T. El ciclo cardíaco está representado por una sucesión de ondas (P, complejo QRS y T) que dan lugar a intervalos (RR PR, QRS y QT) y dos segmentos (PR y ST) (figura 3).

El registro se realiza sobre papel milimetrado y debe estandarizarse a 10 mm/mV y 25 mm/s, de esta forma podemos medir la altura de las ondas (1 mm = 0,1 mV) y la duración de las mismas (1 mm=0,04 segundos) (figura 4).

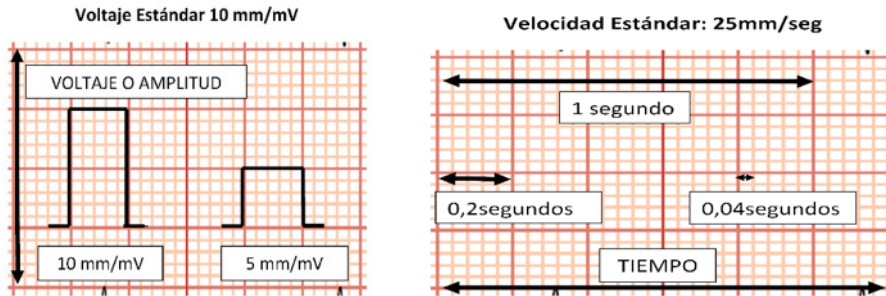


FIGURA 4. AJUSTES BÁSICOS.

INTERPRETACIÓN DEL ECG

Se propone seguir los siete pasos siguientes:

1. Frecuencia.
2. Ritmo y eje de la onda P.
3. Eje del complejo QRS y de la onda T.
4. Onda P.
5. Complejo QRS.
6. Onda T y segmento ST.
7. Intervalos PR y QT.

Frecuencia cardiaca

Hay varias formas de calcular de FC:

Buscar una onda R que coincida con una línea vertical gruesa (A) del papel, localizar el latido siguiente; según donde se sitúe la onda R del latido siguiente podemos estimar la FC (figura 5).

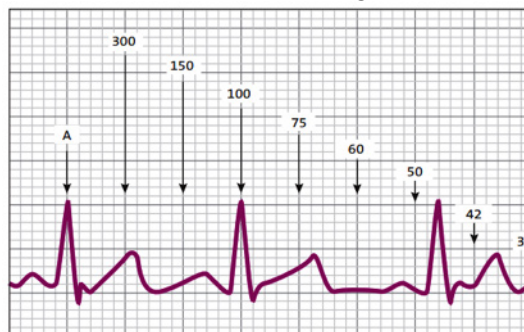


FIGURA 5. FRECUENCIA CARDIACA

Localizar en el ECG una onda R que coincida con una línea gruesa, contamos el número de cuadros grandes que hay hasta la siguiente onda R y dividimos 300 entre el número de cuadros grandes.

¿Y si el ritmo es irregular?: hay que contar 30 cuadros grandes, que son 6 segundos, multiplicar el número de QRS por 10, obteniendo la frecuencia cardiaca aproximada.

Los valores normales de la frecuencia cardiaca se muestran en la tabla 4.

Tabla 4. Valores normales	
Frecuencia cardiaca (lpm)	
Edad	Rango (media)
Neonato	95 - 150 (123)
1-2 meses	121 - 179 (149)
3-5 meses	106 - 186 (141)
6-11 meses	109 - 169 (134)
1-2 años	89 - 151 (119)
3-4 años	73 - 137 (108)
5-7 años	65 - 133 (100)
8-11 años	62 - 130 (91)
12-15 años	60 - 119 (85)

Ritmo y eje de la onda P

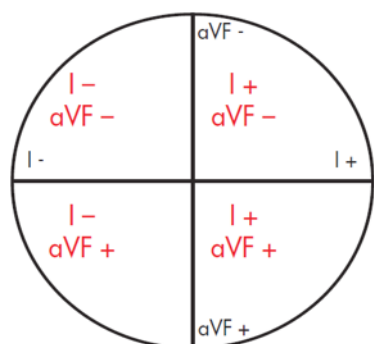


FIGURA 6. CÁLCULO DEL EJE DE LA ONDA P

Un ECG normal debe tener un ritmo sinusal (el impulso eléctrico se genera en el nódulo sinusal). En el ritmo sinusal, debe haber una onda P delante de cada complejo QRS con intervalo PR constante, situándose el eje de la onda P entre 0 y 90° (pues el nodo sinusal está situado en la parte superior y derecha de la aurícula derecha). Para localizar el eje de la onda P debemos localizar un cuadrante con las derivaciones I y aVF considerando la polaridad de la onda P. (figura 6). En ritmo sinusal, la onda P es positiva en I y aVF (tabla 5).

Tabla 5. Eje de la onda P y origen del impulso auricular	
Eje onda P	Origen impulso auricular
Entre 0° y 90°	Porción superior AD (nodo sinusal) = normal
Entre 90° y 180°	Porción superior AI
Entre 180° y 270°	Porción inferior AI
Entre 270° y 360°	Porción inferior AD

Eje del complejo QRS y de la onda T

Eje QRS:

1. Localizar un cuadrante utilizando las derivaciones I y aVF. Para ello tendremos en cuenta la deflexión neta (es positiva si predomina la R, es negativa si predomina la S). (Figura 6).

2. Encontrar una derivación con complejos QRS isodifásicos (altura de la onda R aproximadamente igual a la profundidad de la onda S, figura 7). El eje QRS será perpendicular a esta derivación dentro del cuadrante seleccionado (tabla 7).

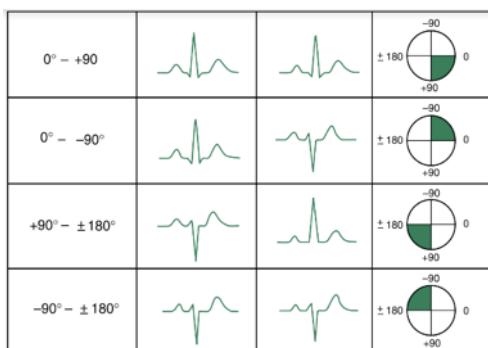


FIGURA 7. LOCALIZACIÓN DEL CUADRANTE DEL EJE QRS A PARTIR DE LAS DERIVACIONES I Y aVF. (TOMADO DE: PARK MK, SALAMAT M: PARK'S PEDIATRIC CARDIOLOGY FOR PRACTITIONERS, ED. 7, FILADELFIA, 2020, MOSBY ELSEVIER).

Tabla 7. Eje QRS; valores normales.	
Eje QRS valores normales	
Edad	Media (rango)
1 semana -1 mes	+110° (de +30° hasta +180°)
1 - 3 meses	+70° (de +10° hasta +125°)
3 meses - 3 años	+60° (de +10° hasta +110°)
> 3 años	+60° (de +20° hasta +120°)

Eje de la onda T

El eje normal de la onda T se sitúa entre 0 y 90°. Si hay una diferencia de más de 90° entre el eje de la onda T y el QRS puede indicar hipertrofia ventricular grave, alteraciones en la conducción ventricular o disfunción miocárdica.

Onda P

La amplitud (altura) de la onda P es normal hasta 3 mm. La presencia de ondas P mayores de 3 mm (0,3 mV) en cualquier derivación sugiere crecimiento auricular derecho. La presencia de ondas P anchas o bifásicas, de duración por encima de 0.08-0.1 seg, según la edad, sugiere crecimiento auricular izquierdo.

Complejo QRS

Se deben valorar la duración, morfología y amplitud del complejo QRS, así como las ondas Q. La tabla 8 muestra la duración del complejo QRS.

Cuando la activación ventricular está retrasada o bloqueada en el sistema de conducción, la duración del complejo QRS se prolonga. Un complejo QRS ancho es característico de alteraciones de la conducción ventricular (bloqueos de rama, síndrome de Wolff-Parkinson-White, defecto de la conducción intraventricular).

Morfología del complejo QRS

Desde el haz de His, el sistema de conducción intraventricular se divide en ramas derecha e izquierda, y ésta última en los fascículos anterior y posterior. El bloqueo en cualquiera de estos puntos origina un retraso en la activación ventricular regional con un cambio característico en la morfología del complejo QRS y una prolongación de su duración. El bloqueo de rama derecha o izquierda a su vez se divide en completo (QRS ancho) o incompleto (QRS de duración normal).

Edad (años)	RN-3 años	3-8 años	8-12 años	12-16 años	Adulto
Duración (seg)	0,07	0,08	0,09	0,1	0,1

Como norma general en los bloqueos intraventriculares, el eje del complejo QRS se desvía hacia las últimas regiones del corazón en ser estimuladas (por ejemplo, en un bloqueo de rama izquierda, observaremos un eje izquierdo del complejo QRS). En un ECG pueden aparecer los siguientes bloqueos:

1. Bloqueo incompleto de rama derecha:

- Patrón RSR' en V1, con duración normal del complejo QRS.
- La imagen RSR' en V1 es normal siempre que:
 - La duración del QRS no esté aumentada.
 - $R' < 15$ mm en menores de un año de edad y < 10 mm en mayores de un año.

2. Bloqueo completo de rama derecha:

- Desviación del eje QRS a la derecha.
- Patrón RSR' en V1, con duración del complejo QRS mayor que el límite superior de la normalidad (LSN).
- S ancha y empastada en I, V5 y V6.
- R' empastada terminal en aVR y V2.

3. Hemibloqueo anterior izquierdo:

- Desviación izquierda del eje QRS (-30° a -90°) con duración normal.
- Complejo rS en II, III y aVF.
- Complejo qR en I y aVL.

4. Hemibloqueo posterior izquierdo:

- Desviación derecha del eje QRS (+120° a +180°)
- Complejo rS en I y aVL.
- Complejo qR en II, III y aVF.

5. Bloqueo completo de rama izquierda:

- Desviación del eje QRS a la izquierda para la edad del paciente.
- Duración del QRS >LSN para la edad.
- Ondas R empastadas y anchas con ausencia de Q en I, aVL, V5 y V6.
- Complejo QS/ondas S anchas en V1 y V2.

En la Tabla 9 se muestran los voltajes de las ondas R y S en V1 y V6 según edad.

Edad	Amplitud en V1 (mm)		Amplitud en V6 (mm)	
	R	S	R	S
1-2 días	14,1 (26,9)	9,1 (20,7)	4,5 (12,2)	3,0 (9,4)
3-6 días	12,9 (24,2)	6,6 (16,8)	5,2 (12,1)	3,5 (9,8)
1-3 sem	10,6 (20,8)	4,2 (10,8)	7,6 (16,4)	3,4 (9,8)
1-2 meses	9,5 (18,4)	5,0 (12,4)	11,6 (21,4)	2,7 (6,4)
3-5 meses	9,8 (19,8)	5,7 (17,1)	13,1 (22,4)	2,9 (9,9)
6-11 meses	9,4 (20,3)	6,4 (18,1)	12,6 (22,7)	2,1 (7,2)
1-2 años	8,9 (17,7)	8,4 (21,0)	13,1 (22,6)	1,9 (6,6)
3-4 años	8,1 (18,2)	10,2 (21,4)	14,8 (24,2)	1,5 (5,2)
5-7 años	6,7 (13,9)	12,0 (23,8)	16,3 (26,5)	1,2 (4,0)
8-11 años	5,4 (12,1)	11,9 (25,4)	16,3 (25,4)	1,0 (3,9)
12-15 años	4,1 (9,9)	10,8 (21,2)	14,3 (23,0)	0,8 (3,7)

La amplitud puede verse alterada por hipertrofia ventricular derecha o izquierda (Tabla 10).

TABLA 10. Criterios electrocardiográficos de hipertrofia ventricular
Hipertrofia ventricular derecha: se debe sospechar ante uno o más de los siguientes hallazgos: <ul style="list-style-type: none"> • Onda R en V1 >p98. • Onda S en I o V6 >p98. • Patrón RSR' en V1, con R' >10 mm. • Onda Q en V1. • Desviación derecha del eje del complejo QRS
Hipertrofia ventricular izquierda: se debe sospechar ante uno o más de los siguientes hallazgos: <ul style="list-style-type: none"> • Onda R en V5 o V6 >p98. • Onda R en V1 <p5. • Onda S en V1 >p98. • Onda Q >4 mm en V5 o V6. • Onda T invertida en V6. • Desviación izquierda del eje del complejo QRS.

Onda Q:

Es normal la presencia de ondas Q en las derivaciones I, II, III, aVL, aVF, V5 y V6. Normalmente son estrechas ($<0,02$ seg) y de baja amplitud (<5 mm) en las derivaciones izquierdas (V5-V6) y en aVF. Las ondas Q están generalmente ausentes en las derivaciones derechas. Se considera amplitud normal el hallazgo de una onda Q <2 mm en aVL, <3 mm en I y <4 mm en II y aVF. En las derivaciones III y V6 la amplitud de la onda Q varía mucho en función de la edad del niño.

Una onda Q profunda en las derivaciones izquierdas puede aparecer en la hipertrofia ventricular izquierda por sobrecarga de volumen, en el infarto de miocardio y en la fibrosis miocárdica. Una onda Q en V1 sugiere hipertrofia ventricular derecha severa, levo-transposición de las grandes arterias (L-TGA) o ventrículo único. Una onda Q ausente en V6 puede verse en el bloqueo de rama izquierda y en el síndrome de Wolff Parkinson White aunque también puede aparecer en personas sanas.

Progresión RS:

En los *adultos y en los niños mayores de tres años:*

- R pequeña y S dominante en V1.
- R y S similares en V2 y V3.
- R dominantes en V4-V6.

Neonatos:

- R dominante en precordiales derechas.
- S dominante en V5 y V6.

Una progresión anormal sugiere: hipertrofia ventricular, alteraciones de la conducción ventricular o infarto de miocardio.

Onda T y segmento ST

Onda T:

- Durante la primera semana de vida: Positiva en V1, negativas V2-V4, positivas V5 y V6.

-Después de la primera semana: Negativas de V1-V3 (en ocasiones hasta V4). Durante el crecimiento se van haciendo positivas comenzando por V4 hasta V1. Frecuentemente son positivas todas las precordiales a partir de los 10-13 años. En ocasiones pueden encontrarse ondas T negativas de V1-V3 en individuos sanos menores de 14 años, hallazgo denominado persistencia del patrón infantil, que no se acompaña de otros hallazgos electrocardiográficos y no tiene relevancia clínica.

Las ondas T deben ser siempre (con excepción de las primeras 48 horas de vida) positivas en las derivaciones precordiales izquierdas (V5-V6). Si están invertidas sugiere hipertrofia ventricular izquierda grave, miocarditis, pericarditis o infarto de miocardio.

Segmento ST:

El segmento ST no debe estar descendido más de 0,5 mm ni elevado más de 1 mm, en ninguna derivación, con excepción del patrón de “repolarización precoz”, que es una variante normal en adolescentes sanos. Este patrón consiste en una elevación de la unión del QRS con el ST (punto J) ≤ 3 mm con elevación cóncava del segmento ST en las derivaciones laterales (V4-V6) y/o inferiores (I, III y AVF) acompañado de ondas T altas y en ocasiones de presencia de onda J o empastamiento final del complejo QRS.

El descenso del punto J (unión entre el QRS y el segmento ST) con inclinación hacia arriba del segmento ST puede ser una variante normal (1, Figura 8).

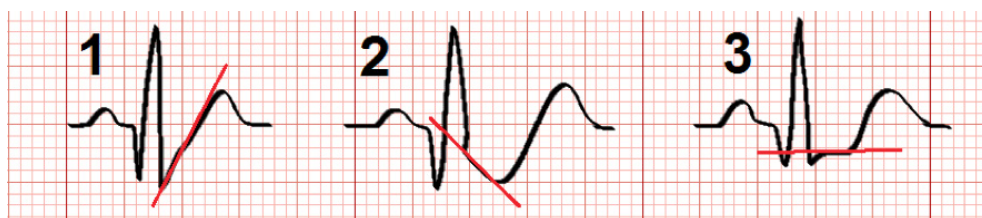

FIGURA 8. DESVIACIONES DEL SEGMENTO ST.

La inclinación del segmento ST hacia abajo seguido de T bifásica invertida o el descenso horizontal mantenido del ST ≥ 0.08 seg son desviaciones patológicas (2 y 3, figura 8).

Ante desviaciones anormales del segmento ST, sospechar: pericarditis o isquemia miocárdica, hipertrofia ventricular izquierda o derecha graves, efecto digitálico, miocarditis, isquemia miocárdica o alteraciones hidroelectrolíticas.

Onda U

Se trata de una deflexión positiva justo después de la onda T, puede ser un hallazgo normal con frecuencia cardiaca baja o aparecer en hipopotasemia.

Intervalos PR y QT

Intervalo PR

Se mide desde el inicio de la onda P hasta el inicio del complejo QRS, generalmente en la derivación II. Varía con la edad y con la frecuencia cardíaca (Tabla 11).

Tabla 11. Intervalo PR; límites inferior y superior de la normalidad (seg)		
Límite inferior	Edad	Límite superior
0,08	<1 día	0,16
	1 día a 3 semanas	0,14
	1-2 meses	0,13
	3-5 meses	0,15
	6-11 meses	0,16
	12-35 meses	0,15
0,10	3-7 años	0,16
	8-11 años	0,17
	12-15 años	0,18
0,12	Adulto	0,20

Un intervalo PR corto sugiere: preexcitación (síndrome Wolf-Parkinson-White).

Un intervalo PR largo significa: bloqueo auriculoventricular (AV) de primer grado (intervalo PR > LSN), sugiere: miocarditis, alteraciones electrolíticas, hiperpotasemia, intoxicación por digital, ingesta de fármacos o personas normales con aumento del tono vagal.

Intervalo QT

El intervalo QT se mide desde el inicio del complejo QRS hasta el final de la onda T. Se debe medir en una derivación donde haya onda Q, habitualmente en II, V5 y V6. Como el intervalo QT varía con la frecuencia cardíaca, debe corregirse en función de la frecuencia instantánea, utilizando la fórmula de Bazett que se muestra a continuación:

$$INTERVALO QTc = INTERVALO QT (EN SEG.) / \sqrt{INTERVALO RR PREVIO (EN SEG.)}$$

(QTc: QT CORREGIDO. QT: QT MEDIDO).

Los valores del intervalo QT medido y del intervalo RR previo hay que convertirlos a seg antes de introducirlos en la fórmula. Para ello, se mide

en mm y se multiplica por 0,04. Aunque los límites varían según autores, la edad y el sexo, en general se admite como rango de normalidad del intervalo QTc el incluido entre 0,35 y 0,45 seg.

En caso de arritmia sinusal, se deben hacer varias mediciones y calcular el QTc "medio". Si solo se estimase el intervalo QTc siguiente al intervalo RR más corto, condicionaría una sobreestimación del intervalo QTc; por otro lado, si se midiera solo el QTc utilizando el intervalo RR previo más largo se podría infraestimar su valor.

La onda U claramente separada de la onda T debe excluirse de la medición del intervalo QT. Si no se ve bien el final de la onda T se puede utilizar el método de la tangente donde se considera que la onda T acaba en la intersección de la tangente de la porción más inclinada de la rama descendente de la onda T y la línea de base (figura 9).

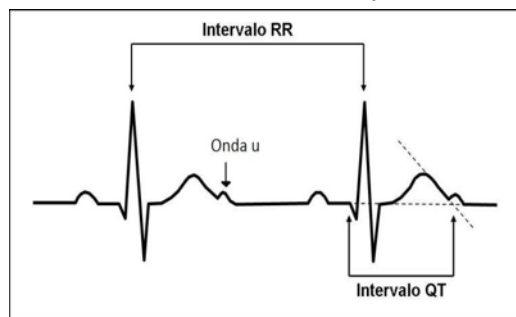


Figura 9. Método de la tangente para medir el final de la onda T.

Ante un intervalo QTc prolongado, se deben descartar causas reversibles como fármacos, alteraciones iónicas (hipocalcemia o hipomagnesemia), miocarditis, enfermedades miocárdicas difusas, traumatismo craneal. Se debe descartar el síndrome de QT largo (SQTL) cuando no

se encuentra causa alguna que justifique su prolongación y dentro del contexto clínico. Suele tener un patrón familiar, por lo que es importante el estudio de progenitores y hermanos cuando se sospecha este síndrome.

Ante un intervalo QTc corto se debe descartar hipercalcemia, efecto digitálico y síndrome QT corto.

HALLAZGOS ELECTROCARDIOGRÁFICOS CARACTERÍSTICOS

Alteraciones de la conducción

Preexcitación: QRS ancho, PR corto, presencia de onda delta (empastamiento en porción inicial de QRS). Si asocia taquicardia supraventricular: Síndrome de Wolff-Parkinson-White.

Síndrome de Long-Ganong-Levine/Conducción AV acelerada: PR corto, QRS normal, TSV

Preexcitación tipo Mahaim: PR normal, onda delta, TSV

Exposición fetal a lupus materno: BAV

Miocardopatías

Miocardopatía hipertrófica: HVI, aumento voltaje QRS, ondas Q profundas II, III, aVF, V5, V6, CAI.

Miocardopatía arritmogénica: ondas T invertidas en derivaciones precordiales derechas en V1-V3 o más allá (puede ser también variante normal en <14 años de edad y en 2% adultos sanos), onda épsilon (pequeña onda en segmento ST tras QRS en V1-V3), alteración de la conducción en VD, TV con morfología de BRI.

Cardiopatías estructurales

Canal AV: Desviación izquierda eje QRS (entre -40° y -100° aprox.)

Atresia tricúspide: Desviación izquierda eje QRS (entre -40° y -100° aprox.), CBA, disminución de voltajes VD, HVI

Situs inversus: Eje onda P +120°

Origen ACI en AP: Q profundas y anchas con T invertidas en I, aVL y V4-V6 (infarto anterolateral)

Enfermedades sistémicas

Miocarditis: disminución voltaje QRS, T aplanadas o negativas, ondas Q patológicas, alteraciones conducción AV (desde prolongación PR a disociación AV), QT prolongado, taquicardia sinusal inexplicada, extrasístoles supraventriculares o ventriculares, elevación ST, TSV, TV.

Pericarditis: disminución voltaje QRS, cambios progresivos: 1° elevación difusa ST con descenso PR y cambios recíprocos en aVR durante la primera semana, 2° normalización ST con aplanamiento generalizado ondas T, 3° inversión T, 4° normalización (varias semanas). En el 50% de los casos no se presentan todos los estadios.

Infarto de miocardio: 1° Elevación ST, ondas Q profundas y anchas (horas); 2° elevación ST, ondas Q profundas y anchas, T bifásica (días); 3° ondas Q profundas y anchas, onda T invertida (semanas); 4° ondas Q profundas y anchas, normalización onda T (años)

Enfermedad de Pompe: PR corto, aumento acusado de voltajes ventrículos, ± ondas Q profundas

Distrofia muscular Duchenne: HVD, ondas Q profundas (I, aVL), TSV, TV.

Enfermedad de Lyme: BAV.

Enfermedad de Chagas: BAV.

Hipertensión pulmonar: Signos de HVD: desviación del eje QRS a la derecha, ondas P altas, BIRD.

Alteraciones iones

Hipopotasemia: T aplanadas, onda U prominente, ± prolongación QTc.

Hiperpotasemia: T altas, prolongación QRS, prolongación PR, TV.

Hipocalcemia: Prolongación segmento ST y QTc.

Hipercalcemia: Acortamiento segmento ST y QTc

ABREVIATURAS:

lpm: latidos por minuto. d: días. m: meses. a: años. s: semanas. mm: milímetros. seg: segundos. LSN: límite superior de la normalidad. ACI: arteria coronaria izquierda. AP: arteria pulmonar. AV: auriculoventricular. BAV: bloqueo auriculoventricular. BIRD: Bloqueo incompleto de rama derecha. BRI: bloqueo de rama izquierda. CAI: crecimiento aurícula izquierda. CBA: crecimiento biauricular. HVI: hipertrofia ventricular izquierda. HVD: hipertrofia ventricular derecha. SQTl: Síndrome QT largo. SQTC: Síndrome QT corto. TSV: taquicardia supraventricular. TV: taquicardia ventricular. VD: ventrículo derecho. VI: ventrículo izquierdo.

BIBLIOGRAFÍA

- El electrocardiograma. J. Pérez-Lescure Picarzo, O. Patiño Hernández. Form Act Pediatr Aten Prim. 2011;4(1):36-42.

- Electrocardiography. In: Park MK, editor. Pediatric Cardiology for practitioners. 7^a ed. Philadelphia: Mosby Elsevier; 2020. p.31-49. ISBN: 978-0-323-68107-0

- Johnson JN, Ackerman MJ. QTc: how long is too long?. Br J Sports Med. 2009;43(9):657-62.

BRADIARRITMIAS

Inmaculada Sánchez Pérez, Eduardo Andreu Villalpando

INTRODUCCIÓN

Las bradiarritmias son alteraciones regulares o irregulares del ritmo cardíaco con frecuencias cardíacas inferiores a las correspondientes para la edad. Estas alteraciones pueden deberse a problemas del automatismo cardíaco o a un bloqueo en la conducción sinoauricular o auriculoventricular. El punto en el que se produce el retraso o bloqueo puede ubicarse en el tejido auricular, en el nodo AV o en sistema de His-Purkinje.

Podemos encontrarnos ante dos posibles situaciones:

- La alteración se encuentra de manera primaria, es decir, desde la vida fetal o periodo neonatal. Dicho nodo no permite la conducción del estímulo eléctrico de manera congénita, por una anomalía en su desarrollo, como ocurre en algunas cardiopatías congénitas, o en el bloqueo auriculoventricular congénito por el daño ocasionado por el paso transplacentario de anticuerpos maternos (por ejemplo, en hijos de madres con LES).

- La alteración puede suceder de manera secundaria, en etapas posteriores de la vida, por lesiones isquémicas, miocarditis, técnicas quirúrgicas, vías cardíacas patológicas...

DIAGNÓSTICO

El método diagnóstico de elección es el electrocardiograma, mediante la identificación de la onda de despolarización auricular (onda P) y el complejo de despolarización ventricular (complejo QRS), así como la duración de los mismos y el intervalo de tiempo isoeléctrico existente entre ambos (segmento PR).

Los valores normales de duración del intervalo PR varían en función de la edad y la frecuencia cardíaca, así como la duración del complejo QRS varía con la edad. A lo largo de los años estos valores van aumentando hasta alcanzar los estándares de la edad adulta.

CLASIFICACIÓN BRADIARRITMIAS

1. Depresión de la función del nodo sinusal
 - a. Bradicardia sinusal
 - b. Arritmia sinusal
 - c. Paro sinusal

2. Bloqueo sinoauricular
3. Bloqueo auriculoventricular
 - a. Bloqueo AV de primer grado
 - b. Bloqueo AV de segundo grado
 - Tipo I (Tipo Wenckebach o Mobitz I)
 - Tipo II (Tipo Mobitz II)
 - c. Bloqueo AV 2:1
 - d. Bloqueo AV avanzado o “de alto grado”
 - e. Bloqueo AV de tercer grado o completo

Depresión de la función del nodo sinusal

Bradicardia sinusal: Fisiológica en la mayoría de las ocasiones, sin repercusión hemodinámica. Puede deberse a diferentes causas como: hipertonía vagal, hipertensión intracraneal, fármacos, hipotermia, hipoxia o puede ser secundaria a algunas cardiopatías congénitas. Generalmente tienen buen pronóstico, sin precisar tratamiento. Solo en casos sintomáticos con repercusión hemodinámica es necesario implantación de marcapasos para estimulación permanente.

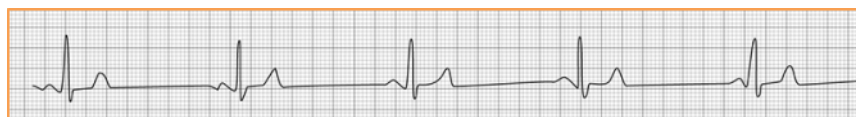

FIGURA 1: BRADICARDIA SINUSAL

Arritmia sinusal: Al igual que en el caso anterior puede ser fisiológica. En los niños la más frecuente es la arritmia respiratoria.

Cuando no es respiratoria, puede asociarse a determinadas cardiopatías congénitas o tras correcciones quirúrgicas. En el ECG se observa una variabilidad PP $>0,12s$ con PR normal. Generalmente el pronóstico es bueno y no suelen requerir tratamiento.

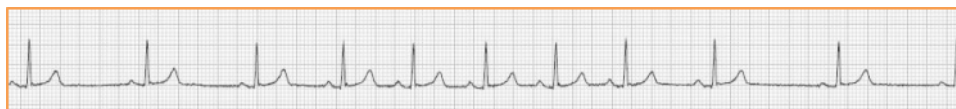

FIGURA 2: ARRITMIA SINUSAL

Paro sinusal: Se considera patológica la pausa superior a 3 segundos. En la mayoría de las ocasiones obedece a isquemia aguda, accidente cerebrovascular o intoxicación digitálica. El tratamiento, cuando es sintomático, es el implante de marcapasos.

Bloqueo sinoauricular:

Detención momentánea del marcapasos sinusal durante al menos un ciclo cardíaco completo. Si se alarga pueden aparecer latidos de escape desencadenados por focos ectópicos.

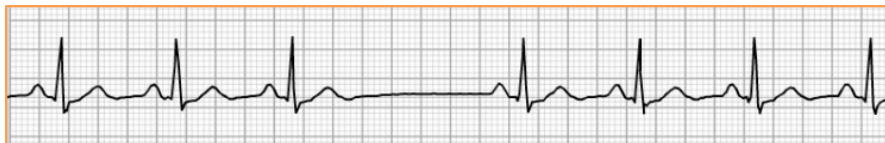


FIGURA 3: BLOQUEO SINOAURICULAR

Bloqueo auriculoventricular:

El bloqueo auriculoventricular se define como la presencia de una conducción anormal del impulso eléctrico desde su salida del nodo sinusal (una vez que ha alcanzado la aurícula) hasta la despolarización de los ventrículos. Esto origina un retraso anómalo en la velocidad en la que acontece la conducción o incluso una ausencia de ésta.

Bloqueo AV de primer grado: Las ondas P se siguen de complejos QRS, pero con un intervalo PR mayor del normal para la edad y frecuencia cardíaca del paciente. No suele producir síntomas ni deterioro hemodinámico. Es habitual en presencia de fármacos que interfieren en la conducción AV (por ejemplo, betabloqueantes o calcioantagonistas) o en situaciones de hipertonía vagal.

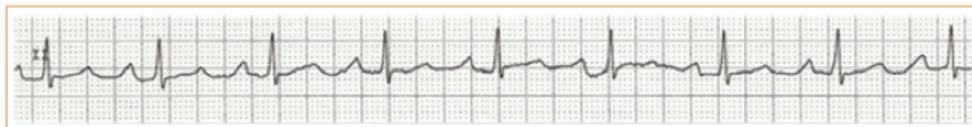

FIGURA 4: BLOQUEO AV DE 1º GRADO

Bloqueo AV de segundo grado: Algunas ondas P se siguen de complejos QRS, pero otras no. Existe conducción intermitente del impulso auricular. Se diferencian 2 subtipos:

Tipo I (Tipo Wenckebach o Mobitz I): Se aprecia un alargamiento progresivo del intervalo PR hasta que hay una onda P que no conduce y posteriormente, tras ello, se reanuda el ciclo. Generalmente se asocian a un QRS estrecho, raramente progresando a un mayor grado de bloqueo, por lo que son de buen pronóstico y no necesitan tratamiento salvo que asocien sintomatología.

Este tipo de bloqueo es fisiológico durante el sueño y en situaciones de hipertonía vagal. Sin embargo, cuando aparecen en presencia de cardiopatía estructural tienen mayor gravedad y peor pronóstico.

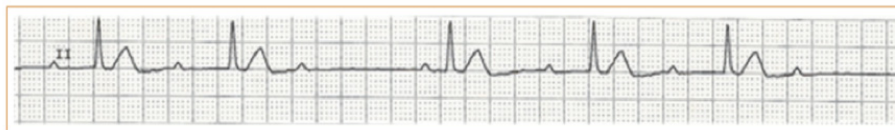


FIGURA 5: BLOQUEO AV 2º GRADO MOBITZ I

Tipo II (Tipo Mobitz II): Antes de la onda P que no conduce no existe el alargamiento progresivo del PR propio del tipo I. Casi siempre se asocia con un complejo QRS ancho. Evoluciona con frecuencia a bloqueo completo y, cuando lo hace, el ritmo de escape suele ser inestable o insuficiente.

Bloqueo AV 2:1: En este tipo de bloqueos se produce un ritmo en el que una P se conduce y la siguiente no, y así de forma sucesiva.

Bloqueo AV avanzado o "de alto grado": Es aquel en el que existen periodos de dos o más ondas P consecutivas que no conducen.

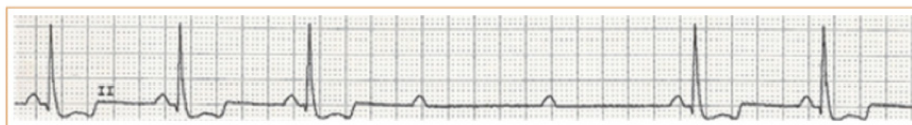

FIGURA 6: BLOQUEO AV AVANZADO O DE "ALTO GRADO"

Bloqueo AV de tercer grado o completo: Ninguna P se conduce a los ventrículos. Existe una disociación auriculoventricular. Los síntomas dependen del punto de bloqueo y del ritmo de escape que aparezca. Existen tres tipos de bloqueos AV completos (Bloqueo suprahisiano; localizado en el nodo AV; bloqueo intrahisiano, localizado en el propio haz de His; y bloqueo infrahisiano, localizado en la parte distal del haz de his o en sus ramas).

El **bloqueo suprahisiano** se localiza en la zona del nodo-his y suele tener una frecuencia en reposo en torno a 40-60lpm, con QRS estrecho (el frente de despolarización alcanza ambos ventrículos de forma simultánea por ambas ramas del Haz de His, igual que ocurre con un impulso normal). El bloqueo suprahisiano presenta un bajo riesgo de asistolia.

El **bloqueo intrahisiano** se localiza en el propio haz de His, es poco frecuente y sus características pronósticas son similares al localizado a nivel infrahisiano. El ritmo de escape solo en ocasiones aparece en el Haz de His en un punto inferior al bloqueo y podría tener un QRS estrecho.

El *bloqueo infrahisiano* se localiza en la parte distal del Haz de His o en sus ramas y presenta un ritmo de escape menos estable. Presenta alto riesgo de asistolia y por tanto mal pronóstico. Presenta una frecuencia cardíaca de escape de entre 20-30 lpm y complejo QRS ancho.

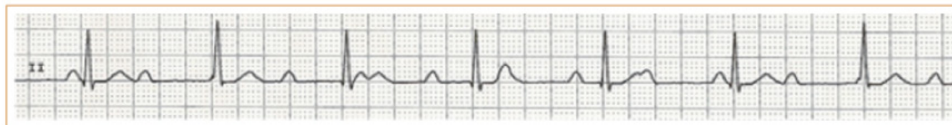

FIGURA 7: BLOQUEO AV 3º GRADO O COMPLETO

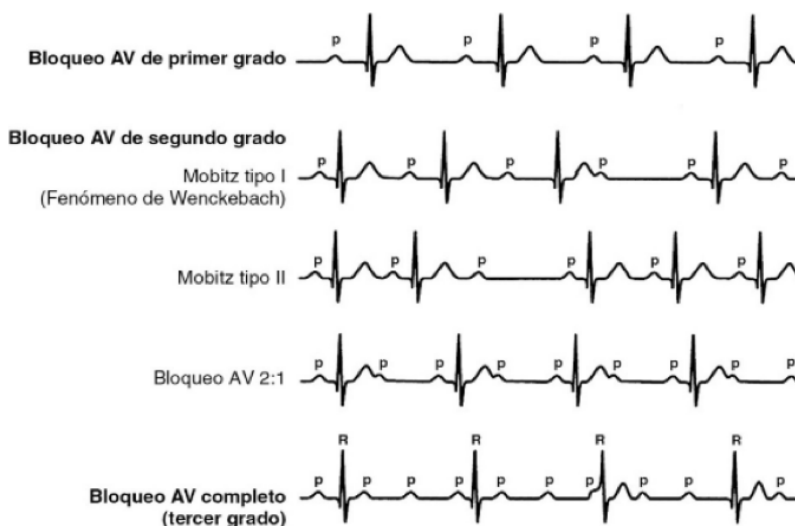


FIGURA 8: BLOQUEO AURICULOVENTRICULAR (AV). (DE PARK MK, GUNTHEROTH WG: HOW TO READ PEDIATRIC ECGs, 4TH ED. PHILADELPHIA, MOSBY, 2006)

Bloqueos de rama y bifasciculares: Los bloqueos de rama (izquierda o derecha) y el bloqueo bifascicular (combinación de bloqueo en 2 de los 3 fascículos del His-Purkinje) generalmente tienen escaso riesgo de progresión a bloqueo AV completo por lo que no suelen precisar tratamiento salvo circunstancias especiales.

Bloqueo de rama derecha: rsR' en V1 o V2 y S ancha en V5-V6 con duración alargada del QRS.

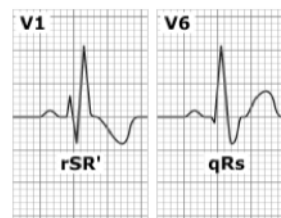

FIGURA 9: BLOQUEO DE RAMA DERECHA

Bloqueo de rama izquierda: rR' en V5-V6 y S ancha en V1-V2 con duración alargada del QRS.

Hemibloqueo anterior izquierdo: Desviación del eje cardíaco hacia la izquierda (-30° a -90°) con morfología de qR en derivación I y aVL, rS en II, III y aVF, y una duración del QRS normal.

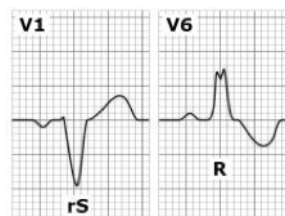


FIGURA 10: BLOQUEO DE RAMA IZQUIERDA

Hemibloqueo posterior izquierdo: Desviación del eje cardíaco hacia la derecha (90° - 180°) con morfología de rS en derivaciones I y aVL y qR en derivaciones III y aVF con una duración del QRS normal.

TRATAMIENTO BRADIARRITMIAS:

El tratamiento de las bradiarritmias dependerá de la situación clínica y hemodinámica del paciente, en primer lugar, habrá que valorar la necesidad de iniciar medidas de RCP ante episodios de bradicardia extrema con compromiso hemodinámico. En otras ocasiones el tratamiento consistirá en perfusión de isoproterenol (simpaticomimético que actúa a nivel de los receptores beta adrenérgicos) y la colocación de un marcapasos, que puede ser temporal o definitivo.

En cuanto al tratamiento crónico resulta fundamental el seguimiento y observación de ese paciente para valorar la posible afectación miocárdica de la bradicardia.

EXTRASÍSTOLES

Las extrasístoles se pueden identificar como ondas que se presentan antes de lo esperado. Suelen deberse a la descarga de un foco ectópico que desencadena la despolarización miocárdica prematuramente.

Extrasístole auricular: Onda P anormal y prematura: El QRS que sigue a la P suele ser normal, aunque puede ser aberrante en caso de ser extrasístoles muy prematuros. Hay pausa compensadora incompleta, es decir la longitud de dos ciclos incluyendo la extrasístole es menor que la suma de dos ciclos normales. Frecuente en recién nacidos, lactantes y niños pequeños, suelen ser idiopáticas y benignas. También pueden ser secundarias a crecimiento auricular, miocarditis o hipertiroidismo. Ocasionalmente una extrasístole puede no ser conducido, no ser seguido por un QRS (extrasistolia auricular bloqueado), pudiendo dar lugar a bradicardia.

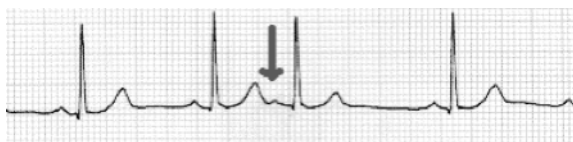


FIGURA 11: ONDA P ANÓMALA PREMATURA SEGUIDA DE QRS NORMAL

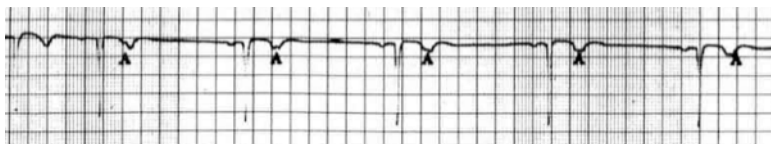


FIGURA 12: EXTRASISTOLIA SUPRAVENTRICULAR BLOQUEADA EN BIGEMINISMO

Extrasístole nodal o AV: QRS normal y prematuro no precedido de onda P. El nodo AV dispara antes de que el nodo SA inicie un nuevo ciclo normal. En ocasiones, este foco nodal manda un impulso hacia arriba, y estimula la aurícula (conducción retrógrada) lo que en el ECG puede traducirse en un QRS normal pero prematuro seguido o a veces precedido de forma inmediata por una onda P invertida que puede quedar enmascarada por el QRS prematuro. Estas extrasístoles son **infrecuentes** y **carecen de significado clínico**.

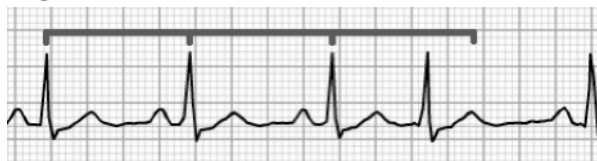


FIG 13: QRS DE MORFOLOGÍA NORMAL, PREMATURO Y NO PRECEDIDO DE ONDA P.

Extrasístole ventricular (EV): QRS anormal y prematuro no precedido de onda P. El foco ectópico se encuentra en el ventrículo. El QRS será prematuro, ancho (el tejido miocárdico conduce más lentamente que el tejido de conducción) y con mayor voltaje. Decimos que existe una pausa compensadora completa cuando la distancia entre el complejo QRS antes del complejo ventricular prematuro y el siguiente complejo QRS es el doble de la cadencia sinusal. Esto sucede porque el complejo ventricular prematuro no es capaz de conducir retrógradamente por lo que éste sigue con su cadencia habitual emitiendo un nuevo impulso que no llega a despolarizar a los ventrículos ya que el nodo auriculoventricular está aún en periodo refractario por la estimulación extrasistólica retrógrada previa.

Hablamos de bigeminismo cuando a un latido normal se sigue repetidamente de 1 EV. Cuando 2 latidos normales se combinan con un EV hablamos de trigeminismo. Si ocurren dos extrasístoles seguidos se

denomina doblete, y triplete si son tres seguidos. Una serie de más de 4 EV en sucesión rápida se llama en una taquicardia ventricular.

Los EV son muy frecuentes tras la pubertad (50% de los adolescentes y adultos jóvenes normales) y solo se dan en el 1% de los lactantes y niños pequeños. Suelen ser benignos siempre que no aparezcan o aumenten con el ejercicio. También pueden deberse a estímulo por catéter, alteraciones del K y el Ca, hipoxia, intoxicación digitálica, catecolaminas, tumores ventriculares, prolapso mitral, miocarditis, postcirugía cardíaca, QT largo, tóxicos...

Cuando existen focos ectópicos ventriculares múltiples los EV tendrán diferentes morfologías, son los EV multifocales. Ante ellos, el riesgo de taquicardia ventricular es mayor. También es mayor el riesgo de taquicardia ventricular potencialmente peligrosa cuando el EV se solapa a la onda T de repolarización.

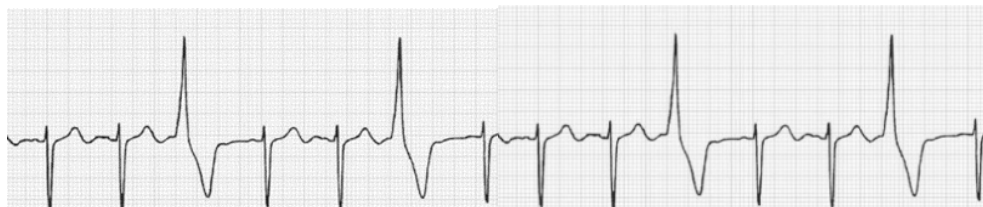

FIG 14: COMBINACIONES DE EV Y LATIDOS NORMALES

BIBLIOGRAFÍA

- Park MK. Manual de Cardiología Pediátrica. 6a ed. Elsevier España.
- Brotons CA. Cardiología Pediátrica Y Cardiopatías Congénitas del Niño Y del Adolescente: Volumen 1 & 2. CTO Editorial; 2015.
- I. Sánchez Pérez. Arritmias más frecuentes en la población infantojuvenil. *Pediatr Integral* 2016; XX (8): 527–538
- Rafael Salguero Bodes. Bases electrofisiológicas del bloqueo auriculoventricular. Cuaderno de estimulación cardíaca. Bloqueo AV del paciente pediátrico. Volumen 5. Número 13. Mayo 2012

TAQUIARRITMIAS

Francisco José Castro Garcia, Luis Miguel Algar Fernández

INTRODUCCIÓN

El concepto de taquiarritmia implica un aumento del ritmo cardíaco, no necesariamente rítmico, causado por mecanismos no fisiológicos que pueden ser de diversos tipos y estar localizados en diversas zonas del corazón. El conocimiento de dichos mecanismos y su traducción gráfica, el ECG, es esencial para el diagnóstico y manejo adecuado de estos problemas.

La clasificación de las taquiarritmias se basa en la localización del mecanismo que da origen a la arritmia:

1. Auriculares (mecanismo de origen restringido a las aurículas):
 - a. Taquicardias auriculares focales y multifocales
 - b. Flutter auricular
2. Auriculoventriculares (participan aurículas y ventrículos):
 - a. Taquicardias por reentrada AV por vía accesoria
 - b. Taquicardia por reentrada intranodal
 - c. Taquicardia por reentrada AV permanente
3. De la unión AV: se originan en la unión AV.
4. Ventriculares: mecanismo de origen en los ventrículos.

El término “taquicardia supraventricular” es confuso e implica únicamente que la arritmia no es puramente ventricular y suele ser, pero no siempre es, de QRS estrecho.

FUNDAMENTOS ELECTROFISIOLÓGICOS BÁSICOS

En el tejido cardíaco, todos los miocitos tienen capacidad de conducción. El miocardio auricular y el ventricular están separados eléctricamente por los anillos fibrosos auriculoventriculares. El impulso eléctrico pasa de aurículas a ventrículos sólo por el sistema de conducción (nodo AV y haz de His) y se transmite a los ventrículos a través de las ramas derecha e izquierda hasta las fibras de Purkinje. La velocidad de conducción es más rápida en el tejido especializado de conducción (haz de His, ramas y Purkinje) que en el miocardio no especializado. Tanto la velocidad de conducción como el período refractario de cada tejido pueden modificarse en función de la frecuencia cardíaca y de factores como el tono autonómico y los niveles de catecolaminas.

MECANISMOS DE ORIGEN DE LAS TAQUIARRITMIAS

1) Reentrada (más común): requiere la existencia de un circuito anatómico que permite la circulación permanente del impulso eléctrico alrededor de algún tipo de estructura cardíaca.

2) Automatismo aumentado: zona de miocardio con una frecuencia de descarga espontánea elevada (mayor que la del nódulo sinusal)

3) Actividad desencadenada (más raro): oscilaciones de potencial (postpotenciales) que se producen durante o después del potencial de acción normal del miocito. Este es el sustrato típico de las arritmias ventriculares del síndrome de QT largo.

EPIDEMIOLOGÍA

La prevalencia de las taquicardias cambia con la edad. Más de la mitad debuta en el primer año de vida, muchas veces en el período neonatal o incluso en la fase fetal. También a lo largo del primer año de vida un elevado porcentaje de casos desaparece espontáneamente, lo que debe ser tenido en cuenta a la hora de plantear el manejo de estos pacientes. La taquicardia más frecuente en la infancia es la reentrada AV mediada por vía accesoria.

CLÍNICA

La sintomatología relacionada con las taquicardias depende de varios factores: el tipo de taquicardia (en general son bien toleradas, pero algunos tipos de taquicardia ventricular pueden producir un grave compromiso hemodinámico), la edad (los niños mayores pueden referir síntomas, los lactantes desarrollan sintomatología más inespecífica), la frecuencia ventricular durante el episodio (las taquicardias más rápidas suelen ser peor toleradas) y la duración del episodio (a mayor duración, mayor afectación).

Los pacientes de mayor edad pueden tener palpitaciones, que a veces se refieren como dolor torácico; raramente pueden presentar síncope. Los lactantes pueden desarrollar signos sutiles de insuficiencia cardíaca (rechazo de tomas, irritabilidad, taquipnea). Las taquicardias de carácter incesante pueden producir taquimiocardiopatía con disfunción ventricular izquierda y datos clínicos de insuficiencia cardíaca.

DIAGNÓSTICO ECG BÁSICO

Para el diagnóstico de la taquicardia debería obtenerse un ECG de 12 derivaciones, siempre que la situación clínica lo permita. Deben determinarse secuencialmente los siguientes datos: 1) QRS regular/irregular, 2) QRS ancho/estrecho, 3) relación QRS/P. En las taquicardias

de QRS ancho debe determinarse también la morfología del QRS (bloqueo de rama izquierda o derecha) y el eje frontal del QRS (anexo 1).

El uso de adenosina es de rutina en la evaluación del paciente con taquicardia, aunque no se puede utilizar en todos los casos. Produce bloqueo transitorio del nodo AV y por tanto interrumpe las taquicardias en las que participa esta estructura (TRAV, TRIN). En las taquicardias de mecanismo auricular, el bloqueo AV disminuye la frecuencia del QRS y permite detectar mejor la actividad auricular.

BASES DEL TRATAMIENTO DE LAS TAQUIARRITMIAS

El tratamiento en fase aguda depende de la situación del paciente. En general, cuando existe gran compromiso hemodinámico se debe plantear la cardioversión eléctrica. Si el paciente está estable, el tratamiento debe orientarse en función del tipo de taquicardia, siendo la adenosina la primera opción a considerar en la mayoría de casos. Un esquema de tratamiento agudo se refleja en el anexo 2.

Aunque el tratamiento crónico queda fuera del alcance de este capítulo, es necesario conocer algunas reglas básicas. Debe tenerse en cuenta que es mejor utilizar un número limitado de fármacos de los que se tenga un buen conocimiento de su acción y efectos secundarios.

Por ejemplo, la flecainida actúa sobre el tejido auricular y las vías accesorias, siendo efectiva en taquicardias auriculares y por reentrada AV, sola o asociada a betabloqueantes; los betabloqueantes actúan sobre el nodo AV y son útiles en taquicardias por reentrada AV o intranodal, pero son poco efectivos en taquicardias incesantes; la amiodarona es muy efectiva pero tiene importantes efectos secundarios, por lo que es de segunda elección, reservándose para taquicardias por reentrada AV o nodal y taquicardias auriculares focales sin respuesta a otros fármacos. La digoxina es un fármaco eficaz en el control de arritmias en niños, que además permite la monitorización de niveles, aunque su uso está contraindicado en caso de preexcitación.

En lactantes hay que considerar la posibilidad de desaparición espontánea de algunos tipos de taquicardias, por lo que se puede plantear la retirada de medicación pasado un tiempo (6-12 meses).

En niños pequeños, el tratamiento mediante estudio electrofisiológico y ablación del sustrato arrítmico tiene más complicaciones que en niños mayores (más de 15 kg de peso), por lo que se reserva para pacientes con taquicardias incontrolables a pesar de un tratamiento farmacológico bien diseñado. En niños mayores, la indicación y momento del procedimiento

dependerá del tipo de taquicardia, de la situación clínica y de la respuesta al tratamiento.

TAQUICARDIA AURICULAR (TA)

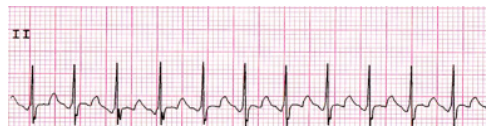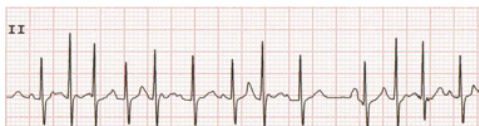Taquiarritmia cuyo mecanismo está situado en las aurículas, no requiriendo participación del nodo AV ni de los ventrículos. El término taquicardia auricular focal se refiere más específicamente a las TA que se originan en un punto determinado del tejido auricular, excluyendo por tanto a las taquicardias por grandes mecanismos de reentrada (flutter) y por mecanismos de localizaciones múltiples (fibrilación auricular).

Mecanismo electrofisiológico: automatismo aumentado (lo más frecuente), microrreentrada o actividad desencadenada (raro).

Diagnóstico ECG:

- La morfología más común es de taquicardia de QRS estrecho con complejos QRS precedidos de onda P de morfología anormal (taquicardia de RP largo). La morfología de la onda P depende del origen de la taquicardia.

- Pueden existir diversos grados de bloqueo, existiendo tanto P no conducidas como conducidas con QRS normal o aberrante por bloqueo de rama. Esto produce irregularidad del ritmo, que es característica de este grupo de taquicardias.



- También puede existir bloqueo AV regular (por ejemplo, bloqueo AV de 2º grado 2:1). La existencia de bloqueo AV excluye cualquier taquicardia con participación del nodo AV (por ejemplo, la reentrada AV).

Respuesta a adenosina: se produce bloqueo AV que permite visualizar mejor las ondas P anómalas. Si existe bloqueo AV espontáneo, el uso de adenosina es innecesario para el diagnóstico. Las TA por actividad desencadenada pueden responder a la adenosina.

TAQUICARDIA AURICULAR MULTIFOCAL O CAÓTICA (TAM)

Forma de taquicardia rara, propia de neonatos y lactantes, en la que hay varios focos de activación auricular.

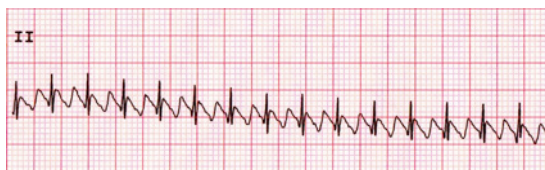
Diagnóstico ECG:

- Al menos 3 morfologías diferentes de onda P con intervalos PR variables (dependen del origen de la P).
- Suele haber bloqueo AV de grado variable y QRS tanto estrechos como anchos por bloqueo funcional de rama.
- El ritmo es característicamente muy irregular.

Tratamiento: suele resolverse espontáneamente. Puede usarse un betabloqueante para controlar la frecuencia cardíaca.

FLUTTER AURICULAR (FIA):

El FIA se da en dos situaciones: neonatos con corazón estructuralmente normal (por inhomogeneidad eléctrica del tejido auricular) y en pacientes mayores con cardiopatía congénita y lesiones por cirugías previas (FIA perilesional).



Ondas F con conducción 2:1

Mecanismo: macrorreentrada en tejido auricular.

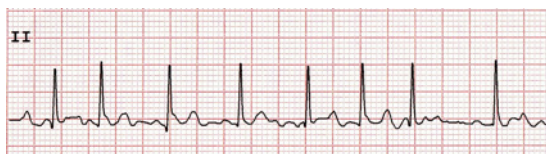Diagnóstico ECG:

• Línea de base con morfología en dientes de sierra (ondas F) con un grado variable de bloqueo AV. En el FIA típico (reentrada de rotación antihoraria en aurícula derecha) las ondas F son negativas en derivaciones inferiores. El QRS es generalmente estrecho y puede ser regular (bloqueo AV 2:1 o 3:1) o irregular. Si existe conducción AV 1:1 se produce una taquicardia de QRS ancho de morfología sinusoidal con ondas F no visibles.

Respuesta a adenosina: aumenta el grado de bloqueo AV y permite la visualización de ondas F en casos dudosos. No tiene utilidad terapéutica.

FIBRILACIÓN AURICULAR (FA)

Se trata de una arritmia muy poco frecuente en la infancia. Habitualmente se asocia a miocardiopatía o proceso inflamatorio (enfermedad autoinmune). Puede ser secundaria a la administración de adenosina, al producirse inestabilidad transitoria de la actividad eléctrica auricular.



Mecanismo: múltiples circuitos de microrreentrada.

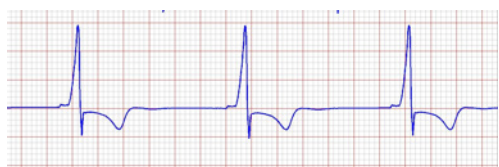Diagnóstico ECG:

- La línea de base es irregular y no se identifican ondas P.
- La conducción AV es errática, por lo que el ritmo ventricular es muy irregular.

TAQUICARDIA POR REENTRADA AV POR VÍA ACCESORIA (TRAV)

Concepto de vía accesoria y preexcitación ventricular

Las vías accesorias AV (VAc) son tractos musculares anómalos situados en cualquier parte de los anillos fibrosos AV, que conectan el miocardio auricular y el ventricular. Pueden permitir conducción eléctrica anterógrada, retrógrada o bidireccional, lo que condiciona sustrato para diversos tipos de taquicardia y anomalías del ECG basal.

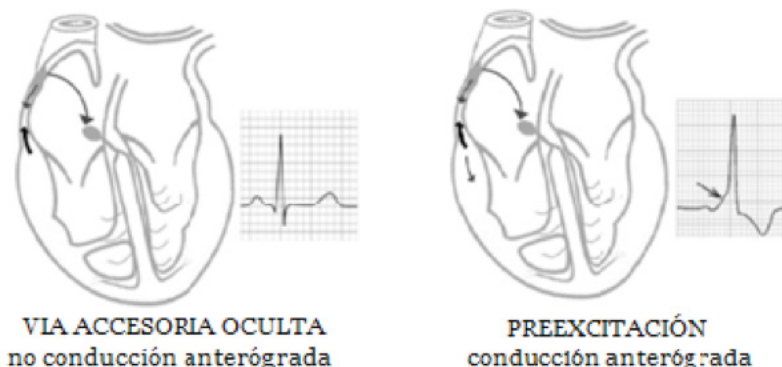


Cuando la VAc posee conducción anterógrada, parte del tejido ventricular se despolariza precozmente a través de la misma (preexcitación). Dicha despolarización es precoz (la velocidad de conducción de la VAc es superior a la del nodo AV), por lo que se acorta el intervalo PR, y lenta (la despolarización del área preexcitada se realiza de miocardiocito a miocardiocito), produciendo un ensanchamiento característico de la porción inicial del QRS denominado onda delta. Así pues, PR corto, onda delta y QRS ancho constituyen las manifestaciones ECG de la preexcitación ventricular. La preexcitación solo es visible en el ECG en ritmo sinusal, cuando un paciente con preexcitación tiene taquicardia se conoce como síndrome de Wolff-Parkinson-White.

El hecho de que un paciente tenga preexcitación demuestra que la vía accesoria puede conducir de forma anterógrada (a la vez que retrógrada) y conlleva, en algunos casos (aunque no siempre, depende del periodo refractario de la vía accesoria) el riesgo potencial de muerte súbita por degeneración de fibrilación auricular en fibrilación ventricular al no existir el freno del nodo AV.

Si la VAc no tiene conducción anterógrada, no se refleja en el ECG basal, por lo que se denomina VAc oculta. Cuando un paciente que haya presentado taquicardia por reentrada no muestra preexcitación en el ECG en ritmo sinusal significa que la vía accesoria solo puede conducir de forma

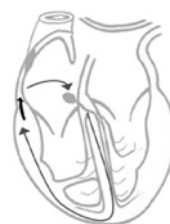retrograda (como parte de cortocircuito de reentrada) y no anterógrada, por lo cual no está asociada a riesgo de muerte súbita.



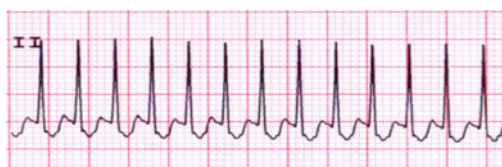Taquicardia por reentrada AV ortodrómica (TRAVo)

Es la taquiarritmia más común en la infancia.

Mecanismo: se produce cuando la VAc tiene capacidad de conducción retrógrada. La reentrada usa las vías de conducción como brazo anterógrado (tejido auricular - vías de conducción - tejido ventricular - VAc - tejido auricular).



Diagnóstico ECG: son taquicardias regulares muy rápidas (más cuanto menor es la edad del paciente). El QRS es generalmente estrecho, pero puede ser ancho en caso de bloqueo de rama funcional. El intervalo RP es corto: la onda P está situada poco después del QRS, ya que la aurícula se despolariza desde el ventrículo a través de la vía accesoria.

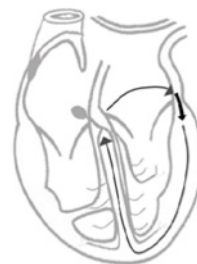

Respuesta a adenosina: como el nodo AV forma parte del circuito de reentrada, su bloqueo con adenosina interrumpe la

taquicardia, que finaliza típicamente con una onda P no conducida a ventrículos. Tras la administración de adenosina pueden registrarse ecos auriculares (ondas P retrógradas tras algunos complejos QRS por conducción VA a través de la vía accesoria).

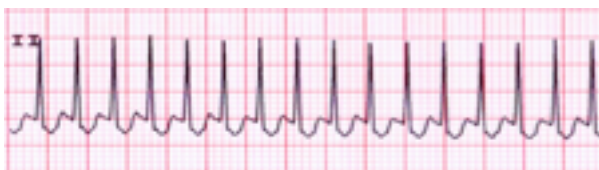Taquicardia por reentrada AV antidrómica (TRAVa)

Mecanismo: se produce cuando la VAc tiene capacidad de conducción anterógrada. La reentrada usa la VAc como brazo anterógrado (tejido auricular - VAc - tejido ventricular - nodo AV - tejido auricular). Como la despolarización ventricular se realiza desde la vía accesoria, todo el miocardio resulta preexcitado y el QRS es siempre ancho.



TAQUICARDIA ANTIDRÓMICA

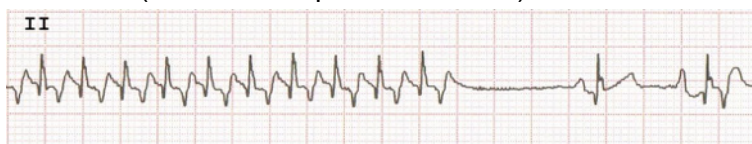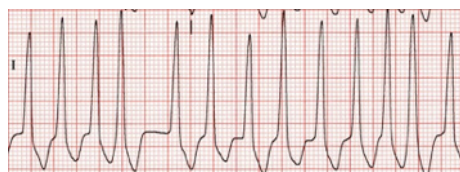
Diagnóstico ECG: taquicardia regular de QRS ancho. La onda P está situada después del QRS, pero puede ser difícil de ver. La morfología del QRS es de bloqueo de rama izquierda en las vías derechas y viceversa.



Respuesta a adenosina: el nodo AV forma parte del circuito de reentrada, por lo que el bloqueo con adenosina interrumpe la taquicardia.

Taquiarritmia auricular preexcitada (FIAP, FAp)

En un paciente con preexcitación, el desarrollo de cualquier taquiarritmia auricular (FIA o FA) producirá una situación en la que múltiples impulsos auriculares pasan a los ventrículos tanto por el nodo AV como por la VAc. Se produce una taquicardia irregular con unos QRS anchos (preexcitados por conducción a través de la VAc) y otros estrechos (conducidos por el nodo AV).



El paso de múltiples impulsos a través de la VAc supone riesgo de fibrilación ventricular y se incrementa en caso de que el nodo se bloquee con adenosina, por lo que este fármaco está contraindicado en taquicardias irregulares de QRS ancho.

TAQUICARDIA POR REENTRADA AV PERMANENTE (TRAVP)

Sinónimos: taquicardia por reentrada AV en la unión, taquicardia de Coumel

Mecanismo: se trata de una taquicardia por reentrada mediada por un tipo de VAc, localizada habitualmente en la región posteroseptal derecha, que posee unas características electrofisiológicas específicas: conducción sólo retrógrada, velocidad de conducción lenta y decremental. Estas propiedades suponen que la taquicardia se inicia fácilmente y se mantiene durante largos períodos de tiempo. La TRAVP suele iniciarse en la infancia, tiene carácter incesante y puede pasar desapercibida, constituyendo un hallazgo incidental o debutando como insuficiencia cardíaca por taquimiocardiopatía.

Diagnóstico ECG:

- Es una taquicardia regular de QRS estrecho.
- Debido a la lenta velocidad de conducción de la VAc, la onda P se retrasa y el RP es largo.
- La despolarización auricular se realiza desde abajo hacia arriba, por lo que las ondas P son negativas en derivaciones inferiores (II, III, aVF).

Respuesta a adenosina: puede producirse bloqueo tanto del nodo AV como de la VAc, por lo que se interrumpe la taquicardia, pero sólo de forma transitoria (se reinicia pronto). Al cesar ésta pueden verse con frecuencia ecos auriculares (ondas P tras QRS con la misma morfología que las de la taquicardia).

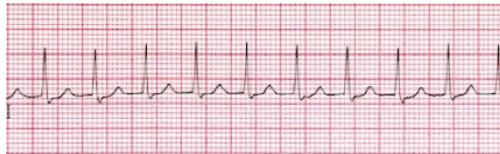TAQUICARDIA POR REENTRADA INTRANODAL (TRIN)

Forma de taquicardia muy rara antes de la edad escolar. La frecuencia aumenta con la edad.

Mecanismo: implica la existencia de dos vías perinodales, una con velocidad de conducción lenta y período refractario corto (vía lenta) y otra con velocidad de conducción rápida y período refractario largo (vía rápida). En cada ciclo se despolarizan los ventrículos a través del sistema de conducción y las aurículas de forma retrógrada. Cuando la reentrada usa la vía lenta como aferente, el retorno a aurículas se realiza por la vía rápida y la despolarización ventricular y la auricular son casi simultáneas (TRIN común o típica). Si se usa la vía rápida como aferente, el retorno a las aurículas se hace por la vía lenta y la despolarización auricular es más tardía que la ventricular (TRIN no común o atípica).

Diagnóstico ECG: taquicardia regular de QRS estrecho. En la TRIN común el RP es muy corto y la onda P puede ser difícilmente visible por estar superpuesta al QRS. En la TRIN no común, el RP es más largo. La taquicardia se inicia y acaba bruscamente.

Respuesta a adenosina: termina la taquicardia.

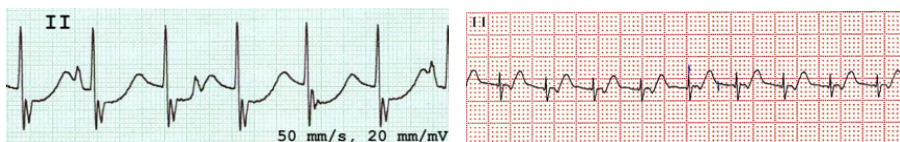


TAQUICARDIA AUTOMÁTICA DE LA UNIÓN (TAU o JET “Junctional Ectopic Tachycardia”)

Mecanismo: se produce por la existencia de una zona de automatismo aumentado en la vecindad del haz de His. Existen dos tipos: una forma primaria, que puede ser de inicio precoz y de carácter incesante, y una secundaria, más frecuente, que se origina en el postoperatorio precoz de la cirugía cardíaca cuando se ha producido daño tisular en la unión AV (hemorragia, edema o inflamación).

Diagnóstico ECG:

- Taquicardia de QRS estrecho (salvo bloqueo de rama previo).
- Habitualmente existe disociación AV, siendo la frecuencia ventricular > auricular.
- A veces existe conducción VA, situándose la P tras el QRS (RP corto).
- Puede haber latidos de captura (complejos adelantados precedidos de P sinusal).



TAQUICARDIA VENTRICULAR (TV)

Se considera TV la existencia de 3 o más latidos originados en ventrículo con una frecuencia cardíaca elevada, usualmente mayor de 120/min. Si la frecuencia cardíaca es menos elevada se habla de ritmo ventricular acelerado.

Dependiendo de la duración, las TV pueden ser sostenidas (episodios prolongados, generalmente más de 30 segundos) o no sostenidas (episodios

cortos). Las TV sostenidas son más susceptibles de producir inestabilidad hemodinámica.

Dependiendo de la morfología, pueden ser monomorfas (todos los complejos QRS durante la taquicardia tienen la misma morfología) o polimorfas (complejos QRS de diferentes morfologías). Las TV polimorfas se relacionan más frecuentemente con la existencia de cardiopatía congénita, miocardiopatía y, sobre todo, con canalopatías cardíacas. Las TV monomorfas con corazón estructuralmente normal se conocen como TV idiopáticas y son propias de adolescentes y adultos jóvenes, aunque pueden verse en neonatos.

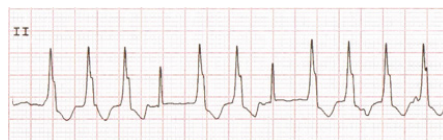Criterios ECG:

- QRS ancho (la anchura varía en función de la edad y del mecanismo de TV).

- Relación QRS/P: lo usual es que se produzca disociación AV con frecuencia ventricular mayor que la auricular (más QRS que ondas P). Menos frecuente es que haya conducción de ventrículos a aurículas, con lo que las ondas P se situarán detrás de cada QRS (RP corto). En las TV muy rápidas, las ondas P se visualizan con dificultad.

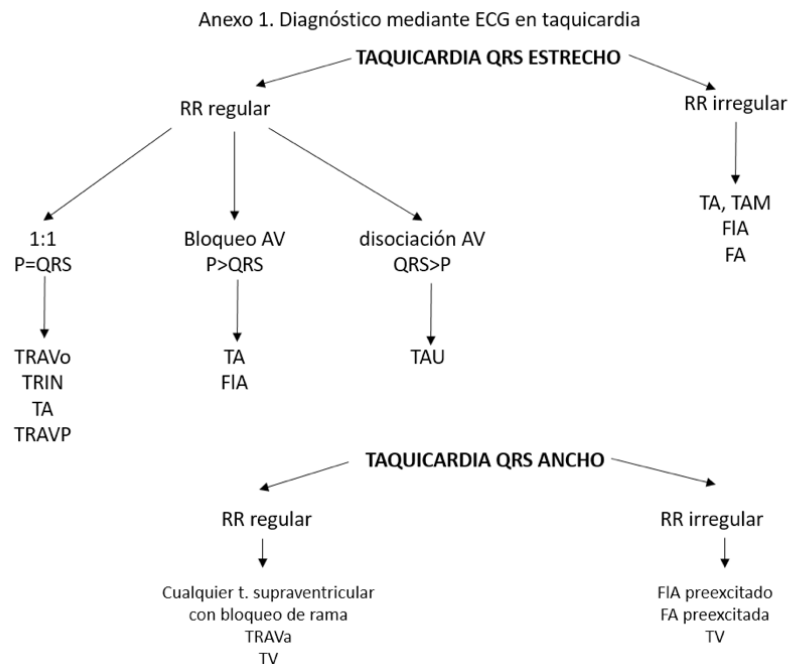
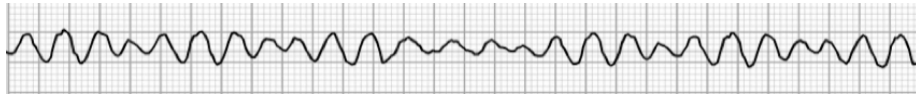
- Complejos de captura o fusión: durante la taquicardia, algunos latidos sinusales pueden pasar por el nodo AV y despolarizar normalmente el ventrículo, generando complejos QRS adelantados, precedidos de onda P y con QRS estrecho intercalados entre los complejos de la TV (capturas), que en ocasiones se fusionan los QRS de la taquicardia produciendo complejos de morfología híbrida (complejos de fusión). La existencia de disociación AV y de capturas es muy útil en el diagnóstico diferencial, ya que descarta las taquicardias de QRS ancho de origen no ventricular (TA, TRAVo o TRIN con bloqueo de rama, TRAV antidrómica).

- La morfología del QRS orienta sobre el origen de la taquicardia: un patrón de bloqueo de rama derecha sugiere origen en ventrículo izquierdo y viceversa.



FIBRILACIÓN VENTRICULAR:

Se producen estímulos procedentes de muchos focos ectópicos ventriculares, apareciendo contracciones caóticas incapaces de llevar a cabo un bombeo eficaz. Los ventrículos están “temblando irregularmente”. Es una situación de emergencia vital que requiere desfibrilación inmediata



TRAVo: TAQUICARDIA POR REENTRADA AV ORTODRÓMICA; TRIN: TAQUICARDIA POR REENTRADA AV INTRANODAL; TA: TAQUICARDIA AURICULAR; TAM: TAQUICARDIA AURICULAR MULTIFOCAL; TRAVP: TAQUICARDIA POR REENTRADA AV PERMANENTE; FIA: FLUTTER AURICULAR; TAU: TAQUICARDIA AUTOMÁTICA DE LA UNIÓN; FA: FIBRILACIÓN AURICULAR; TRAVa: TAQUICARDIA POR REENTRADA AV ANTIDRÓMICA; TV: TAQUICARDIA VENTRICULAR.

TRATAMIENTO URGENTE DE LAS TAQUICARDIAS

Lo primero es asegurar el ABC.

Siempre que sea posible debe registrarse un ECG en taquicardia y del momento en que se consigue (o no) la cardioversión.

Taquicardia QRS estrecho, probablemente supraventricular:

A. Si el paciente está estable:

1. Maniobras vagales: aplicación de frío en la cara en lactantes, maniobras de Valsalva o inducción del vómito.

2. Si no cede: ADENOSINA. Bloquea de forma transitoria el nodo sinoauricular y auriculoventricular. La dosis de adenosina se administra de forma ascendente cada 2 minutos hasta conseguir respuesta: 0,1-0,3 mg/kg (máximo 12mg/dosis o 30 mg/total). Es fundamental administrarla mediante la vía más grande posible y más cercana al corazón y en forma de bolo rápido.

3. Si no remite, valorar administración intravenosa de flecainida, esmolol o amiodarona intravenosos. Verapamil puede ser muy eficaz pero hay que evitar su administración intravenosa en lactantes menores de 1 año.

4. Si no responde o empeora: cardioversión eléctrica (0'5-1 J/kg) bajo sedación previa.

B. En caso de inestabilidad hemodinámica

Cardioversión eléctrica 0'5-1 J/kg. (Se pueden administrar varias dosis, máximo 4J/kg).

Taquicardia con QRS ancho:

A. Si el paciente está estable:

1. Pensar en posible TSV con conducción aberrante: maniobras vagales, seguido si es necesario de adenosina.

2. Si no es efectivo o se piensa que se trata de un ritmo ventricular: AMIODARONA 5 mg/kg iv en 15-30 min. Se puede repetir hasta un máximo de 15 mg/kg.

3. Si no cede: valorar otros fármacos.

4. Si no cede: valorar cardioversión 0,5-4 J/kg.

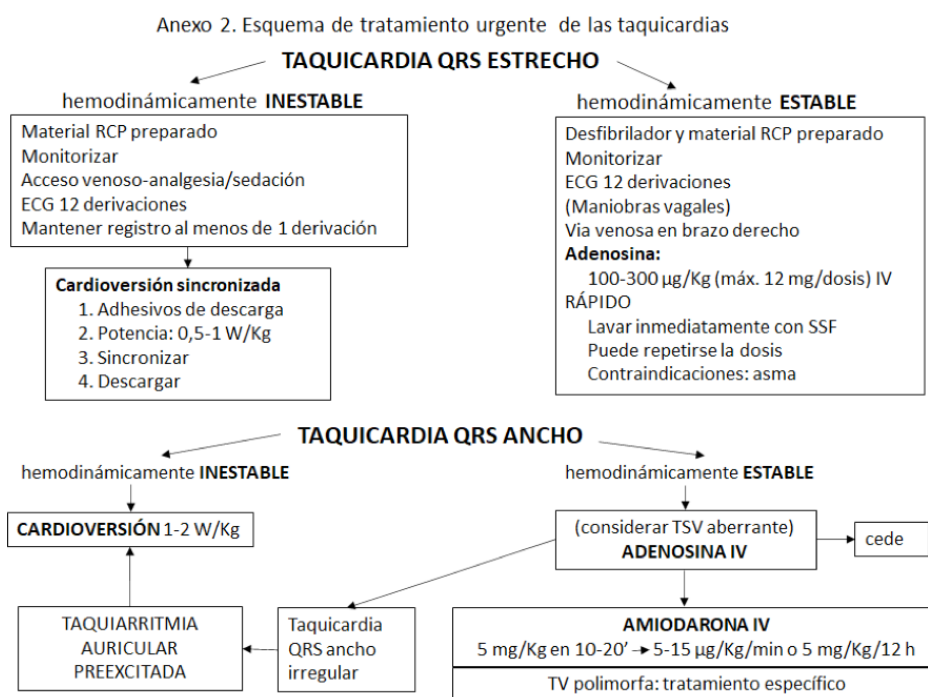
B. Con inestabilidad hemodinámica:

1. Cardioversión: 0'5-4 j/kg.

2. Si fibrilación ventricular o taquicardia ventricular sin pulso:

a. Desfibrilación no sincronizada 4 J/kg

- b. Iniciar manobras reanimación cardiovascular durante 2 minutos
- c. Si persiste FV o TVSP: desfibrilación 4J/kg y reanudar RCP 2 minutos.
- d. Si persiste: Adrenalina 0'01 mg/kg, nuevo choque eléctrico y RCP dos minutos.
- e. Si persiste: amiodarona 5mg/kg. Desfibrilación y dos minutos de RCP.
- f. Si persiste continuar secuencia: fármaco-choque-RCP. La adrenalina puede repetirse cada 3-5 minutos (cada 2 choques eléctricos) y la amiodarona hasta 3 dosis.



BIBLIOGRAFÍA

- Dubin D. Electrocardiografía práctica: lesión, trazado e interpretación. 3ª edición. Interamericana.
- Fyler D.C. (1994). Nadas Cardiología Pediátrica. Mosby.
- Guyton A.C. (1988). Tratado de Fisiología Médica. 7ª edición. Interamericana McGraw-Hill.
- Park M.K. (1999). Cardiología Pediátrica. 2ª edición. Harcourt Brace.

SÍNCOPE Y DOLOR TORÁCICO EN PEDIATRÍA

Miguel Ángel Granados Ruiz, Daniel Salvo Chabuel

DOLOR TORÁCICO

El dolor torácico es un motivo de consulta frecuente en cardiología infantil, y supone un 0,3-0,6% de las consultas en urgencias. En la mayoría de los casos se debe a procesos de escasa trascendencia clínica. Sin embargo, en ocasiones la causa del dolor puede ser potencialmente grave y el pediatra ha de identificar aquellas patologías que precisan un tratamiento inmediato y las que pueden comprometer en un futuro la vida del paciente.

Se estima que la causa cardíaca del dolor torácico es menor a un 5% de los casos. La tendencia a asociar estos síntomas con la patología cardíaca produce una preocupación importante en los pacientes y sus familias.

En la aproximación al dolor torácico, son esenciales la historia clínica y la exploración física, que permiten detectar los signos de alarma cuando están presentes y evitar la realización de pruebas complementarias innecesarias.

FISIOPATOLOGÍA

Los estímulos dolorosos procedentes de las estructuras somáticas (piel, sistema musculoesquelético) y vísceras torácicas (esófago, corazón) confluyen en las astas posteriores de la médula espinal y ascienden de forma conjunta. Por este motivo, el cerebro es incapaz de distinguir las señales viscerales de las señales más comunes que surgen de los receptores somáticos. Por este motivo, el dolor torácico de causa cardíaca puede presentarse en la misma localización que otros dolores viscerales (esofágico) o de causa somática.

CAUSAS DE DOLOR TORÁCICO NO CARDIACAS:
<i>Idiopática</i>
<i>Musculo-esquelética:</i>
<ul style="list-style-type: none"> • Costocondritis • Traumatismo o distensión muscular • Alteración de la caja torácica o de la columna dorsal (escoliosis, cifosis) • Hipersensibilidad mamaria (mastalgia)
<i>Respiratoria:</i>
<ul style="list-style-type: none"> • Tos grave, bronquitis • Derrame pleural • Neumonía lobar • Asma inducida por el ejercicio • Neumotórax o neumomediastino espontáneo • Tromboembolismo pulmonar
<i>Gastrointestinal:</i>
<ul style="list-style-type: none"> • Causa esofágica: reflujo gastroesofágico, espasmo esofágico, cuerpo extraño esofágico, esofagitis • Gastritis • Colecistitis
<i>Psicógena:</i>
<ul style="list-style-type: none"> • Hiperventilación • Síntomas de conversión • Depresión
<i>Origen mixto:</i>
<ul style="list-style-type: none"> • Punzada de Teixidor • Herpes zoster • Pleurodinia
CARDIACAS:
<i>Disfunción ventricular isquémica:</i>
<ul style="list-style-type: none"> • Anomalia estructural (estenosis aórtica o pulmonar grave, miocardiopatía hipertrófica obstructiva, miocardiopatía dilatada, síndrome de Eisenmenger) • Prolapso de la válvula mitral • Cardiopatía intervenida (Switch arterial en trasposición de los grandes vasos) • Alteración de las arterias coronarias (congénita, cardiopatía isquémica, hipertensión, drepanocitosis) • Cocaína (adicción), sobredosis de simpaticomiméticos • Disección o aneurisma aórtico (síndrome de Turner, Marfan o Noonan)
<i>Inflamación:</i>
<ul style="list-style-type: none"> • Pericarditis (viral, bacteriana o reumática) • Miocarditis aguda o crónica • Síndrome postpericardiotomía o síndrome de Dressler • Enfermedad de Kawasaki
<i>Alteración del ritmo:</i>
<ul style="list-style-type: none"> • Taquicardia supraventricular • Extrasístole ventricular frecuente • Taquicardia ventricular

ORIENTACIÓN DIAGNÓSTICA

Evaluación inicial:

El dolor torácico puede ser la manifestación de una patología potencialmente grave. Nuestro objetivo es descartar que se trata de una de estas causas y para ello nos basaremos en la anamnesis, exploración física y una serie de pruebas complementarias disponibles en cualquier centro hospitalario (electrocardiograma, radiografía, determinaciones analíticas). No siempre es posible llegar a un diagnóstico etiológico, por lo que nos debemos centrar en detectar aquellos dolores torácicos que presenten signos de alarma o que sean de presentación atípica.

Estos síntomas pueden generar mucha ansiedad en los niños y sus padres, y esto se ha de tener en cuenta de cara a la aproximación inicial de estos pacientes.

Ante un dolor torácico es importante determinar la gravedad del mismo desde el primer momento. En caso de encontrarnos ante un paciente inestable nos obliga a realizar una anamnesis y exploración física rápida y dirigida, de cara a descartar si nos encontramos ante una causa potencialmente grave.

Consideramos como signos de alarma iniciales los siguientes hallazgos: Alteración del nivel de conciencia, mala perfusión periférica, cianosis, palidez, sudoración, dificultad respiratoria, hipoventilación o auscultación pulmonar patológica, ingurgitación yugular, tonos cardíacos apagados, taquicardia desproporcionada, ritmo de galope, pulsos periféricos débiles o asimétricos, hipotensión o hipertensión persistentes.

Anamnesis:

1. Antecedentes familiares:

- Enfermedades hereditarias con afectación cardiológica (síndrome de Marfan u otras conectivopatías, miocardiopatía hipertrófica u otras miocardiopatías, síndrome de Brugada, síndrome de QT largo, aortopatía no sindrómica).
- Síncopes o muerte súbita de origen incierto (especialmente en familiares menores de 50 años).
- Historia reciente de diagnóstico, intervención cardiológica o muerte de causa cardíaca que genere preocupación en el paciente.

2. Antecedentes personales:

- Episodios previos de dolor torácico, características y tiempo de evolución.
- Procesos infecciosos recientes (en el último mes).
- Cardiopatías congénitas, corregidas o no corregidas, especialmente en presencia de lesiones residuales potencialmente graves (obstrucción grave del tracto de salida del ventrículo izquierdo, insuficiencia aórtica grave, hipertrofia ventricular grave, dilatación grave de aorta ascendente, HTP grave).
- Antecedentes quirúrgicos: especialmente el historial de cirugía cardíaca reciente (síndrome postpericardiotomía).
- Síntomas asociados (fiebre, tos, síncope, palpitaciones), pródromos (mareo, náuseas, sudoración). Antecedente de traumatismo o ejercicio excesivo. Intervenciones quirúrgicas. Enfermedades previas. Posibles tensiones familiares o escolares.

- Síndromes que asocian dilatación de aorta ascendente o prolapso mitral (conectivopatías con afectación cardiovascular).

- Antecedente de enfermedad de Kawasaki, si presenta afectación coronaria y si toma algún tratamiento.

- Trastornos de coagulación, tratamiento con anticonceptivos, inmovilización prolongada.

- Drepanocitosis.

- Patología digestiva o respiratoria.

3. Historia del evento:

- Comienzo y fin del dolor (brusco o progresivo), duración, frecuencia.

- Localización (regional, a punta de dedo o difuso, uni o bilateral), irradiación.

- Características (opresivo, pirosis, se modifica con los movimientos, cambios posturales o respiración).

- Factores desencadenantes (ejercicio, ingesta, estrés, traumatismo), factores agravantes y atenuantes, necesidad de interrumpir actividad.

Muchas características del dolor torácico son inespecíficas y en ocasiones no es posible determinar la causa del mismo. Sin embargo, podemos definir los aspectos generales de diferentes tipos de dolor torácico:

Dolor musculoesquelético: Localizado, que se reproduce a la palpación o con la movilización de brazos y musculatura torácica (puede producirse con la inspiración profunda). Su duración puede ser de semanas o meses.

Dolor gastrointestinal: Dolor que modifica sus características en relación con la ingesta de alimentos, con la regurgitación o vómitos. Pirosis. No es infrecuente su localización en precordio.

Dolor pericárdico: Dolor que empeora con la inspiración profunda y con el decúbito (los pacientes son incapaces de mantenerse tumbados por el malestar provocado). Asociación con cuadro infeccioso actual o en semanas previas.

Dolor de causa respiratoria: Relacionado con la tos o con los movimientos respiratorios. Cuadro respiratorio o febril intercurrente.

Dolor sugestivo de causa cardiológica:

- Localización precordial de inicio y fin brusco, con sensación de palpitations y malestar (posible relación con taquicardia paroxística).

- Si se acompaña de síncope, disnea o palpitations en relación con el esfuerzo.

- Dolor precordial difuso y opresivo, irradiado a cuello, mandíbula, ambos brazos y/o espalda, acompañado de cortejo vegetativo, que no se modifica con la respiración, desencadenado por el esfuerzo o el frío (posible causa isquémica, aunque es excepcional en pediatría).

Exploración:

1. Inspección: Nivel de conciencia, coloración, fenotipo (rasgos faciales), anatomía torácica (pectus excavatum, asimetrías torácicas, escoliosis), signos traumáticos.

2. Palpación. Palpación de uniones costocondrales y condroesternales. Existencia de irregularidades de la pared costal, aire subcutáneo, frémito en precordio y cuello, latido hiperdinámico, signos de congestión sistémica (ingurgitación yugular, hepatomegalia). Relleno capilar. Pulsos en los cuatro miembros.

3. Auscultación:

- Respiratoria: Hipoventilación, sibilancias, crepitantes o roce pleural.

- Cardíaca: Intensidad de los tonos, frecuencia cardíaca y alteraciones del ritmo, ritmo de galope, soplo sistólico eyectivo en foco aórtico (estenosis aórtica), soplo mesosistólico con clic en foco mitral (prolapso mitral), refuerzo del segundo tono (hipertensión pulmonar), roce pericárdico.

Una auscultación normal no excluye patología cardíaca.

Pruebas complementarias:

No suelen ser muy útiles cuando la historia clínica y la exploración no orientan hacia algún tipo de patología. Si no existen datos de afectación respiratoria o cardiovascular no está indicada su realización.

1. Radiografía de tórax: Indicada si hay antecedente de traumatismo importante, ingesta de cuerpo extraño, aire subcutáneo, fiebre...

2. ECG: Ante sospecha de arritmia, isquemia, pericarditis o hipertrofia de cavidades.

Los principales hallazgos patológicos que podemos encontrar son:

- *Signos de isquemia aguda:* Elevación **convexa** del ST en las derivaciones que recogen el área infartada, con descenso del ST en las derivaciones más alejadas (imagen en espejo); a partir de las 8-9 horas de evolución aparecen ondas Q anchas y profundas en las derivaciones que recogen el área infartada como resultado de la necrosis transmural.

- *Signos de hipertrofia ventricular izquierda grave:* ondas Q patológicas (profundas) en derivaciones inferiores y/o laterales, cambios muy prominentes en el segmento ST y en la onda T.

- *Signos de pericarditis aguda en fases iniciales*: elevación **cóncava** del segmento ST en casi todas las derivaciones, excepto V1 y aVR; segmento PR con pendiente descendente.

- *Signos de miocarditis*: taquicardia sinusal, complejos QRS de bajo voltaje, cambios en el segmento ST y en la onda T, prolongación del PR, prolongación del intervalo QTc.

- *Signos de derrame pericárdico*: complejos QRS de bajo voltaje, alternancia eléctrica (variaciones en la dirección amplitud de los complejos QRS latido a latido).

- *Presencia de sustrato arritmogénico*: PR corto, preexcitación tipo Wolff-Parkinson-White.

- *Signos de TEP*: taquicardia sinusal; signos de sobrecarga ventricular derecha (bloqueo de rama derecha, desviación del eje del QRS a la derecha y cambios inespecíficos en el segmento ST o en la onda T en precordiales derechas)

3. Análítica sanguínea: No indicada de forma rutinaria. Únicamente dirigida según nuestra sospecha. Si se sospecha afectación coronaria determinar enzimas cardíacas. Ante sospecha de pericarditis, estudio de virus cardiotropos (Coxsackie, Echovirus, adenovirus), ANAs y hormonas tiroideas. Dímero-D en caso de sospecha de TEP.

4. Ecocardiografía. Dependiendo de los hallazgos previos.

5. Otras: Holter, estudio hemodinámico, ergometría... Reservadas para casos muy seleccionados.

ACTITUD Y TRATAMIENTO

Dependerá de la etiología. En la mayoría de los casos, tras una adecuada anamnesis y exploración, se podrá dar el alta con tratamiento (analgesia, reposo, medidas locales, tratamiento específico de cuadro infeccioso o respiratorio).

Está indicada la derivación a Cardiología Pediátrica en el caso de que se presenten los siguientes **signos de alarma**:

- Antecedentes familiares de muerte súbita, síndrome del QT largo, miocardiopatía hipertrófica u otras relacionadas.
- Antecedentes personales de cardiopatía congénita u otra cardiopatía.
- Dolor desencadenado o exacerbado con el ejercicio o acompañado de otros síntomas como mareo, síncope, palpitaciones...
- Hallazgos patológicos en la exploración o pruebas complementarias.

SÍNCOPE

CONCEPTOS

Para hablar de los síncope es preciso definir una serie de conceptos:

1. Síncope: Pérdida de la conciencia y del tono postural de carácter transitorio, con una recuperación espontánea completa (y habitualmente rápida). En la mayoría de los casos se debe a una disminución transitoria de la perfusión cerebral.

2. Presíncope: Sensación de desvanecimiento inminente y síntomas vagales (palidez, sudoración, sensación de taquicardia). Estos síntomas pueden darse de forma aislada (sin llegar a perder la conciencia) o como pródromos de un síncope.

Es frecuente que nuestros pacientes refieran estos síntomas como sensación de **“mareo”**, si bien este concepto también se puede emplear para referirse a la “sensación de giro de objetos” propia de los vértigos. Es importante que lo diferenciamos a la hora de interrogar al paciente.

Los síncope son frecuentes en la edad pediátrica y generalmente tienen un carácter benigno. Si bien, el síncope puede ser la manifestación de una enfermedad con riesgo de **muerte súbita**, y por lo tanto de un evento futuro potencialmente mortal.

CLASIFICACIÓN

Los más frecuentes son el vasovagal y el síncope por hipotensión ortostática.

NEUROMEDIADO
<ul style="list-style-type: none"> -Síncope vasovagal -Síncope por hipotensión (disautonomía) ortostática postural. -Síncope situacional: ejercicio, tos, micción, defecación, peinado... -Espasmo del sollozo
CARDIACO
<p><i>Lesión obstructiva:</i></p> <ul style="list-style-type: none"> -Obstrucción tracto de salida ventricular: estenosis aórtica, miocardiopatía obstructiva, estenosis pulmonar, hipertensión pulmonar -Obstrucción llenado ventricular: estenosis mitral, taponamiento pericárdico, pericarditis constrictiva, mixoma auricular
<p><i>Disfunción miocárdica:</i></p> <ul style="list-style-type: none"> -Anomalia arterias coronarias: congénita, enfermedad de Kawasaki o arteriosclerótica -Miocarditis, miocardiopatía dilatada -Displasia arritmogénica del ventrículo derecho
<p><i>Arritmia:</i></p> <ul style="list-style-type: none"> -Taquicardia o bradicardia extrema -Síndrome del QT largo -Taquicardia ventricular catecolaminérgica

Síncope vasovagal:

Es, de lejos, **el tipo de síncope más común en pediatría**, especialmente en la adolescencia y habitualmente en pacientes sanos sin patología predisponente.

Con frecuencia se encuentran desencadenados por situaciones que favorecen el estímulo del tono vagal: bipedestación o ayuno prolongado, estímulos dolorosos, miedo o ansiedad, extracción o visión de sangre, ambientes muy cálidos o con aglomeración de gente, miccional o defecatorio, tusígeno, en relación con los vómitos o con el peinado, al levantarse por las mañanas o por el cese brusco de ejercicio intenso...

Su principal característica es la presencia de pródromos de varios segundos de duración que incluyen la sensación de desvanecimiento, disminución de la visión, confusión, náuseas, sudoración y palidez. Además, tras la recuperación de la conciencia es frecuente que los pacientes se encuentren pálidos, con sensación de falta de fuerza y desorientados durante unos minutos, y la recuperación completa posterior.

Tenemos que tener muy claras las características de un síncope vasovagal típico, ya que es el tipo que con más frecuencia nos vamos a encontrar. En aquellos episodios que no encajen perfectamente podemos hablar de síncope atípico (o no típico), y debemos solicitar valoración por el cardiólogo pediátrico.

Síncope por hipotensión ortostática postural (disautonómico):

En este caso la vasoconstricción adrenérgica de arteriolas y venas no se produce o es inadecuada, lo cual provoca una hipotensión sin taquicardia refleja. Puede ser originado por fármacos, situaciones que producen hipovolemia (diuréticos, cuadros gastrointestinales, sangrados, consumo de alcohol), o por reposo en cama o bipedestación prolongados. A diferencia del pródromo del vasovagal, el único síntoma suele ser un leve mareo.

Síncope de origen cardíaco

Un síncope de origen cardíaco es un evento potencialmente mortal. Debemos de sospecharlo ante la presencia de una serie de signos de alarma:

- Desencadenado por ejercicio, situaciones de estrés o sobresaltos
- Ausencia de pródromos
- Acompañados de dolor torácico y/o palpitaciones
- Otros hallazgos en la anamnesis, exploración o ECG que sugieran cardiopatía.

- Además, hay que mantener un elevado nivel de sospecha en pacientes con cardiopatía conocida que predisponga a eventos de muerte súbita, como son las lesiones obstructivas, hipertensión pulmonar, antecedentes de arritmias (incluyendo bloqueos y bradiarritmias) o síndromes que las predisponen, patología coronaria y miocardiopatías; así como la presencia de antecedentes familiares de muerte súbita en sujetos jóvenes o de algunas de estas patologías de carácter hereditario.

ORIENTACIÓN DIAGNÓSTICA

Evaluación inicial:

En la aproximación al síncope, es importante realizar una historia clínica completa, con énfasis en los antecedentes del paciente, desencadenantes y características de la pérdida de conciencia, que permitan diferenciarlo de otras pérdidas de conciencia como las crisis epilépticas o los trastornos paroxísticos (espasmo del sollozo), así como detectar signos de alarma.

Un episodio de pérdida de conciencia es un evento que genera mucha angustia en el paciente y su familia. Es importante entender su preocupación y resolver sus dudas y explicar que nuestro objetivo es descartar que la causa del síncope sea una patología potencialmente grave.

Anamnesis:

La historia clínica es la base del diagnóstico, interrogando acerca de los antecedentes personales y familiares relevantes. La ausencia de cardiopatía estructural descarta en más de un 95% de los casos el origen cardíaco de un síncope.

Es imprescindible realizar una anamnesis dirigida sobre las características del episodio que incluya:

- Situación en la que se dio el episodio: qué estaba haciendo el paciente en los minutos previos al inicio de los síntomas
- Presencia de otros factores predisponentes: ayuno o bipedestación prolongada, situaciones de calor, periodo postprandial, aglomeraciones de gente.
- Pródromos y sus características, o ausencia de los mismos.
- Características de la pérdida de conciencia: duración, presencia de palidez o cianosis, movimientos asociados, pérdida del tono postural desde la bipedestación y si el paciente se ha podido golpear con la caída.
- Periodo de recuperación: que síntomas presentaba el paciente, si han cedido y en cuanto tiempo.

No es infrecuente que los pacientes hayan tenido síncope con anterioridad, y es útil preguntar si las características del episodio actual concuerdan con los previos.

Exploración física:

En la mayoría de los casos no vamos a encontrar hallazgos relevantes en la exploración física del paciente. La exploración física por si sola no permite descartar el origen cardíaco del síncope. Debe incluir:

- Toma de constantes incluyendo frecuencia cardíaca y tensión actual. Si el síncope se produjo tras la bipedestación es conveniente tomar la tensión arterial tanto en decúbito como en bipedestación.
- Exploración completa incluyendo exploración neurológica

Pruebas complementarias:

Ante todo paciente con un síncope debemos realizar un **electrocardiograma**, independientemente del grado de sospecha de causa cardíaca.

Un síncope puede ser la primera manifestación de una enfermedad de base potencialmente grave y el ECG puede permitirnos diagnosticar algunas de estas causas (canalopatías, preexcitación, signos de miocardiopatías/ miocarditis).

En todo registro debemos valorar el ritmo y frecuencia cardíaca, intervalos eléctricos, signos de hipertrofia ventricular o trastornos de la conducción intraventricular y características de la repolarización.

Los siguientes hallazgos nos han de hacer sospechar de un síncope de causa arrítmica:

- Bloqueos AV completo o de alto grado
- Bradicardia severa (< 40 lpm) o pausas > 3 segundos
- Preexcitación
- Bloqueo completo de rama derecha o rama izquierda
- Criterios por voltaje de crecimiento cavidades izquierdas
- Patrón de síndrome de Brugada
- Alteración intervalo QT corregido (Normal: QTc >370 y <440 mseg)
- Ondas T negativas en cara lateral fuera de los primeros días de vida.
- Ondas T negativas en V1-3 en pacientes mayores de 14 años y/o niños que hayan completado el desarrollo puberal. Es un hallazgo sin relevancia en la mayoría de los casos, pero se puede detectar en un 5% de los casos de displasia arritmogénica del ventrículo derecho.
- Extrasistolia ventricular con complejos QRS de distintas morfologías.

Se recomienda realización de **glucemia capilar** en aquellos síncope en contexto de ayuno prolongado, ejercicio físico o con procesos gastrointestinales intercurrentes.

En el caso de que nos encontremos ante un paciente **portador de un dispositivo cardíaco** (DAI, Holter subcutáneo, marcapasos), la interrogación del mismo por parte de un especialista puede permitirnos determinar la causa del síncope.

DIAGNÓSTICO DIFERENCIAL

Crisis epiléptica: Las crisis convulsivas suelen producirse sin factores desencadenantes ni pródromos (exceptuando las crisis con aura o crisis parciales secundariamente generalizadas). La pérdida de conciencia suele ser de inicio brusco y duración mayor a un minuto, a diferencia del síncope, donde la perfusión cerebral completa se restablece tras la caída al suelo. Pueden presentar cianosis, pero no palidez, frialdad ni sudoración. Las crisis epilépticas presentan un periodo postcrítico prolongado caracterizado por estupor y somnolencia, que no está presente en los síncope.

Cabe destacar que un síncope puede presentar características similares a una crisis epiléptica, lo que se denomina síncope convulsivo.

Habitualmente se produce cuando la hipoperfusión cerebral es mayor de 15 segundos. Cursan con rigidez, mioclonías y/o pérdida de control de esfínteres. Las mioclonías producen espasmos de las extremidades que suelen ser menos numerosos y rítmicos que los movimientos tónico-clónicos; y no suelen presentarse desde el inicio inmediato del episodio.

Hipoglucemia: Causa muy infrecuente de síncope. Suele presentar síntomas vegetativos (sudoración, taquicardia) y se acompaña de cefalea, agitación, debilidad, sensación de hambre, bostezos. Puede haber pérdida de conciencia, aunque es más frecuente el estupor. Suele mejorar gradualmente tras el aporte de glucosa. No mejora con el decúbito.

Hiperventilación: Produce hipocapnia y secundariamente vasoconstricción de la circulación cerebral. Generalmente hay un desencadenante estresante, con inicio de taquipnea e instauración progresiva de síntomas como sensación de sofoco, ahogo, opresión torácica, palpitaciones, hormigueo y adormecimiento labial y de extremidades. Puede durar hasta 30 minutos. La recuperación también es gradual y posteriormente es posible reproducir el episodio.

Vértigo: Puede haber palidez y sudoración, con sensación de giro de objetos, pero no pérdida de conocimiento. Empeora con los movimientos bruscos de cabeza. Duración más prolongada.

Migraña: Puede ser síntoma acompañante o prodrómico. Mejora con el cese de la cefalea. La presencia de síntomas presincopales y cefalea obliga a descartar la hipoglucemia como causa.

Intoxicaciones: Fármacos, alcohol, monóxido de carbono, drogas.

Traumatismo craneoencefálico: Antecedente de traumatismo. En los episodios no presenciados puede no ser posible establecer la secuencia temporal de la pérdida de conciencia y el traumatismo.

ACTITUD Y TRATAMIENTO

Sospecha de síncope neuromediado:

En la mayoría de los casos la anamnesis, exploración física y electrocardiograma van a sugerir que nos encontramos ante un síncope neuromediado.

En esta situación no es preciso la realización de otras pruebas complementarias ni instaurar ningún tratamiento específico.

Es importante tranquilizar al paciente y a la familia de la benignidad del cuadro e instruirlos acerca de los factores predisponentes que pueden evitar, lo síntomas que pueden reconocer y cómo actuar cuando el paciente empieza a presentar pródromos:

- Evitar predisponentes como los ambientes muy cálidos o aglomeraciones y la bipedestación prolongada. En caso de sospecha de hipotensión ortostática se recomienda levantarse lentamente siempre que el paciente permanezca tumbado o sentado durante un tiempo prolongado.

- Mantener una buena hidratación durante el todo el día y en especial previo a la actividad física, y evitar dietas hiposódicas. En aquellos casos en los que el paciente presenta cifras de tensión arterial en percentiles inferiores de la normalidad, es recomendable aumentar la ingesta de sal distribuida en las diferentes comidas del día.

- Se recomienda realizar ejercicio no extenuante de forma habitual.

- En caso de reconocer los síntomas prodrómicos, el paciente debe interrumpir lo que esté haciendo, pedir ayuda y adoptar una posición en decúbito o de cuclillas, con la cabeza entre las piernas. Favorecer el retorno venoso con elevación pasiva de las piernas desde el decúbito o la flexión de las piernas contra el pecho en la sedestación.

- Tras la recuperación, es recomendable incorporarse lentamente, pasando unos minutos sentado antes de ponerse de pie completamente.

Sospecha de origen cardiaco o en paciente cardíopata:

Una vez establecida la sospecha, los pacientes deben ser valorados por Cardiología Pediátrica.

- Síncope durante el ejercicio, en situaciones de estrés o por estímulos auditivos.

- Síncope con síntomas sugestivos de insuficiencia cardíaca, tromboembolismo pulmonar o cardiopatía estructural (estenosis aórtica, miocardiopatía hipertrófica), infarto agudo de miocardio, disección aórtica.

- Cardiopatía estructural conocida.
- Postoperatorio de cirugía cardíaca.
- Paciente portador de dispositivo cardíaco (marcapasos, DAI, Holter subcutáneo)
 - Anomalías en ECG (descritas previamente).
 - Antecedentes familiares de muerte súbita en personas jóvenes.

Además, es recomendable que todo síncope atípico (que no presente completamente características de causa neuromediada) sea valorado por su cardiólogo pediátrico.

BIBLIOGRAFÍA

- Myung K. Park. Cardiología Pediátrica 6a Edición. Elsevier Saunders; Madrid, 2015.

- Granados Ruiz MA, Montañés Delmas, E. Manual de Urgencias de Pediatría, Capítulo 2.15: Dolor Torácico; Hospital Universitario 12 de Octubre; 2019.

- García Angleu F, Gonzalez Vila L, Herrera del Rey C. Dolor torácico. Protocolos de la Sociedad Española de Cardiología Pediátrica y Cardiopatías Congénitas, 2015.

- Guía ESC 2018 sobre el diagnóstico y tratamiento del síncope. Rev Esp Cardiol. 2018;71:787-93

- Toral Vázquez B, Pérez Martínez A. Manual de Urgencias de Pediatría, Capítulo 2.11: Síncope; Hospital Universitario 12 de Octubre; 2019.

HIPERTENSIÓN ARTERIAL, OBESIDAD Y OTROS FACTORES DE RIESGO CARDIOVASCULAR EN PEDIATRÍA

José Manuel Siurana Rodríguez, Irene Sancho Marquina

HIPERTENSIÓN ARTERIAL

Epidemiología

En los últimos años, tanto la prevalencia de presión arterial (PA) elevada como de hipertensión arterial (HTA) ha aumentado en la población pediátrica siendo mayor en varones (15-19%) que en mujeres (7-12%), y al mismo tiempo, mayor en adolescentes que en niños más pequeños.

La prevalencia real de HTA sintomática en niños y adolescentes es aproximadamente del 3,5%, mientras que la prevalencia de PA normal-alta o prehipertensión se encuentra en el 2-3,5%, con tasas más altas entre niños y adolescentes con enfermedades crónicas. En jóvenes con sobrepeso y obesidad la prevalencia de HTA es del 4-25%, mientras que en niños con trastornos del sueño la prevalencia es del 4-14%. Aquellos pacientes con enfermedad renal crónica (ERC) en etapa terminal (ya sea en diálisis o postrasplante) presentan un 48-79% de HTA, en los cuales un 20-70% no está controlada.

Definición y diagnóstico

La PA debe medirse a partir de los 3 años y re-evaluarse anualmente. Aquellos pacientes con cifras de PA elevadas o condiciones físicas en riesgo elevado: obesidad, enfermedades renales, diabetes, coartación aórtica, tratamiento con fármacos que eleven la PA, deben ser reevaluados en cada revisión médica.

Los valores de PA deben interpretarse teniendo en cuenta el sexo, la edad y la talla. En los menores de 16 años, se define PA normal-alta cuando las cifras de PA sistólica y/o diastólica (PAS y/o PAD) son $\geq p90$ y $< p95$, mientras que en ≥ 16 años cuando la PA está en 130-139/85-89 mmHg.

Para definir HTA se requiere haber medido en al menos tres visitas unas cifras de PAS y/o PAD $\geq p95$. El estadio 1 comprende los valores de PA $\geq p95$ y $\leq p99$ o 140-159/90-99 mmHg y el estadio 2 los valores de PA $> p99$ o $> 160/100$ mmHg.

La PA debe medirse con el niño en posición sentada (en lactantes se hará en decúbito) y tras un reposo de 3-5 minutos, con el brazo apoyado

de manera que la fosa antecubital esté a la altura del corazón. Se deben realizar tres mediciones con intervalo de 3 minutos entre ellas y la PA definitiva será el resultado de la media de las dos últimas. El método auscultatorio es el de elección. Se basa en el uso del fonendoscopio, situado en la flexura del codo sobre la arteria radial, para auscultar los ruidos de *Korotkoff* y así determinar la PAS (primer ruido) y PAD (quinto ruido). Sin embargo, en los últimos años se están utilizando con mayor frecuencia los dispositivos oscilométricos automáticos. En caso de detectar cifras de PAS o PAD $>p90$ mediante un dispositivo oscilométrico, dichas cifras deberán comprobarse mediante el método auscultatorio. No se debe hacer un diagnóstico de HTA basado exclusivamente en cifras tensionales obtenidas por método oscilométrico.

Otro método que permite medir la PA es la monitorización ambulatoria de la PA (MAPA). Consiste en la obtención de mediciones programadas de PA mediante un dispositivo oscilométrico portátil que el paciente lleva conectado durante 24 horas en su ambiente habitual. Las principales indicaciones para la realización de la MAPA son: confirmar la HTA antes de iniciar tratamiento farmacológico, pacientes con diabetes tipo 1 y nefropatía crónica, pacientes trasplantados de riñón, hígado o corazón, evaluación de la HTA refractaria y control de la PA en niños con daño orgánico.

Causas y manejo del paciente con hipertensión

La mayoría de los casos de HTA en pediatría suelen ser secundarios a una patología subyacente. En adolescentes, su incidencia ha aumentado en relación con el aumento de la prevalencia de obesidad y síndrome metabólico. La probabilidad de identificar una causa secundaria de HTA es inversamente proporcional a la edad del niño y directamente proporcional al grado de elevación de la PA. Por otro lado, debe sospecharse una HTA monogénica en aquellos casos de HTA grave con mala respuesta al tratamiento, actividad de renina plasmática suprimida y antecedentes familiares de HTA grave, de aparición temprana y/o accidentes cerebrovasculares.

Anamnesis

- La evaluación del niño hipertenso debe incluir una anamnesis completa, la cual consta de:

- Antecedentes familiares: HTA, obesidad, enfermedades cardiovasculares, diabetes, dislipemia, nefropatía hereditaria o enfermedad endocrina hereditaria, etc.

- Antecedentes personales: Peso al nacer, edad gestacional, anoxia, oligohidramnios, diagnóstico previo de HTA, infección urinaria previa, patología cardíaca, endocrina o neurológica.

- Factores de riesgo: Hábitos dietéticos, sedentarismo, tabaquismo, alcohol, dislipemia.

- Ingesta de fármacos que aumenten la PA (corticosteroides, anticonceptivos orales, etc.)

- Anamnesis del sueño: Ronquidos, apnea, somnolencia diurna, síndrome de apnea obstructiva del sueño.

- Síntomas sugestivos de HTA secundaria (sed/poliuria, nicturia, hematuria, disuria, pérdida de peso, palpitaciones, sudoración, extremidades frías, virilización, etc.) y síntomas sugestivos de daño orgánico (cefaleas, ictus, epistaxis, vértigo, disnea, alteraciones visuales, convulsiones, etc.).

Exploración física

- Obtener medidas antropométricas: peso, talla e índice de masa corporal.

- Buscar rasgos externos de síndromes o enfermedades asociadas con HTA: neurofibromatosis, síndrome de von Hippel-Lindau, neoplasia endocrina múltiple, síndrome de Turner, síndrome de Williams, síndrome de Cushing, hipertiroidismo, lupus, vasculitis, hiperplasia adrenal congénita, etc.

- A nivel cardiovascular: medir la PA y el pulso en las cuatro extremidades, comprobar la existencia de ruidos/soplos cardíacos y/o signos de hipertrofia del ventrículo izquierdo o de insuficiencia cardíaca.

- A nivel abdominal: valorar la presencia de masas abdominales o hepatoesplenomegalia.

- A nivel renal: cuantificar si existe disminución del filtrado glomerular y aumento de la excreción de albuminuria.

- A nivel neurológico: detectar mediante oftalmoscopia cambios hipertensivos, hamartomas retinianos o indicios de parálisis del nervio facial.

Pruebas a realizar

Las pruebas que se deben realizar a todos los niños con HTA son:

- Análisis de sangre: Hemograma, urea, creatinina, sodio, potasio, calcio, glucemia y perfil lipídico en ayunas (colesterol total, LDL, HDL y triglicéridos).

- Análisis de orina y determinación cuantitativa de la albuminuria y proteinuria (índice Albúmina/Creatinina y Proteína/Creatinina en una muestra aislada de la primera orina de la mañana).

- Pruebas de imagen: Ecografía renal, radiografía de tórax, electrocardiograma y ecocardiografía.

Tratamiento

El objetivo del tratamiento tanto con terapia farmacológica como no farmacológica debe ser una reducción de la PAS y PAD por debajo del p90 o de 130/80 mmHg.

Los cambios en el estilo de vida son el primer paso en el tratamiento de la HTA. Estos cambios incluyen la dieta y el ejercicio físico. La dieta debe ser rica en frutas, verduras, productos lácteos bajos en grasa, cereales integrales, pescado, aves, frutos secos y carnes rojas magras; con una ingesta limitada de azúcar y de sal. En cuanto al ejercicio físico, se recomienda una actividad física de intensidad moderada-vigorosa durante 60 minutos diarios y 3 sesiones/semana de intensidad vigorosa.

La terapia farmacológica está indicada en: niños que permanecen hipertensos a pesar de las modificaciones en el estilo de vida, HTA sintomática, HTA en estadio 2 sin un factor claramente modificable y HTA asociada a ERC o diabetes. Debe iniciarse con un fármaco a la mínima dosis terapéutica, la cual se puede ir aumentando cada 2-4 semanas hasta el control de la PA o la aparición de efectos adversos. El paciente debe ser controlado cada 4-6 semanas y, tras el control de la PA, cada 3-6 meses. El tratamiento farmacológico debe iniciarse con un inhibidor de la enzima convertidora de angiotensina, un antagonista de los receptores de angiotensina II, un bloqueante de canales de calcio de acción prolongada o un diurético tiazídico. Si la PA no se controla con un solo fármaco, se pueden agregar más fármacos escalonadamente.

En caso de HTA resistente (PA persistentemente elevada a pesar del tratamiento con ≥ 3 agentes antihipertensivos de diferentes clases a dosis máximas efectivas siendo uno de ellos un diurético), el tratamiento incluirá una dieta con restricción de sodio, la eliminación de sustancias que eleven la PA, la identificación de causas secundarias no diagnosticadas de HTA, la optimización de la terapia y la agregación de fármacos según fuera necesario. La espironolactona, un antagonista del receptor de aldosterona, ha demostrado su eficacia como fármaco adicional en casos de HTA resistente.

OBESIDAD Y OTROS FACTORES DE RIESGO CARDIOVASCULAR

Epidemiología

El porcentaje de obesidad ha aumentado de forma exponencial en los países desarrollados en los últimos decenios como consecuencia de los cambios en el estilo de vida y la alimentación. La incidencia de sobrepeso y obesidad infantil varía según las series, pero en general se sitúa en el 20-30% de sobrepeso y el 8-10% de obesidad. Tomando los datos de la última encuesta de salud de la *Fundación Española del Corazón*, el sobrepeso/obesidad, junto con el sedentarismo, la baja adherencia a la dieta mediterránea y la falta de sueño, suponen los factores de riesgo cardiovascular (CV) más frecuentes en la población infantil, presentes hasta en el 40% de los niños españoles. Tan solo el 20% de los adolescentes obesos abandonan esta condición al pasar a la edad adulta, mientras que los que mantengan dicha condición tendrán una probabilidad de mortalidad por enfermedades CV a lo largo de los siguientes 40 años entre 2 y 3 veces superior a otros adolescentes sin obesidad.

A pesar de las medidas que se han llevado a cabo para disminuir la prevalencia, la obesidad infantil no ha dejado de aumentar, lo que en parte se debe a que el niño obeso es un paciente que suele presentar un entorno familiar y social desfavorecido que dificulta hacer cambios en la alimentación o establecer rutinas de ejercicio físico. La obesidad tiene una fuerte correlación con el nivel socioeconómico, siendo en algunas series hasta 10 veces superior en zonas con ingresos económicos bajos o medio-bajos.

Fisiopatología de la aterosclerosis

En la fisiopatología de la aterosclerosis intervienen varios mecanismos fisiológicos dependiendo de la exposición que la provoque. Las patologías que con mayor frecuencia generan un estado aterosclerótico tienen en común la insulinoresistencia, la inflamación y el estrés oxidativo. Así, la activación del sistema inmunitario en un estado pro-inflamatorio requiere niveles de glucosa en sangre elevados, mientras que en un estado de insulinoresistencia el exceso de glucosa circulante en sangre genera la secreción de sustancias proinflamatorias.

La dislipemia aterogénica que habitualmente marca el proceso inflamatorio se caracteriza por la siguiente triada: cifras disminuidas de lipoproteínas de alta densidad (HDL) y cifras aumentadas de triglicéridos y partículas pequeñas de lipoproteínas de baja densidad (LDL). En un estado de hipertrigliceridemia, tanto debido a un exceso de ingesta como

a una disfunción de la actividad de la lipoprotein lipasa secundaria a un proceso inflamatorio, las partículas de HDL y LDL disminuyen su tamaño y varían en su composición, aumentando la cantidad de triglicéridos en su interior a expensas de una reducción del colesterol. Esto influye negativamente en las HDL, las cuales pierden parte de su función reguladora de los niveles de colesterol en tejidos. Pero el dato más crítico de la dislipemia aterogénica es el aumento del número de partículas LDL de pequeño tamaño. Estas partículas permanecen más tiempo en la circulación sanguínea, con el consecuente riesgo de oxidación, y tienen la capacidad de penetrar con más facilidad en el endotelio vascular, constituyendo uno de los substratos de la placa de ateroma. La evidencia científica ha demostrado que los pacientes con mayor cantidad de partículas LDL presentan un mayor número de eventos CV. El nivel de partículas de LDL circulantes puede ser estimado de forma indirecta determinando la concentración de apolipoproteína B, puesto que cada partícula de LDL, VLDL e IDL tiene una apolipoproteína B, por lo que niveles elevados de apolipoproteína B se corresponden con mayor número de partículas lipoproteicas pro-aterogénicas. La historia natural de la aterosclerosis se inicia en la infancia, aunque raramente genera sintomatología hasta la edad adulta. Su localización más habitual es la pared posterior de grandes arterias antes de una bifurcación.

Criterios diagnósticos y clasificaciones

El índice de masa corporal (IMC), cociente entre el peso y la talla al cuadrado (kg/m^2), es la herramienta más empleada para definir sobrepeso (p85- p95 para edad y sexo) y obesidad (\geq p95 para edad y sexo) en pediatría y a su vez es el parámetro antropométrico mejor relacionado con los cambios cardiovasculares. Los puntos de corte para un paciente ≥ 16 años son $25 \text{ kg}/\text{m}^2$ para el sobrepeso y $30 \text{ kg}/\text{m}^2$ para la obesidad.

Adicionalmente, en la consulta de cardiología y para pacientes entre 8 y 18 años puede resultar también útil determinar el índice de masa triponderal (IT), que es el resultado del cociente entre el peso y la talla al cubo (kg/m^3). Este índice constituye un mejor indicador de adiposidad que el IMC, tiene un punto de corte para definir riesgo metabólico y su análisis no requiere la utilización de tablas. Así, para la población española se define sobrepeso cuando $\text{IT} \geq 13,9 \text{ kg}/\text{m}^3$, obesidad con $\text{IT} \geq 15,4 \text{ kg}/\text{m}^3$ y riesgo metabólico (fenotipo metabólico en riesgo) si $\text{IT} \geq 18,7 \text{ kg}/\text{m}^3$.

Clasificaciones

Estratificar a los pacientes según el grado de obesidad permite definir cuáles precisarán evaluación cardiovascular. El grado de obesidad puede definirse según diferentes criterios:

- Desviación estándar sobre IMC (IMC-DE) para edad y sexo: obesidad clase I (moderada) si 2,0-2,9 IMC-DE, clase II (severa) en 3,0-3,9 IMC-DE y clase III (mórbida) cuando ≥ 4 IMC-DE.
- Porcentaje sobre el p95 del IMC para edad y sexo: obesidad clase I si $<120\%$, clase II en 120-140% y clase III cuando $\geq 140\%$.
- En adolescentes ≥ 16 años se puede utilizar el criterio de adultos: obesidad moderada si IMC 30-35 kg/m², severa cuando IMC 35-40 kg/m² y mórbida si IMC ≥ 40 kg/m².

Adicionalmente, el paciente obeso también puede ser clasificado según su fenotipo metabólico. Así, se define a un paciente pediátrico obeso como metabólicamente sano si cumple todos los siguientes criterios: glucemia basal <100 mg/dL, cifras de PA $<p90$ para edad/sexo/talla, HDL >40 mg/dL y triglicéridos ≤ 150 mg/dL. Esta condición de obesidad sin afectación metabólica se asocia a una mayor concentración de grasa subcutánea y menor infiltración visceral o esteatosis muscular esquelética, y supone un riesgo menor de padecer eventos CV futuros.

Las patologías pediátricas pueden clasificarse según la estratificación del riesgo CV en:

- *Riesgo alto*: Hipercolesterolemia familiar en homocigosis, diabetes mellitus tipo 1 y 2, enfermedad de Kawasaki con aneurismas coronarios persistentes, vasculopatía por trasplante de órgano sólido, último estadio de enfermedad renal, cáncer infantil cuando ha recibido células madre.

- *Riesgo moderado*: Hipercolesterolemia familiar en heterocigosis, obesidad de grado severo, HTA, coartación aórtica, estenosis aórtica, ERC, cáncer infantil post-radiación torácica.

- *En riesgo*: Obesidad, insulinoresistencia con comorbilidades, hipertensión de bata blanca, miocardiopatías, hipertensión pulmonar, cirugía de translocación coronaria, enfermedad de Kawasaki con antecedente de aneurismas coronarios, enfermedades inflamatorias crónicas (artritis idiopática juvenil, LES, enfermedad inflamatoria intestinal, VIH), cáncer infantil.

Teniendo en cuenta los anteriores criterios diagnósticos y de estratificación de riesgo, los siguientes pacientes obesos deben ser evaluados en la consulta de cardiología pediátrica: pacientes con grado de obesidad tipo II (severa) o superior, aquellos que asocien una comorbilidad

(insulinorresistencia, HTA, dislipemia, esteatosis hepática, apnea obstructiva del sueño), o los pacientes que presenten una de las patologías arriba descritas que suponen una situación de riesgo CV. Lo recomendable es evaluar estos pacientes en unidades multidisciplinares (cardiología, endocrinología, nutrición, gastroenterología y fisiología deportiva) para su estudio desde sus múltiples vertientes.

Afectación cardíaca y vascular

La afectación cardíaca de los pacientes obesos o con factores de riesgo CV dependerá de la intensidad y el tiempo de evolución. Así, en pediatría no es esperable encontrar cambios cardíacos en pacientes con sobrepeso u obesidad leve o que presenten tan solo un factor de riesgo CV. Por el contrario, en los pacientes con obesidad severa o moderada con comorbilidades asociadas es frecuente encontrar cambios en la estructura y función cardíacas, principalmente debido al aumento de la precarga –secundaria al mayor volumen circulante– y al incremento de la poscarga – a causa de una mayor rigidez arterial por la inflamación subyacente de bajo grado–.

El primer cambio que suele observarse es un remodelamiento del ventrículo izquierdo, con tendencia a la dilatación e hipertrofia, seguido de una disfunción sistólica y diastólica.

La disfunción sistólica raramente suele diagnosticarse con ecocardiografía convencional ya que la fracción de eyección no se ve afectada hasta estadios más evolucionados. El *Strain Longitudinal Global* mediante técnica de *Speckle Tracking* es el mejor método para diagnosticar disfunción sistólica en pacientes obesos y varios estudios realizados en adolescentes han reportado su correlación con el IMC. Por otro lado, la disfunción diastólica es más frecuente diagnosticarla en pacientes con signos de remodelación ventricular, se ha visto correlacionada con el IMC y la insulinorresistencia, y su presencia está asociada a un riesgo hasta 3 veces superior de presentar eventos CV en la edad adulta temprana. No existe un único criterio para su diagnóstico, pero algunos estudios han reportado el aumento de riesgo en pacientes con una ratio E/A mitral inferior a 1,3 e hipertrofia, tiempo de relajación isovolumétrica >90 ms y/o aumento del volumen auricular. Otros estudios han reportado la utilidad del *Tissue Doppler* septal en pacientes pediátricos con obesidad. Para valorar la afectación vascular el método de imagen más accesible es la ecografía *Doppler* vascular.

La aorta abdominal es el territorio que mejor se correlaciona con la presencia de aterosclerosis en las arterias coronarias. A excepción de los pacientes con hipercolesterolemia familiar en homocigosis, en la infancia es infrecuente encontrar placas de aterosclerosis. Los hallazgos más

frecuentes son el aumento del grosor de la capa íntima-media arterial especialmente en la pared posterior, y la disminución de la distensibilidad arterial.

El síndrome de apnea obstructiva del sueño (SAOS) es una patología frecuentemente ligada a la obesidad. Debe sospecharse ante un paciente con clínica de ronquidos nocturnos o siestas diurnas frecuentes. Estos pacientes tienen un riesgo más elevado de presentar trastorno por déficit de atención, HTA e hipertensión pulmonar. A nivel cardiovascular, como consecuencia del aumento de la presión intratorácica se genera un aumento de la poscarga y un riesgo aumentado de arritmias secundarias a la remodelación del ventrículo y aurícula izquierdas. El SAOS favorece la disfunción endotelial y la insulinoresistencia a través de la inflamación sistémica, la activación del simpático y el estrés oxidativo.

Manejo de los factores de riesgo cardiovascular en pediatría

Las guías de riesgo CV para niños y adolescentes distinguen dos grupos de riesgo a la hora de decidir cuándo realizar un screening de salud CV con IMC, PA y perfil lipídico:

- Pacientes con factores de riesgo CV o patologías de alto riesgo CV o antecedentes familiares en padres/abuelos/tíos de dislipemia o enfermedades CV (varones <55 años y mujeres <65 años): Primer screening analítico a 1-4 años y segundo a 5-9 años.
- Población general que no cumple las anteriores características: Primer screening analítico a 9-11 años y segundo a 17-21 años.
- Los niveles deseables en el perfil lipídico son: colesterol total <170 mg/dL, HDL >45 mg/dL, LDL <110 mg/dL (si alto riesgo CV <100 mg/dL), triglicéridos <90 mg/dL y apolipoproteína B <90 mg/dL. Mientras que en el resto de los factores de riesgo CV son: glucemia basal <100 mg/dL, hemoglobina glicosilada <7%, PA <p90 para sexo/edad/talla e IMC <p85 para sexo/edad.

Recomendaciones generales para reducir el riesgo CV:

- Evitar el tabaquismo.
- Nutrición: Bebidas no azucaradas (agua y leche desnatada), 25-30% calorías de grasa en total (<8-10% de grasas saturadas y ≥20% de grasas monoinsaturadas o poliinsaturadas), evitar grasas trans, cantidad total de colesterol <300 mg/día y aumentar alimentos ricos en fibra (frutas, vegetales y granos enteros).
- Ejercicio físico: 60 minutos/día de actividades de intensidad moderada vigorosa y 3 veces/semana de actividades de intensidad vigorosa. Al

menos se requiere un periodo de 12 semanas para objetivar cambios en el peso o la condición física.

- Descanso: Dormir 9-11 horas/día para niños ≥ 5 años y ≥ 8 horas/día para adolescentes.

Tras aplicar los cambios en el estilo de vida, el seguimiento de estos pacientes se debe realizar cada 6 meses, o cada 3 meses en el supuesto de pacientes en riesgo moderado.

FACTORES DE RIESGO CARDIOVASCULAR EN EL PACIENTE PEDIÁTRICO CON CARDIOPATÍA

Los pacientes con cardiopatías congénitas presentan vulnerabilidades en la estructura cardíaca y vascular que les hacen más susceptibles de desarrollar aterosclerosis y/o presentar eventos CV. Varios estudios sugieren que el riesgo medio es cercano al 40%, sin embargo, el riesgo de eventos prematuros aumenta en ciertas cardiopatías congénitas: defectos septales reparados con shunt residual, coartación de aorta o aorta bicúspide, tetralogía de Fallot, cardiopatías con anomalías coronarias (transposición de grandes arterias, origen anómalo de coronarias) o la cirugía de Fontan.

Las cardiopatías obstructivas del ventrículo izquierdo, como la coartación de aorta, se asocian a eventos CV prematuros secundarios a la HTA que generan, incluso después de haber sido reparadas. El riesgo es mayor cuando la HTA es persistente, la reparación se ha producido tardíamente o hay una dilatación de la aorta proximal. Los pacientes con aorta bicúspide también presentan un riesgo aumentado si asocian estenosis valvular, incluso siendo leve, que provoque una hipertrofia ventricular.

La enfermedad de Kawasaki es una de las cardiopatías adquiridas pediátricas con mayor riesgo de presentar eventos CV. Sin embargo, el riesgo aumentado solo existe en aquellos pacientes con aneurismas coronarios persistentes o antecedentes de haberlos presentado. En tal caso, se debe solicitar un perfil lipídico y controles de PA desde los 2 años.

Por último, puesto que los pacientes con cardiopatías congénitas presentan un riesgo aumentado de eventos CV, se recomienda que los niveles deseables del perfil lipídico sean más bajos que en la población general: LDL < 100 mg/dL y triglicéridos < 90 mg/dL. De la misma manera, es especialmente importante promover hábitos de vida saludable con práctica regular de ejercicio físico aeróbico en la medida que la cardiopatía de base lo permita, una dieta saludable y evitar el tabaquismo.

BIBLIOGRAFÍA

- Lurbe E, Agabiti-Rosei E, Cruickshank JK, Dominiczak A, Erdine S, Hirth A, et al. 2016 European Society of Hypertension guidelines for the management of high blood pressure in children and adolescents. *J Hypertens*. 2016 Oct;34(10):1887-920.

- Flynn JT, Kaelber DC, Baker-Smith CM, Blowey D, Carroll AE, Daniels SR et al. SUBCOMMITTEE ON SCREENING AND MANAGEMENT OF HIGH BLOOD PRESSURE IN CHILDREN. Clinical Practice Guideline for Screening and Management of High Blood Pressure in Children and Adolescents. *Pediatrics*. 2017 Sep;140(3): e20171904.

- De Ferranti SD, Steinberger J, Ameduri R, Baker A, Gooding H, Kelly AS, et al. Cardiovascular Risk Reduction in High-Risk Pediatric Patients: A Scientific Statement From the American Heart Association. *Circulation*. 2019 Mar 26;139(13):e603-e634.

- Expert Panel on Integrated Guidelines for Cardiovascular Health and Risk Reduction in Children and Adolescents; National Heart, Lung, and Blood Institute. Expert panel on integrated guidelines for cardiovascular health and risk reduction in children and adolescents: summary report. *Pediatrics*. 2011 Dec;128 Suppl 5(Suppl 5):S213-56.

- Kelly AS, Barlow SE, Rao G, Inge TH, Hayman LL, Steinberger J, et al. American Heart Association Atherosclerosis, Hypertension, and Obesity in the Young Committee of the Council on Cardiovascular Disease in the Young, Council on Nutrition, Physical Activity and Metabolism, and Council on Clinical Cardiology. Severe obesity in children and adolescents: identification, associated health risks, and treatment approaches: a scientific statement from the American Heart Association. *Circulation*. 2013 Oct 8;128(15):1689-712.

MIOCARDITIS, PERICARDITIS Y DERRAME PERICÁRDICO

Ferran Gran Ipiña, Roger Esmel Vilomara

La patología pericárdica y miocárdica en la población pediátrica se puede presentar de forma aislada o como parte de patología sistémica. Aunque pueden compartir etiología e incluso tener una sintomatología parecida, su pronóstico y tratamiento difieren significativamente.

1. MIOCARDITIS

1.1. Introducción

La miocarditis aguda es una enfermedad inflamatoria del miocardio que puede ser secundaria a diferentes etiologías (tabla 1), siendo la más frecuente secundaria a infecciones víricas. En las primeras series publicadas, el agente etiológico más frecuente era el enterovirus (Coxsackie B3), pero en las series más recientes, el virus más prevalente es el Parvovirus B19 (PVB19).

La incidencia es difícil de estimar ya que muchos casos son asintomáticos o poco sintomáticos, pero se cree que afecta al 0.05% de la población pediátrica, siendo más frecuente en varones que en mujeres.

Desde el punto de vista clínico, aunque puede cursar de forma poco sintomática, la forma clásica de presentación es un cuadro de insuficiencia cardíaca. Es frecuente el antecedente de un cuadro viral los días o semanas previos. Otras formas de presentación son el dolor precordial, las arritmias, muerte súbita o el shock cardiogénico en las formas fulminantes. El dolor precordial intenso es frecuente en los pacientes adolescentes y adultos jóvenes. La forma fulminante es más frecuente en el contexto de cuadros respiratorios como la gripe. En estos casos la mortalidad es muy elevada y puede ser necesario el uso de asistencia circulatoria.

Pericarditis y miocarditis infecciosas:	Causas no infecciosas:
Viral: Enterovirus (coxsackie, echovirus), adenovirus, parvovirus B19, influenza, citomegalovirus, virus Epstein-Barr, herpes virus 6, HIV, varicela virus, sarampión, rubéola, virus hepatitis.	Autoinmune: Lupus eritematoso sistémico, dermatomiositis, artritis idiopática juvenil sistémica, enfermedad de Kawasaki, enfermedad de Behçet, vasculitis asociadas a ANCA, sarcoidosis, enfermedad inflamatoria intestinal, fiebre mediterránea familiar.
Tuberculosa	Neoplásica (pericarditis): Sarcomas, linfomas, mesotelioma.
Bacteriana: Estafilococo, neumococo, Haemophilus, meningococo, estreptococo, Legionella, Coxiella burnetti, Borrelia burgdorferi (enfermedad de Lyme), listeria, leptospira, difteria.	Metabólica (pericarditis): Uremia, mixedema, anorexia nerviosa.
Fúngica: (sobretudo inmunodeprimidos) Aspergillus, histoplasma, cándida.	Traumática (pericarditis): Radiación, traumatismo directo, síndrome postpericardiotomía.
Protozoarias: Toxoplasma, enfermedad de Chagas.	Hipersensibilidad a fármacos: Tetraciclinas, sulfonamidas, penicilinas, isoniazida, infliximab.

TABLA 1. ETIOLOGÍA DE LAS MIOCARDITIS Y PERICARDITIS.

1.2. Etiología y mecanismos etiopatogénicos

A través de la vía respiratoria o digestiva, el virus llega al sistema circulatorio, desde donde alcanza el corazón. Enterovirus y el adenovirus entran en el miocito a través de receptores específicos (CAR, Coxackie Adenoviral Receptor). Dichos receptores son más abundantes en el periodo neonatal y su expresión disminuye con la edad. Este hecho explicaría, en parte, que la miocarditis aguda por enterovirus sea más frecuente en niños, y especialmente en los lactantes. El PVB19 y el HHV 6, infectan las células endoteliales y no al miocito. La entrada en la célula se produce a través de su unión a una estructura de superficie conocida como antígeno p.

Las células infectadas producirán sustancias (interferón, interleuquinas) que activarán la respuesta inmune, protagonizada inicialmente por la inmunidad innata y posteriormente por la adquirida. El mecanismo de lesión tisular es doble: tanto el virus (puede provocar apoptosis) como la propia respuesta inflamatoria pueden producir destrucción tisular.

Tras todo ello, habitualmente, la respuesta inmunológica se atenúa y el virus desaparece. El corazón puede recuperarse íntegramente o presentar secuelas por el proceso de cicatrización (miocardiopatía dilatada). Por otro lado, también es posible una persistencia de la respuesta inflamatoria (miocardiopatía inflamatoria) o la no eliminación del virus (miocardiopatía vírica).

1.3. Diagnóstico

El diagnóstico de certeza se establece mediante la biopsia endomiocárdica (BEM) con la presencia de inflamación (presencia de ≥ 14 células mononucleares con ≥ 7 linfocitos CD3 por mm^2) y necrosis no secundaria a isquemia. En caso de inflamación sin necrosis, se habla de miocarditis borderline. En la BEM es importante obtener muestras para realizar PCR víricas.

En la práctica clínica, la BEM, al tratarse de una técnica invasiva no exenta de riesgo, se realiza en ocasiones muy seleccionadas. Habitualmente, el diagnóstico de sospecha se establece mediante la clínica y las pruebas complementarias no invasivas:

- *Electrocardiograma*: aunque está alterado en la mayoría de los pacientes, no existe ningún hallazgo específico y un electrocardiograma normal no descarta la enfermedad. Los hallazgos más frecuentes son voltajes disminuidos y alteraciones de la repolarización (segmento ST y onda T). En pacientes adultos, la presencia de arritmias ventriculares, un

segmento QRS ancho o el bloqueo auriculoventricular han sido relacionados con una peor evolución.

- *Ecocardiograma*: los hallazgos son variables y poco específicos. Se puede observar disfunción ventricular, global o segmentaria, disminución o incremento del grosor de las paredes y dilatación de las cavidades. De forma característica, en la presentación fulminante se observan unas cavidades de tamaño normal, disfunción ventricular severa e incremento del grosor de las paredes por edema. El grado de disfunción ventricular izquierda, así como la presencia de disfunción del ventrículo derecho, se correlacionan con el pronóstico.

- *Marcadores de lesión miocárdica*: aunque no se trata de marcadores específicos, una elevación importante de las troponinas en ausencia de patología isquémica, apoya el diagnóstico.

- *Estudios microbiológicos*: la PCR viral en sangre y, sobre todo, en miocardio (cuando se realiza la BEM), permiten establecer el diagnóstico etiológico. Las serologías, por el contrario, no han demostrado tener gran utilidad.

- *Resonancia magnética cardiovascular*: se trata de una prueba no invasiva cuya utilidad ha sido descrita en varios estudios con pacientes adultos. El diagnóstico se basa en la detección de alteraciones como la hiperemia (aumento de intensidad en secuencias potenciadas en T1 tras la administración de gadolinio en fase precoz), edema (aumento de intensidad de la señal del músculo cardíaco en T2) y necrosis o fibrosis (captación tardía de gadolinio subepicárdica o transmural en T1). La presencia de 2/3 criterios permite establecer el diagnóstico. En pacientes adultos está descrita una precisión diagnóstica de estos criterios del 79%, una sensibilidad del 81% y una especificidad del 71%. Actualmente, técnicas como el T1 y T2 mapping, permiten incrementar la sensibilidad de la resonancia magnética.

1.4. Tratamiento

El único tratamiento que ha demostrado mejorar el pronóstico, son las medidas de soporte. En pacientes con disfunción ventricular severa, sobre todo en casos de miocarditis fulminante, puede ser necesario la utilización de asistencia circulatoria, habitualmente ECMO (extracorporeal membrane oxygenation). En cuanto a los pacientes con estabilidad clínica, se recomienda el tratamiento de insuficiencia cardíaca con los mismos fármacos que para otras etiologías.

En cuanto al tratamiento específico, en la fase aguda no existen estudios randomizados que apoyen ningún tratamiento. Son numerosas

las publicaciones que describen experiencias positivas con el uso de fármacos antivirales, tratamiento inmunosupresor o inmunomodulador. El uso de interferón- β podría ser de utilidad en algunos casos (enterovirus, adenovirus y PVB19). Al tratarse de una enfermedad con un elevado potencial de recuperación espontánea, no puede descartarse que dicha mejoría sea atribuible a la evolución normal de la propia enfermedad. En pacientes con disfunción ventricular crónica, inflamación en la biopsia y PCR vírica negativa, algunos estudios han demostrado mejoría con el uso de tratamiento inmunosupresor.

1.5. Pronóstico y complicaciones

Tras un episodio de miocarditis aguda, la mayor parte de los pacientes presentan una recuperación completa (60-80% de los casos). El resto puede desarrollar una miocardiopatía dilatada, fallecer o presentar una disfunción ventricular severa y precisar trasplante cardíaco. Entre los factores que han sido asociados a un peor pronóstico destacan el grado de disfunción del ventrículo izquierdo, la disfunción ventricular derecha, la presencia de trastornos de la conducción (QRS ancho), las taquicardias ventriculares o la captación tardía de gadolinio en la resonancia magnética. En las formas de presentación fulminante, la mortalidad es muy elevada en las primeras horas, pero si se estabiliza al paciente, es frecuente la recuperación íntegra de la función cardíaca.

2. PERICARDITIS Y DERRAME PERICÁRDICO

2.1. Introducción

El pericardio se compone de 2 capas (visceral serosa y parietal fibrosa) y encierra la cavidad pericárdica que contiene 10-50 ml de líquido pericárdico. El pericardio fija el corazón al mediastino, sirve de barrera estructural contra infecciones y proporciona lubricación al corazón.

La pericarditis aguda se caracteriza por la inflamación del pericardio con o sin derrame asociado y constituye una de las principales causas de dolor torácico en urgencias, con predominancia entre los adolescentes de sexo masculino.

Las pericarditis se pueden clasificar en:

- a) Pericarditis aguda:** menos de 4 semanas.
- b) Pericarditis incesante:** > 4-6 semanas pero < 3 meses sin remisión.
- c) Pericarditis recurrente:** recurrencia después de un primer episodio, con un intervalo libre de síntomas mayor a 4-6 semanas.
- d) Pericarditis crónica:** dura > 3 meses.

2.2 Etiología

La etiología (tabla 1), superponible a la de la miocarditis, varía según la situación geográfica y se divide en infecciosa y no infecciosa. A nivel mundial, la etiología más frecuente de pericarditis es la tuberculosis, representando el 70% de los casos en países endémicos. En Europa, la causa más frecuente es la infección viral. Muchas pericarditis son catalogadas como idiopáticas al no tener confirmación microbiológica, pero muchas de ellas se podrían considerar de origen viral.

Aunque las pericarditis virales o idiopáticas no suelen implicar riesgo vital, la pericarditis bacteriana puede ser grave y comprometer la vida del paciente.

2.3. Presentación clínica

En la pericarditis aguda, es común el antecedente de un cuadro viral reciente. El síntoma típico es el dolor torácico de aparición aguda en la región retroesternal o precordial izquierda, que se alivia al sentarse y exacerba en decúbito supino, al toser o inspirar. También puede existir dolor pleurítico por afectación de la pleura. Puede asociarse a fiebre, especialmente en casos de pericarditis bacteriana.

El examen físico puede presentar roce pericárdico, que típicamente se ausculta en el borde esternal izquierdo y con el paciente sentado e inclinado hacia delante. Es característico y patognomónico, aunque su ausencia no excluye el diagnóstico (sólo presente en un 30% de casos). En los casos que desarrollan un gran derrame pericárdico, los ruidos cardíacos pueden amortiguarse y el roce desaparecer.

Cuadros clínicos más severos en forma de shock cardiogénico o insuficiencia cardíaca nos orientarán a miocarditis o derrame pericárdico que esté evolucionando a taponamiento.

2.4. Diagnóstico

En nuestro medio, no es necesario realizar un estudio etiológico ante un primer episodio en ausencia de factores de mal pronóstico o características que sugieran una etiología concreta, pues la mayoría (80%) son idiopáticas o virales y se tratan empíricamente. El diagnóstico clínico requiere 2 o más de los siguientes criterios:

- Dolor torácico pericárdico
- Roce pericárdico
- Alteración electrocardiográfica
- Derrame pericárdico nuevo o empeoramiento de uno conocido.
- Otros criterios que apoyarían el diagnóstico son la elevación de marcadores inflamatorios o la evidencia de inflamación en TAC o resonancia magnética.

2.4.1. Exploraciones complementarias:

- **Analítica sanguínea:** Los marcadores de inflamación (leucocitos, proteína C reactiva, volumen de sedimentación glomerular (VSG)) se encuentran habitualmente elevados. Los marcadores de daño miocárdico (CK, troponinas) se verán elevados en caso que haya una afectación miocárdica asociada. En las no infecciosas nos puede orientar el diagnóstico causal.

- **Electrocardiograma:** Sus alteraciones no siempre son específicas de pericarditis. Se suelen definir cambios secuenciales:

a) Fase 1: Elevación difusa del segmento ST en precordiales, sin inversión de la onda T y con depresión del intervalo PR. Los cambios del segmento ST deben diferenciarse de la repolarización precoz benigna y del infarto de miocardio, que es raro en los niños.

b) Fase 2: Aplanamiento segmento ST y onda T.

c) Fase 3: Inversión onda T de forma difusa (puede durar semanas o meses).

d) Fase 4: Normalización de la repolarización.

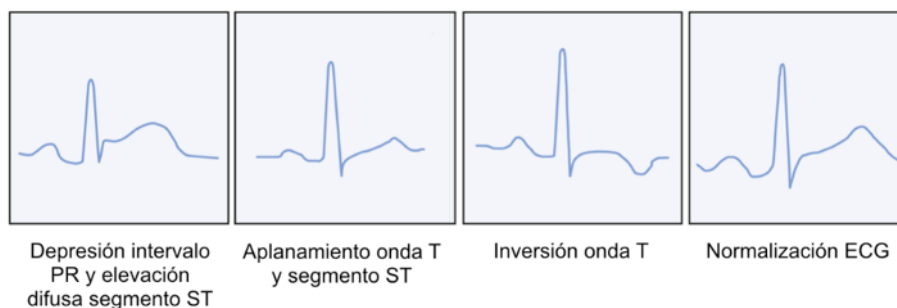


FIGURA 1: CAMBIOS SECUENCIALES EN ECG EN PERICARDITIS AGUDA.

- **Radiografía de tórax:** Si existe derrame pericárdico podemos objetivar cardiomegalia. También puede proporcionar una idea de la causa subyacente.

- **Ecocardiograma:** Permite determinar la presencia o no de derrame pericárdico y distinguir pericarditis de miocarditis, en la que suele haber disfunción cardíaca.

- **Tomografía computarizada y resonancia magnética:** Se reservan para las formas recurrentes, crónicas o la constrictiva.

2.5. Tratamiento

El objetivo del tratamiento es controlar la inflamación y disminuir el dolor. Se puede realizar de forma ambulatoria.

El ejercicio debe evitarse durante la fase activa. Para reiniciarlo, se debe constatar la resolución completa, incluyendo la desaparición del derrame pericárdico y la normalización de los reactantes de fase aguda y electrocardiograma. Si existe miopericarditis se suele recomendar la abstinencia del ejercicio de intensidad moderada a alta de 3 a 6 meses.

Los **antiinflamatorios no esteroideos (AINE)** son la base del tratamiento. No existe un AINE claramente más efectivo que el resto, pero se considera el ibuprofeno como primera elección por sus escasos efectos secundarios. La AAS no se recomienda en niños debido al riesgo de síndrome de Reye y hepatotoxicidad. Se deben mantener un mínimo de 2 semanas y hasta la resolución de los síntomas y reactantes de fase aguda. Se aconseja realizar descenso progresivo de la dosis en 2-4 semanas para evitar rebotes.

Actualmente no existe suficiente evidencia para recomendar el uso sistemático de **colchicina** en niños. Sólo se recomienda en pericarditis recurrente y en algunos casos con alto riesgo de recurrencia o de complicaciones. En adultos, las guías recomiendan el uso inicial de AINE con colchicina para reducir el riesgo de recurrencia.

Por el contrario, el uso de **corticosteroides** se asocia a un mayor riesgo de recurrencias y sólo se recomiendan en casos refractarios a AINE y colchicina, contraindicación a AINE, o cuando formen parte del tratamiento de la patología sistémica de base.

Otros tratamientos:

- Anakinra (bloqueador IL-1) se ha utilizado con resultados prometedores en casos refractarios de pericarditis.
- Pericardiocentesis: derrame pericárdico con signos de taponamiento.
- Pericardiotomía quirúrgica: en casos particularmente refractarios.

2.6. Pronóstico y complicaciones

La mayoría de los casos de pericarditis idiopática o viral se resuelven sin secuelas. En población pediátrica se describen hasta un 10% de recurrencias y en raras ocasiones se desarrolla pericarditis constrictiva.

2.6.1. Pericarditis recurrente

Se considera un fenómeno inmuno-mediado relacionado con un tratamiento incompleto. Después de la primera recurrencia, hasta el (50%) de pacientes volverán a recurrir. La falta de respuesta a tratamientos de primera (ibuprofeno, colchicina) y segunda línea (corticoides), determina la refractariedad de la enfermedad.

2.6.2. Pericarditis constrictiva

Se desarrolla como complicación en < 1% de las pericarditis virales e idiopáticas (más frecuente tras pericarditis bacteriana, tuberculosa, postquirúrgica y postradiación) se produce al aparecer fibrosis y calcificación en el pericardio. Suele tener una presentación insidiosa con clínica de fallo derecho: edemas, ascitis, hepatomegalia. Su pronóstico es considerablemente peor y es probable que se requiera pericardiectomía.

2.6.3. Derrame pericárdico y taponamiento cardíaco

La inflamación pericárdica de cualquier causa se puede acompañar de un aumento del líquido pericárdico (exudado). Un mecanismo alternativo de producción de líquido sería la insuficiente reabsorción que comporta el aumento de presión venosa sistémica por insuficiencia cardíaca congestiva o hipertensión pulmonar (trasudado).

Según su duración se clasifica como agudo/subagudo o crónico (> 3 meses) y según la cantidad de líquido, determinada por ecocardiografía (medido siempre en diástole), en leve (<10mm), moderado (10-20 mm) o severo (>20mm). Aunque la mayoría son circunferenciales, en algunas ocasiones pueden estar encapsulados.

Aunque no es común, según el tamaño del derrame y la rapidez de instauración, puede aparecer taponamiento cardíaco cuando la presión intrapericárdica iguala la presión diastólica de las cavidades derechas, impidiendo su llenado y disminuyendo el gasto cardíaco. Un mayor riesgo de taponamiento existe en pericarditis de causa neoplásica, tuberculosa o por hipotiroidismo.

Para su diagnóstico es importante identificar signos precoces de deterioro hemodinámico como taquicardia o ruidos cardíacos apagados. Posteriormente se puede objetivar hipotensión, ingurgitación yugular y pulso paradójico (disminución de la tensión arterial sistólica > 10 mmHg con la inspiración por el aumento del retorno venoso al ventrículo derecho que impide el llenado izquierdo, disminuyendo así el volumen sistólico). Las siguientes exploraciones complementarias ayudan al diagnóstico inicial:

- *Electrocardiograma* (imagen 2): bajos voltajes de los QRS y taquicardia sinusal; en algunos casos puede observarse alternancia eléctrica (alternancia de voltajes bajos y altos en los QRS del electrocardiograma por fluctuación del corazón en el derrame).

- *Radiografía de tórax*: Cardiomegalia.

- *Ecocardiograma*: A parte de cuantificar el derrame, nos permite valorar su repercusión.

- *TAC y resonancia*: En casos seleccionados para su estudio etiológico.

- El taponamiento cardíaco es potencialmente mortal y requiere drenaje de forma urgente.

BIBLIOGRAFÍA:

- Ammirati E, Frigerio M, Adler ED; et al. Management of acute myocarditis and chronic inflammatory cardiomyopathy: an expert consensus document. *Circ Heart Fail.* 2020;13(11):e007405.

- Howard A, Hasan A, Brownlee J; et al. Pediatric myocarditis protocol: an algorithm for early identification and management with retrospective analysis for validation. *Pediatr Cardiol.* 2020;41(2):316–326.

- Caforio AL, Pankuweit S, Arbustini E; et al. European Society of Cardiology Working Group on Myocardial and Pericardial Diseases. Current state of knowledge on aetiology, diagnosis, management, and therapy of myocarditis: a position statement of the European Society of Cardiology working group on myocardial and pericardial diseases. *Eur Heart J.* 2013;34(33):2636–48.

- Adler Y, Charron P, Imazio M; et al. 2015 ESC Guidelines for the diagnosis and management of pericardial diseases: The Task Force for the Diagnosis and Management of Pericardial Diseases of the European Society of Cardiology (ESC) Endorsed by: The European Association for Cardio-Thoracic Surgery (EACTS). *Eur Heart J.* 2015;36(42):2921-2964.

- Chiabrando JG, Bonaventura A, Vecchié A; et al. Management of Acute and Recurrent Pericarditis: JACC State-of-the-Art Review. *J Am Coll Cardiol.* 2020;75(1):76-92.

ENFERMEDADES SISTÉMICAS Y SÍNDROMES ASOCIADOS A CARDIOPATÍA

Fernando Centeno Malfaz, Ana Gámez Belmonte

En este capítulo vamos a abordar patologías sistémicas que pueden conllevar afectación cardiológica, como la enfermedad de Kawasaki, vasculitis característica de la infancia y causa más frecuente de cardiopatía adquirida en niños en países desarrollados; o la fiebre reumática, que si bien es excepcional en nuestro medio, supone la causa más frecuente de cardiopatía en menores de 30 años en países en vías de desarrollo.

1. ENFERMEDAD DE KAWASAKI

1.1. Introducción

La enfermedad de Kawasaki (EK) es una vasculitis aguda autolimitada que afecta a vasos de pequeño y mediano calibre. Es la causa más común de enfermedad cardíaca adquirida en niños en países desarrollados.

Habitualmente el proceso inflamatorio se resuelve espontáneamente, pero hasta un 25% de los pacientes no tratados presentan aneurismas de las arterias coronarias. Esta cifra se reduce por debajo del 5% en los niños tratados con inmunoglobulina intravenosa (IGIV) a altas dosis.

La EK es más prevalente en países asiáticos, con una incidencia máxima en Japón entre 300 y 330 casos por 100.000 niños < 5 años. En España se desconoce la incidencia general pero se ha descrito una incidencia en Cataluña de 8/100.000 niños menores de 5 años durante el periodo 2004-2013, similar a países de nuestro entorno. El 85% de los casos sucede en menores de 5 años, con máxima incidencia entre los 18 y 24 meses de edad. La EK es menos frecuente en menores de 3 meses o por encima de los 5 años, siendo en ambos grupos mayor el riesgo de desarrollo de aneurismas coronarios.

La EK es más frecuente en varones, con una proporción de 1.5/1. Aunque no se conoce la tasa de letalidad en nuestro medio, la mayor mortalidad tiene lugar entre el día 15 y 45 desde el inicio de la fiebre.

1.2. Etiopatogenia

La hipótesis más probable es que la EK tenga un origen infeccioso, pero no se ha podido identificar un agente infeccioso único y nuevas actualizaciones proponen que puede deberse a un conjunto de agentes no filiados aún. Otras teorías hablarían de una exposición a fármacos

o a factores ambientales o de la respuesta a un superantígeno. En cualquier caso, parece que la enfermedad se desarrollaría en individuos genéticamente predispuestos, particularmente en asiáticos. Se han identificado varios *loci* implicados en la inflamación. Esto apoya el papel de la genética en el desarrollo de la enfermedad.

1.3. Diagnóstico

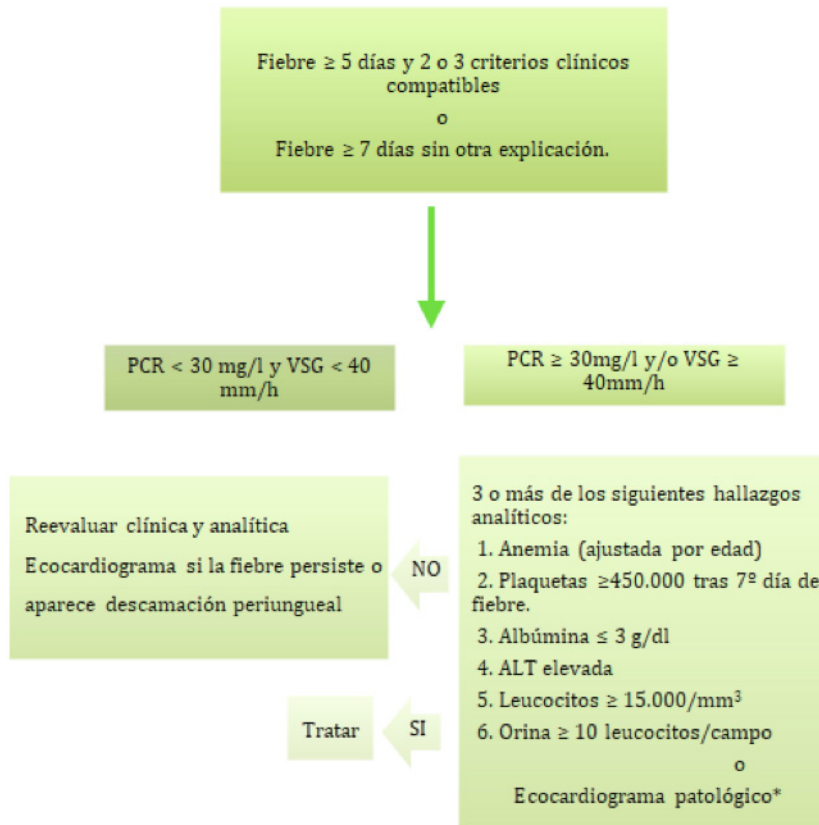
El diagnóstico de EK es clínico, y se basa en la presencia de fiebre elevada, de al menos 5 días de duración, y 4 de los 5 criterios clínicos principales. En presencia de 4 o más criterios clínicos principales, especialmente si hay eritema, edema o hinchazón de manos y pies, el diagnóstico se podrá hacer con 4 días de fiebre (en casos puntuales y por clínicos expertos incluso con 3 días de fiebre):

- Alteración de labios y/o mucosa oral: eritema, labios fisurados, engrosados o sangrantes, lengua aframbuesada, enantema.
- Inyección conjuntival bulbar, no supurativa, bilateral. Suele dejar libre el limbo corneal.
- Rash o exantema, habitualmente maculopapuloso, difuso, sin vesículas ni costras, con afectación perineal.
- Afectación de extremidades: eritema y edema de manos y pies, que dejan paso a descamación periungueal más tarde. En fases tardías pueden aparecer líneas de Beau en las uñas.
- Adenopatía laterocervical, superior a 1,5 cm, habitualmente unilateral.

El curso clínico evoluciona en tres fases: un periodo febril agudo con la clínica descrita previamente con una duración media de 10 días, un periodo subagudo que dura entre 2 y 4 semanas, en el que aparece la descamación periungueal, y una fase de convalecencia en el que se resuelven los síntomas.

Hablamos de EK de presentación incompleta en los casos en los cuales no se cumplen todos los criterios diagnósticos en un cuadro de fiebre prolongada sin otra causa probable (figura 1). En este sentido, hay que recordar que no todos los criterios tienen que estar presentes a la vez, y que la presencia de aneurismas coronarios confirma el diagnóstico de EK.

FIGURA 1. KAWASAKI INCOMPLETO



*Si cumple cualquiera de:

- -Z score de descendente anterior izquierda o arteria coronaria derecha ≥ 2.5 .
- -Identificación de aneurismas coronarios.
- ≥ 3 de otros datos sugestivos incluyendo disminución de la función del ventrículo izquierdo, insuficiencia mitral, derrame pericárdico, o Z score de la arteria coronaria descendente anterior o coronaria derecha de 2 a 2.5.

Las manifestaciones cardiacas son muy variables: desde alteraciones inespecíficas del electrocardiograma, hasta soplos cardiacos por insuficiencias valvulares, ritmo de galope, pericarditis, endocarditis, miocarditis y aneurismas coronarios. Hasta un 5% de los pacientes pueden debutar como shock cardiogénico, habitualmente con trombocitopenia y coagulopatía. En cuanto a las lesiones coronarias, en la fase aguda, puede detectarse arteritis coronaria. Los aneurismas coronarios son las lesiones más importantes de cara al pronóstico.

Además del cuadro clínico característico y las alteraciones cardíacas, la EK puede cursar con afectación en distintos órganos y sistemas:

- Pulmonar: Infiltrados peribronquiales e intersticiales en radiografía de tórax, nódulos pulmonares.
- Musculoesquelético: artritis, artralgias.
- Gastrointestinal: diarrea, vómitos, dolor abdominal, hepatitis, ictericia, hidrops vesicular, pancreatitis.
- Sistema nervioso: irritabilidad, meningitis aséptica, parálisis facial, sordera neurosensorial, hipertensión intracraneal.
- Genitourinario: uretritis, hidrocele.
- Otros: tos, afonía, flemón retrofaríngeo, uveítis anterior.

Alteraciones analíticas: Aunque no hay ningún hallazgo específico, apoyan el diagnóstico la elevación de marcadores de inflamación (PCR > 30 mg/dl, velocidad de sedimentación globular > 40 mm/h, leucocitosis > 15.000 con neutrofilia), anemia, hiponatremia e hipoalbuminemia, transaminasas elevadas y piuria estéril. En la segunda semana desde el inicio de la fiebre es común la trombocitosis > 450.000.

Ecocardiografía: Es la prueba de imagen de elección en la EK para la evaluación de las arterias coronarias, la función ventricular, la presencia de derrame pericárdico o las insuficiencias valvulares en la fase aguda de la enfermedad. Debe hacerse en el momento del diagnóstico, y puede ayudar a la hora de realizar el diagnóstico diferencial, y de tomar decisiones a la hora de administrar inmunoglobulinas.

1.4. Tratamiento

El tratamiento inicial consiste en la infusión única de gammaglobulina inespecífica intravenosa (IGIV) a 2 gr/Kg, lenta en 12 horas. Si el paciente presenta fallo cardíaco puede valorarse la administración de 400 mg/kg/día durante 4 días consecutivos. Se debe administrar tan pronto como sea posible en los primeros 10 días de enfermedad o incluso más tarde si se mantiene el cuadro febril, los marcadores de actividad inflamatoria están elevados, o hay aneurismas coronarios.

Se debe iniciar tratamiento conjunto con ácido-acetilsalicílico (AAS) a dosis moderadas (30-50 mg/Kg/día cada 6 horas vía oral) hasta que el paciente esté 48 horas afebril, momento en que se cambia el AAS a dosis antiagregante (3-5mg/kg/día vía oral en una dosis) manteniéndose esta dosis hasta 6- 8 semanas del inicio de la enfermedad y hasta normalización de plaquetas, reactantes de fase aguda y con ecocardiograma normal. Otra alternativa es la utilización de ibuprofeno a dosis de 30-40 mg/kg/día,

teniendo en cuenta que el ibuprofeno antagoniza el efecto antiagregante del AAS.

Los pacientes que cumplan alguno de los criterios siguientes se considerarán de **alto riesgo para desarrollar aneurismas coronarios**:

- Edad < 12 meses y >9 años.
- Hematocrito <35% o con disminución progresiva desde el diagnóstico.
- Plaquetas < 300.000/mm.
- Na <133 mmol/l.
- AST >100 UI/l.
- PCR > 200 mg/l.
- Albumina <35 g/l.
- Neutrófilos >80%.
- Administración de IGIV después del 10º día de fiebre.
- Prolongación de la fiebre mayor a 14 días o mala respuesta al tratamiento con inmunoglobulinas.
- Presencia de afectación coronaria al diagnóstico.
- EK recurrente.
- Shock o presencia de síndrome de activación macrofágica.

En estos pacientes de alto riesgo se utilizarán corticoides como tratamiento adyuvante de primera línea. Se pueden utilizar en forma de bolos o en pauta larga:

- Metilprednisolona a 30/mg/kg/día (máximo 1 g) por vía intravenosa durante 3 días. Posteriormente metilprednisolona, prednisolona o prednisona a 2 mg/kg/día en pauta descendente según evolución.
- Metilprednisolona a 2 mg/kg/día por vía intravenosa hasta que desaparezca la fiebre y disminuya la proteína C reactiva, con descenso progresivo posterior.

Cuando la fiebre no desaparece en 36 horas o reaparece antes de las 2 semanas, consideraremos la resistencia a la primera dosis de inmunoglobulina. En estos casos se plantean distintas pautas, aunque la mayoría de los expertos recomiendan una segunda dosis de IGIV, habitualmente asociada a alguna de las pautas de corticoides.

En estos casos de resistencia, especialmente en pacientes de riesgo, se plantea también la utilización de fármacos biológicos o inmunosupresores:

- Infliximab 6 mg/kg por vía endovenosa en una o dos dosis (separadas por una semana).
- Anakinra , un agonista del receptor de la interleukina 1, a dosis de 2-4 mg/kg/día subcutáneo durante 2-4 semanas.
- El tratamiento inmunosupresor con Ciclosporina 4-6 mg/kg/día durante 5-10 días parece disminuir la incidencia de alteraciones coronarias.

1.5. Seguimiento

En las revisiones cardiológicas realizaremos historia clínica, exploración física, electrocardiograma y ecocardiografía.

El riesgo cardiovascular en pacientes sin aneurismas es similar al de la población general, por lo que estos pacientes pueden ser dados de alta de la consulta de cardiología.

Cuando existen aneurismas, la resolución en los primeros 3 meses es del 15%, con regresión en la mayoría en los 2 años siguientes, dependiendo del grado de afectación. En cualquier caso, la zona aneurismática puede estenosarse de manera progresiva, por lo que estos pacientes precisan seguimiento cardiológico a largo plazo. Siempre hay que considerar en estos pacientes la prevención primaria de los factores de riesgo cardiovascular e insistir en los hábitos de vida cardiosaludables, y la posible utilización precoz de estatinas.

El tratamiento antiagregante con AAS se mantendrá al menos hasta la resolución de las ectasias o aneurismas. En los casos de aneurismas moderados se indicará doble antiagregación con AAS y clopidogrel (0,2-1,0 mg/kg/día), reservando la anticoagulación para los casos de aneurismas gigantes (Z score por encima de 10 o diámetro máximo superior a 8 mm).

2. FIEBRE REUMÁTICA

2.1. Introducción

La fiebre reumática aguda (FR) es una enfermedad inflamatoria secundaria a una infección por el *Streptococcus pyogenes* β- hemolítico del grupo A (SGA), que puede afectar al corazón, al cerebro, a las articulaciones, a los vasos sanguíneos y al tejido celular subcutáneo. El pronóstico a largo plazo viene condicionado sobre todo por la afectación cardíaca, en especial por la afectación valvular.

Aunque actualmente es extremadamente rara en países desarrollados, continúa siendo un problema de primer orden en países en vías de desarrollo, en los que supone la principal causa de cardiopatía entre los 5 y los 30 años de edad. De hecho, es la cardiopatía prevenible más frecuente en la infancia, y su incidencia está aumentando incluso en países en los que se consideraba prácticamente erradicada. La incidencia global de FR es muy variable según la región, siendo <0.5/100.000 en Europa Occidental y América del Norte. La prevalencia de cardiopatía reumática es de hasta 1-3% en algunos países en vías de desarrollo.

No hay diferencias entre sexos, aunque la corea y la carditis parecen ser más frecuentes en mujeres. Es más frecuente entre los 5 y 14 años, siendo excepcional por debajo de los 2 años de edad.

2.2 Etiología

La FR es una complicación de una faringoamigdalitis causada por el SGA. Probablemente se trata de una enfermedad autoinmune que desarrolla una respuesta exagerada en un paciente genéticamente predispuesto. La vía patogénica más probable es el desarrollo de anticuerpos frente a algunos epítomos del SGA similares molecularmente a algunos tejidos humanos, en los que se manifestaría la enfermedad.

2.3. Presentación clínica

Las principales manifestaciones clínicas forman parte de los criterios de Jones.

- *Artritis* (70%): es la manifestación más frecuente. Afecta fundamentalmente a grandes articulaciones, es migratoria, y a veces aditiva. Es característica la buena respuesta a AAS.

- *Carditis* (40-65%): con mayor afectación del endocardio valvular (sobre todo mitral y con menos frecuencia aórtica), aunque puede afectar al pericardio e incluso al miocardio. Los factores asociados con el desarrollo de la enfermedad cardíaca reumática (ERC) son la severidad de la carditis inicial, la magnitud de la respuesta inmunológica del sujeto, el número de episodios recurrentes de fiebre reumática, el éxito de las pautas profilácticas y algunos factores hemodinámicos locales, que podrían perpetuar la lesión valvular.

- *Corea de Sydenham* (10-30%): movimientos involuntarios, simétricos, arrítmicos y clónicos, que desaparecen durante el sueño. Suele aparecer de forma más tardía, hasta varios meses después de la faringoamigdalitis, con una resolución espontánea de los síntomas en unas semanas.

- *Eritema marginado* (2-10%): exantema macular no pruriginoso, con borde circinado, que se exacerba con el calor, habitualmente en tronco y raíz de miembros.

- *Nódulos subcutáneos* (1-5%): tumoraciones duras, pequeñas, no dolorosas en las zonas de extensión de las articulaciones, principalmente codos, rodillas, tobillos y nudillos.

- *Criterios menores*: artralgias, fiebre, aumento de reactantes de fase aguda (VSG o proteína C reactiva) e intervalo PR alargado en el ECG.

2.4. Diagnóstico

El diagnóstico se basa en los criterios modificados de Jones (American Heart Association 2015), en la que establece dos grupos distintos en función de la incidencia (bajo riesgo si la incidencia de FR es $\leq 2/100000$ niños en edad escolar o la prevalencia de ERC es $\leq 1/1000$ por año y cualquier edad):

Criterios mayores:

- Carditis: clínica o subclínica
- Artritis: poliartritis (en poblaciones de moderado y alto riesgo poliartritis, monoartritis o poliartralgia)
- Corea.
- Eritema marginado.
- Nódulos subcutáneos.

Criterios menores:

- Artralgia: poliartralgia (monoartralgia en poblaciones de riesgo moderado y alto).
- Fiebre $\geq 38,5^{\circ}\text{C}$ ($\geq 38^{\circ}\text{C}$ en moderado y alto riesgo).
- VSG ≥ 60 mm/h y/o PCR ≥ 3 mg/dl (VSG ≥ 30 mm/h en moderado y alto riesgo)
- Intervalo PR prolongado para la edad, en ausencia de carditis.

El diagnóstico de FR aguda se basa en la evidencia de SGA junto con 2 criterios mayores o 1 mayor y 2 menores (criterios de Jones modificados). Para evidenciar la infección por SGA utilizaríamos serología (ASLO, anti-DNAse B), cultivo o test de antígeno.

Para la FR recurrente serían necesarios 2 criterios mayores, o 1 criterio mayor y 2 menores, o 3 criterios menores.

En cuanto a la valoración cardiológica, la prueba de elección es la ecocardiografía. La AHA también ha establecido las recomendaciones de realización de la misma:

- Realizar ecocardiografía con doppler en todos los casos de FR aguda sospechada o confirmada.
- Considerar realizar ecocardiografía doppler seriada en cualquier paciente con diagnóstico o sospecha de FR, incluso sin haber documentado carditis al diagnóstico.
- Realizar ecocardiografía doppler para valorar presencia de carditis en ausencia de hallazgos auscultatorios, particularmente en poblaciones de moderado y alto riesgo.

- Los hallazgos de ecocardiografía no consistentes con carditis deben excluir el diagnóstico en pacientes con soplo en los que se había sospechado carditis.

El electrocardiograma nos permitirá valorar arritmias y bloqueos (el alargamiento del intervalo PR es un criterio menor en ausencia de carditis).

En los casos de artritis asociados a una infección reciente por SGA pero que no cumplen criterios modificados de Jones para el diagnóstico de FR, hablamos de artritis reactiva postestreptocócica, que suele iniciarse en los primeros días de enfermedad y conlleva menor probabilidad de enfermedad cardíaca.

2.5. Tratamiento

Erradicación del estreptococo:

- Penicilina benzatina IM (600.000 UI en ≤ 27 kg y 1.200.000 UI ≥ 27 kg) o penicilina V oral o amoxicilina.

- Alternativas: cefalosporinas de primera generación y macrólidos.

Tratamiento del proceso inflamatorio

- AAS a dosis 80-100 mg/kg/día en 4 dosis durante 4-8 semanas o ibuprofeno 5-10 mg/kg/dosis.

- Corticoides en casos de carditis severa (prednisona 2 mg/kg/d con un máximo de 80 mg/d en dosis única matutina).

En caso de diagnóstico de fiebre reumática hay que seguir la profilaxis secundaria con antibióticos a largo plazo para evitar nuevas recurrencia y empeoramiento de la enfermedad:

- Penicilina benzatina IM cada 4 semanas (cada 3 semanas si alto riesgo). Siguiendo el protocolo de la OMS, la duración sería de 5 años o hasta los 21 años (lo que llegue después) en los casos sin carditis, 10 años o al menos hasta los 21 años (lo que llegue después) si hay carditis curada o regurgitación mitral leve, 10 años o hasta los 35 años si valvulopatía moderada y se mantendría durante toda la vida en los casos de carditis severa o que hubieran precisado cirugía.

- Alternativas: penicilina V oral, sulfadiazina, macrólidos.

2.6. Pronóstico y complicaciones

La afectación cardíaca es la que marca el pronóstico a largo plazo, resolviéndose el resto de síntomas sin secuelas. Representa la mayor causa de morbimortalidad asociada a la enfermedad.

Está indicada la profilaxis de endocarditis bacteriana en pacientes con ECR.

II. SÍNDROMES ASOCIADOS A ENFERMEDADES CARDIACAS

Las malformaciones cardíacas son los defectos congénitos más frecuentes. En ocasiones no ocurren de forma aislada, sino que son causadas por anomalías cromosómicas o genéticas que asocian afectación de otros órganos y sistemas.

En los últimos años hemos asistido a un gran avance en el diagnóstico de las enfermedades de origen genético. El conocer esta asociación es fundamental para los pacientes pues la presencia o no de anomalías asociadas condiciona el pronóstico y en ocasiones, nuestra actitud terapéutica. Es igualmente importante para poder prestar un asesoramiento reproductivo a la familia.

Anomalías Genéticas más frecuentes asociadas a Cardiopatías		
Nombre síndrome / anomalía genética	% casos con cardiopatía	Tipo de cardiopatía
Aneuploidías (se detecta con cariotipo)		
Síndrome de Down (Trisomía 21)	45-50%	Defectos septales, defectos cojines endocárdicos, tetralogía de Fallot u otros
Sd. Edwards (Trisomía 18)	>90%	Defectos septales y valvulopatías
Sd. Patau (Trisomía 13)	80%	Defectos septales
Sd. Turner (Monosomía X)	25-35%	Coartación aórtica, v. aórtica bicúspide, anomalía retorno venoso pulmonar
Sd. Klinefelter (Trisomía XXY)	50%	Defectos septales y valvulopatías
Síndrome de microdelección/microduplicación (técnica FISH, MLPA, microarray)		
Sd. Di George (Delección 22q11)	75%	Anomalías conotruncales (Fallot, interrupción de arco aórtico, truncus), CIV y anillos vasculares
Sd. William-Beuren (Microdelección 7q11.23)	53-85%	Estenosis aórtica supravalvular y estenosis pulmonar
Enfermedad monogénicas (Secuenciación Sanger o técnica NGS (Next generation sequencing))		
Rasopatías Ej: Noonan, Costello... (Genes cadena RAS, como PTTN11...)	50-80%	Estenosis valvular pulmonar, Miocardiopatía hipertrófica Otros defectos
Sd. Alagille (Genes JAG1 y NOTCH2)	90%	Estenosis periférica arterias pulmonares, Fallot, Atresia pulm. con CIV
Sd. Marfan (Gen FBN1)	>80%	Dilatación aórtica y prolapso mitral
Sd. Holt-Oram (Gen TBX5)	75%	Defectos septales (CIA). Trastorno Conducción

BIBLIOGRAFÍA

- Antón López, J y Mosquera Angarita J. Fiebre reumática y artritis reactiva post-estreptocócica *Pediatr Integral* 2017; XXI (3): 196–206.

- Barrios Tascón A, Centeno Malfaz F, Rojo Sombrero H; et al. Consenso nacional sobre diagnóstico, tratamiento y seguimiento cardiológico de la enfermedad de Kawasaki. *An Pediatr (Barc)*. 2018;89(3):188.e1-188.e22.

- Gewitz MH, Baltimore RS, Tani LY, Sable CA, Shulman ST, Carapetis J, et al. Revision of the Jones criteria for the diagnosis of acute rheumatic fever in the era of Doppler echocardiography a scientific statement from the American Heart Association. *Circulation*. 2015; 131(20): 1806-18.

- McCrindle BW, Rowley AH, Newburger JW, Burns JC, Bolger AF, Gewitz M, et al. Diagnosis, treatment, and long-term management of Kawasaki disease: A scientific statement for health professionals from the American Heart Association. *Circulation*. 2017;135:927-99.

- Newburger JW, de Ferranti SD, Fulton DR. Cardiovascular sequelae of Kawasaki disease: Clinical features and evaluation. [Internet]. UpToDate; 2023.

CARDIOPATÍAS FAMILIARES EN PEDIATRÍA

Elena Montañes Delmás, Marta Murillo Hernández

CONCEPTOS GENERALES DE CARDIOPATÍAS FAMILIARES

Las cardiopatías familiares constituyen un grupo muy heterogéneo de enfermedades cardiovasculares (miocardiopatías, canalopatías, enfermedades aórticas y otros síndromes) que se caracterizan por tener un origen genético y, por tanto, por poder presentarse en varios miembros de una misma familia. Otra característica común es que pueden ser causa de muerte súbita (MS), incluso en la edad pediátrica.

Aunque es posible cualquier tipo de herencia (autosómica recesiva, ligada al X, mitocondrial...), la mayoría se hereda de forma autosómica dominante (HAD). Ante un nuevo diagnóstico, se debe estudiar de manera escalonada a los demás miembros de la familia, ya que existe la posibilidad de que también estén afectados. En su evaluación es necesario realizar un árbol genealógico con al menos 3 generaciones (figura 1), que no solo permite detectar en ocasiones a otros miembros afectados o posiblemente afectados, sino que también facilita el reconocimiento del patrón de herencia.

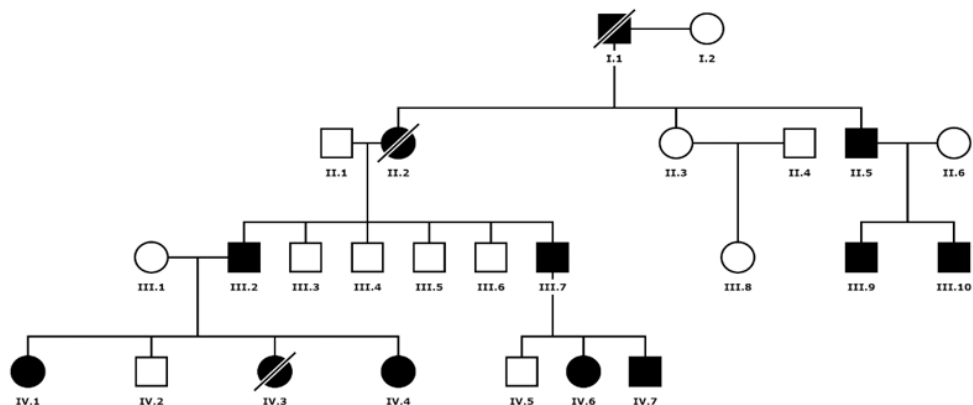


FIGURA 1. EJEMPLO DE ÁRBOL GENEALÓGICO DE ENFERMEDAD AUTOSÓMICA DOMINANTE

En ocasiones las mutaciones aparecen “de novo” y los padres no son portadores de la enfermedad.

Conceptos importantes a tener en mente en estas cardiopatías son el de penetrancia y el de expresividad. La **penetrancia genética** es la proporción

de individuos (tanto por ciento) que, presentando una variante patogénica, expresan el fenotipo, o sea, desarrollan la enfermedad clínicamente. En las cardiopatías familiares es frecuente que la penetrancia sea incompleta. La mayoría tienen penetrancia edad-dependiente: así, un niño puede ser portador de la mutación y sólo desarrollar rasgos de la enfermedad cuando llegue a la edad adulta. Por esta razón, los niños portadores de una variante genética patogénica para una cardiopatía familiar precisan de controles periódicos a largo plazo, aunque no presenten el fenotipo. La **expresividad variable** es la diversidad de manifestaciones clínicas observadas en individuos que presentan un mismo genotipo (es decir, nos podemos encontrar fenotipos distintos, por ejemplo, distintos tipos de miocardiopatías, y fenotipos más o menos severos en una misma familia).

Como decíamos inicialmente, bajo el término de cardiopatías familiares se incluyen 3 grandes entidades: las miocardiopatías, canalopatías y aortopatías.

MIOCARDIOPATÍAS

Constituyen un grupo muy heterogéneo de patologías que afectan al músculo cardíaco y se caracterizan por anomalías estructurales, eléctricas y mecánicas del mismo. Su incidencia anual en la infancia se estima en torno a 1/100.000, siendo significativamente mayor en los primeros 2 años de vida.

Pueden ser primarias (por afectación intrínseca del miocardio) o secundarias a una enfermedad sistémica, fármacos, infecciones, taquiarritmias... En este capítulo hablaremos de las primarias.

Actualmente existen 5 tipos reconocidos de miocardiopatías: dilatada (MCD), hipertrófica (MCH), no compactada (MCNC), restrictiva y arritmogénica (MA). Las más frecuentes en la infancia son la MCD y MCH. Algunos niños se presentan con fenotipos mixtos y a veces una miocardiopatía evoluciona a otro tipo diferente (ej. evolución de MCH a MCD en su fase terminal...).

Las miocardiopatías son entidades relativamente poco frecuentes en la edad pediátrica, pero con una alta tasa de mortalidad y morbilidad constituyendo la indicación primaria más frecuente de trasplante cardíaco en la infancia.

Su etiología en la población infantil es muy heterogénea, sobre todo cuanto más pequeño es el niño. Así ante toda miocardiopatía de presentación infantil se debe excluir siempre, como potenciales causas subyacentes, síndromes genéticos malformativos (por ejemplo, rasopatías, como el síndrome de Noonan), trastornos metabólicos/

mitocondriales, enfermedades neuromusculares... Otro gran grupo son las miocardiopatías de origen genético secundarias a mutaciones en las proteínas del miocardiocito (mutaciones que codifican proteínas del sarcómero, núcleo, citoesqueleto...). Estas últimas, a diferencia de las previamente mencionadas, sólo presentan afectación a nivel cardíaco.

Miocardiopatía dilatada (MCD)

Es la más frecuente tanto en adultos como en niños (aproximadamente 50%). Consiste en la presencia de una dilatación del VI junto con una disminución de la función sistólica en ausencia de anomalías congénitas, cardiopatía isquémica o condiciones de carga anormales que lo justifiquen (HTA, patología valvular...). La MCD de cualquier etiología es más frecuente en lactantes menores de 1 año. Constituye una causa importante de IC y trasplante en la edad pediátrica.

En la mayoría de MCD en pediatría no somos capaces de encontrar una causa y se consideran "idiopáticas" (50-70%); sin embargo, siempre debemos excluir causas subyacentes que puedan tener un tratamiento específico e incluso puedan ser reversibles (enfermedades metabólicas, miocarditis, arritmias (sobre todo taquicardias auriculares), tóxicos (quimioterapia) u operables como anomalías congénitas de la salida de las arterias coronarias.

En cuanto a la **MCD de origen familiar/genética** tiene una HAD en el 90%, existiendo también formas recesivas, ligadas al X o de transmisión mitocondrial. Actualmente somos capaces de encontrar en el 35-40% de las MCD una mutación causal.

Su penetrancia es mayor cuanto mayor es el paciente, siendo más típica su aparición a partir de la adolescencia. Algunos pacientes se encuentran asintomáticos y el hallazgo puede ser casual. Sin embargo, otros, en función del grado de disfunción ventricular, pueden presentar síntomas de insuficiencia cardíaca (lactantes: escasa ganancia ponderal, fatiga/hipersudoración con las tomas, polipnea; niños mayores: disnea/fatiga con esfuerzos). Otras formas de presentación pueden ser el síncope o la muerte súbita.

El diagnóstico se realiza mediante la exploración física, ECG y pruebas de imagen (ecocardiograma, RM...). El estudio genético debe solicitarse si procede en el paciente afecto y tras haber excluido el resto de las causas secundarias. En el ECG pueden verse signos de crecimiento VI, anomalías de la repolarización, prolongación del QTc, trastornos de conducción (bloqueos...).

En la radiografía de tórax puede verse cardiomegalia, datos de edema pulmonar, derrame pleural... La ecocardiografía es el método más útil

de diagnóstico al objetivar un VI dilatado con/sin disfunción sistólica. La RM, holter y ergometría son herramientas muy útiles en el manejo de estos pacientes.

El tratamiento consiste en el tratamiento médico de la IC e incluye principalmente, IECAs/ARA II, betabloqueantes, antagonistas de la aldosterona y diuréticos. El pronóstico es muy variable en función de la etiología y edad de presentación: desde la recuperación completa hasta la muerte o el trasplante.

Miocardiopatía hipertrófica (MCH)

Es el segundo tipo de miocardiopatía más frecuente en el paciente pediátrico (35-50%) y una de las causas más importantes de MS en adolescentes y jóvenes deportistas, secundaria a arritmias ventriculares.

Se define como la hipertrofia del VI (HVI) en ausencia de cualquier alteración que implique un aumento de la postcarga que explique el grado de hipertrofia (enfermedad valvular, cardiopatía congénita o hipertensión arterial). La MCH de origen familiar se puede deber a:

- Mutaciones sarcoméricas (las más frecuentes sobre todo en adolescentes y adultos): producen una alteración en la funcionalidad de las proteínas del sarcómero cardíaco provocando un aumento de masa miocárdica y desorganización miofibrilar. La mayoría tienen HAD, siendo las mutaciones de la cadena pesada de la beta-miosina (MYH7) y de la proteína C fijadora de la miosina (MYBPC3) las más frecuentes (90%).

- Síndromes polimalformativos/rasopatías: como el S. Noonan, Noonan con lentiginosis... que asocian en ocasiones otras anomalías cardíacas.

- Enfermedades neuromusculares: la más conocida es la ataxia de Friedreich.

- Errores innatos del metabolismo (EIM): la mayoría con HAR. Incluyen enfermedades de depósito de glucógeno, mucopolisacaridosis,

A su vez, las MCH pueden clasificarse en obstructivas o no según presenten obstrucción al flujo sanguíneo (típicamente en la zona del tracto de salida del VI (TSVI)).

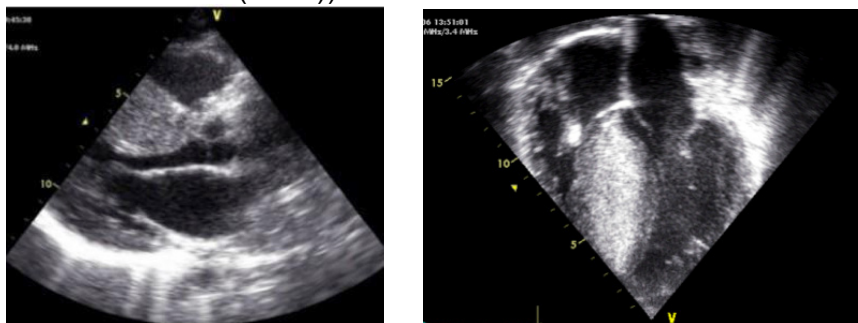


FIGURA 2. ECOCARDIOGRAFÍA: MIOCARDIOPATÍA HIPERTRÓFICA (A LA IZQUIERDA PROYECCIÓN PARAESTERNAL EJE LARGO Y A LA DERECHA EN PROYECCIÓN DE 4 CÁMARAS).

Además de hipertrofia, estos corazones presentan una cavidad de VI pequeña, disfunción diastólica (“no se relajan bien”) y una tendencia a la isquemia relativa por conflicto demanda/aporte de O₂/nutrientes sobre todo en hipertrofias severas.

Con frecuencia, los pacientes están asintomáticos y la MS (por arritmia ventricular) puede ser la primera manifestación clínica. Además, pueden presentar disnea, palpitaciones, dolor torácico y síncope. En la exploración física es importante buscar estigmas que orienten a alguna etiología concreta: rasgos faciales típicos de s. malformativos, léntigos en el Noonan con lentiginosis, alteración de la marcha...

Las alteraciones electrocardiográficas son un marcador precoz de afectación, estando casi siempre presentes incluso antes de objetivarse hipertrofia en las pruebas de imagen. Además de mostrar HVI, alteraciones de la repolarización (figura 3), desviación del eje QRS a la izquierda u ondas Q patológicas... otras alteraciones pueden darnos pistas de la etiología como, por ejemplo, alteraciones de la conducción (bloqueos de rama, BAV), preexcitación que podrían orientar a una etiología mitocondrial o de depósito.

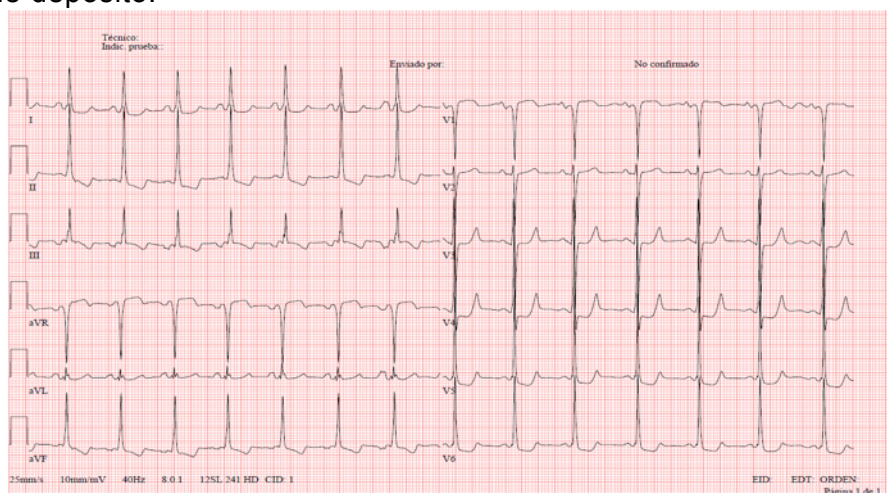


FIGURA 3: ECG SUGERENTE DE HIPERTROFIA CAVIDADES IZQUIERDAS CON ALTERACIÓN DE LA REPOLARIZACIÓN (T NEGATIVAS EN CARA INFERIOR II, III, aVF Y PRECORDIALES IZQUIERDAS, V5, V6)

La ecocardiografía y la RM confirman el diagnóstico. Frente a una miocardiopatía hipertrófica siempre está indicado realizar un estudio genético. El tratamiento es el de los síntomas y el de la IC si aparece en casos de MCH avanzada. Los fármacos que más se emplean son los betabloqueantes, la disopiramida y el verapamilo. Recientemente están apareciendo terapias muy prometedoras que aún se encuentran en fase de investigación.

Un punto importante en el manejo de estos pacientes es la prevención de la MS mediante la implantación de un desfibrilador automático implantable (DAI). Mientras que la indicación de implantación de DAI es indiscutible tras una parada cardíaca resucitada (prevención secundaria), la decisión de cuándo proteger un paciente en base a factores de riesgo (prevención primaria) es más compleja y más controvertida, debiendo tener en cuenta también los riesgos de complicaciones que suponen estos dispositivos en la edad pediátrica. Existen escalas de riesgo pediátricas validadas que pueden ayudar en la decisión. La mortalidad en niños con MCH tiene una distribución bimodal: un pico en los primeros 2 años de vida (sobre todo en los EIM) por IC y otro en la adolescencia por MS. Por último, se recomienda evitar deportes de competición y mantener una buena hidratación (importante mantener el VI con una buena precarga sobre todo si existe obstrucción TSVI).

Miocardiopatía arritmogénica

Es una enfermedad con HAD caracterizada histológicamente por el reemplazo de los cardiomiocitos por tejido fibroadiposo. Esto predispone a la aparición de arritmias ventriculares y a una dilatación y disfunción ventricular progresiva. Se produce por mutaciones que afectan a los desmosomas (proteínas encargadas de la unión celular) conllevando una alteración funcional y un fallo en la transmisión del impulso con su consiguiente predisposición a las arritmias.

Inicialmente se conoció como “displasia arritmogénica del VD” ya que se pensó que afectaba solo al VD, posteriormente se demostró que también hay formas con afectación izquierda y biventricular.

La penetrancia es edad-dependiente, manifestándose típicamente a partir de la 3^a- 4^o década de la vida, con casos aislados de presentación a edades más precoces. Su incidencia y severidad es mayor en hombres.

El ECG es muy característico y ayuda al diagnóstico precoz:

- Son típicas las alteraciones de la repolarización en derivaciones precordiales en función del ventrículo afecto (T negativas en precordiales derechas hasta V3-V4 incluidas si afectación del VD, aunque este hallazgo, patológico en adultos, es normal en la infancia).

- En ocasiones existe una onda epsilon en V1-V2 (potenciales eléctricos de baja amplitud que se producen al final del complejo QRS y al inicio del segmento ST).

- Son frecuentes las arritmias ventriculares sobre todo en forma de extrasístoles ventriculares, pero también formas complejas como taquicardia ventricular sostenida o no sostenida.

El diagnóstico se hará con una combinación de hallazgos en la RM (presencia de zonas aneurismáticas, disquinéticas, fibrosis...), alteraciones en ECG, holter y ergometría (sobre todo presencia de EVs y arritmias ventriculares) y estudio genético (rentabilidad 60%). La ecocardiografía suele ser normal en niños.

La principal recomendación es la no realización de ejercicio físico, ya que es la única miocardiopatía en la que el ejercicio puede empeorar o precipitar su expresión; además puede favorecer la aparición de arritmias ventriculares.

CANALOPATÍAS

Son alteraciones genéticas de las proteínas que conforman los canales iónicos de las células del miocardio.

El potencial de acción cardíaco se constituye con la acción de distintas corrientes iónicas procedentes de estos canales. Así, las alteraciones en estas corrientes predisponen al miocardio a arritmias ventriculares “malignas”, que en estas entidades suelen ser típicamente polimórficas y letales.

Las canalopatías más frecuentes son: el síndrome de QT largo (SQTL), la taquicardia ventricular polimórfica catecolaminérgica (TVPC) y el S. de Brugada (SBr). En todas ellas, los pacientes pueden estar asintomáticos, pero si existen síntomas, los más comunes son el síncope y la MS. Los síncope típicos de estas entidades, a diferencia de los de origen vasovagal, no suelen tener pródromos. Cada una de estas entidades se ha asociado a unos “desencadenantes típicos” (ejercicio, sustos, sonidos fuertes, sueño...) y a una población de mayor riesgo, así:

Desencadenante	Ejercicio físico	Reposo, sueño	Sustos, emociones
Patología	SQTL1	SQTL3	SQTL2
	TVPC	Sd.Brugada	
Población	Varones jóvenes		Mujeres jóvenes

Síndrome de QT largo (SQTL):

Es la canalopatía más frecuente. Consiste en una alteración de la repolarización cardíaca que conlleva un alargamiento del intervalo QT, lo que predispone a la aparición de arritmias ventriculares. Constituye la causa más frecuente de MS en individuos jóvenes con corazón estructuralmente normal. Puede ser un trastorno congénito (genético) o adquirido:

El SQTL adquirido es mucho más frecuente; por ello hay que pensar siempre en excluirlo cuando nos enfrentamos por vez primera a un paciente

con SQTL y sobre todo en ausencia de antecedentes familiares de SQTL/ muerte súbita. Existen muchas causas que pueden prolongar el intervalo QT: fármacos, alteraciones electrolíticas, anorexia, insuficiencia renal, TCE, parada cardiorrespiratoria...

El SQTL congénito es un trastorno genético con una prevalencia de 1:2.000 nacidos vivos (probablemente infraestimada). Se han descrito hasta 17 subtipos diferentes, siendo con diferencia los 3 primeros los más frecuentes:

- Tipo 1 (40-55%), afecta los canales de K (mutaciones gen KCNQ1) y predispone a las arritmias, sobre todo en situaciones de descarga adrenérgica/ ejercicio físico (típicamente natación).

- Tipo 2 (30-45%), afecta a los canales de K (mutaciones gen KCNH2) y el riesgo de eventos es mayor ante estímulos sonoros o con el estrés emocional.

- Tipo 3 (5-10%), secundario a una alteración en los canales de Na (gen SCN5A). Suelen manifestarse típicamente durante períodos de reposo/sueño.

** Existen algunos subtipos de alto riesgo, como el S. de Jervell Lange Nielsen (JLN), con herencia autosómica recesiva, asociado a sordera neurosensorial congénita y el de Timothy que se caracteriza por una prolongación marcada del QT asociada característicamente a sindactilia y a otras manifestaciones sistémicas.

El **diagnóstico** se realiza con la presencia de un QTc prolongado en 2 o más ECG. Éste suele medirse mediante la fórmula de Bazet, preferiblemente en II y V5 (si existen ondas U y su altura es >50% de la onda T se debe incluir en la medición). Son valores normales un QTc <440ms en hombres y <460ms en mujeres; en neonatos/ lactantes pequeños hasta 480ms puede ser normal.

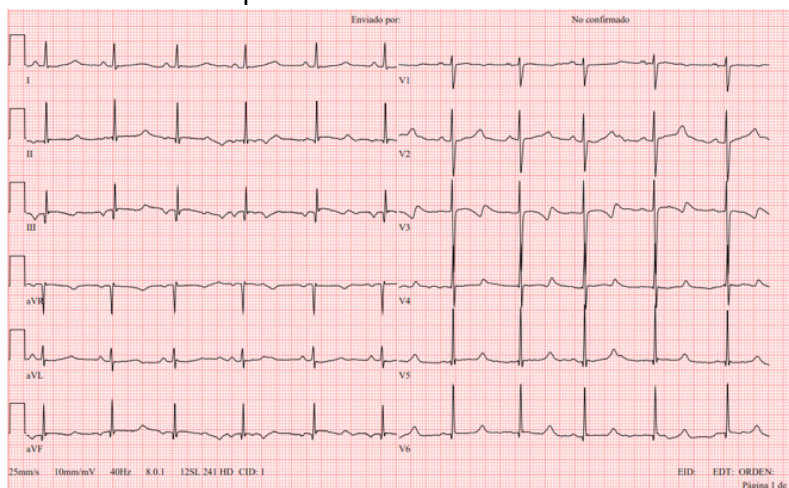


FIGURA 4: ECG CON INTERVALO QT LARGO

Por último, los “**criterios de Schwartz**” nos ayudan a estimar la probabilidad de un paciente de tener SQTL (≤ 1 punto: baja probabilidad; 2-3 puntos: probabilidad moderada; > 4 puntos: probabilidad alta). Cuando hay sospecha clínica está indicado solicitar estudio genético (positivo en 75% casos).

Electrocardiograma	Puntos
QTc >480 mseg	3
QTc 460-470	2
QTc 450 (varones)	1
Torsades de pointes	2
Alternancia de onda T	1
Muecas ondas T en 3 derivaciones	1
Bradicardia relativa para la edad	0,5
Historia clínica	
Síncope con estrés	2
Síncopes sin estrés	1
Sordera congénita	0,5
Historia familiar	
Familiar con SQTL confirmado	1
MS inexplicada en familiares primer grado <30 años	0,5

TABLA. CRITERIOS DE SCHWARTZ

Los betabloqueantes son el **tratamiento** de primera línea en todos los tipos de SQTL congénito (habiéndose demostrado la superioridad del nadolol y propranolol respecto a otros). En caso de necesitar mayor protección por un fenotipo más severo o persistencia de síntomas, la simpatectomía y el implante de DAI son los siguientes escalones terapéuticos.

Por último, es importante conocer las **recomendaciones generales** para estos pacientes: evitar esfuerzos físicos intensos, competitivos, actividades de riesgo (ej. natación en SQTL1), fármacos, productos de herbolario que puedan prolongar el intervalo QT (www.crediblemeds.org) y bebidas energéticas, drogas que favorezcan la aparición de arritmias, además de la deshidratación.

Taquicardia ventricular polimórfica catecolaminérgica (TVPC)

La taquicardia ventricular polimórfica catecolaminérgica (TVPC) es una canalopatía cardíaca caracterizada por arritmias ventriculares polimorfas desencadenadas por estrés adrenérgico. Habitualmente el ECG basal es normal y el corazón es estructuralmente normal. La prevalencia es

desconocida, estimándose una prevalencia de 1:10.000. Las mutaciones en el gen del receptor de la rianodina (RYR2) son las más comúnmente implicadas, con una herencia autosómica dominante.

La edad de presentación más frecuente es en la infancia, sobre todo entre los 7-10 años. Es muy importante sospecharla en todo síncope atípico en contexto de esfuerzos, emociones... ya que puede pasar desapercibida y ser muy letal.

Para su **diagnóstico** es clave la prueba de esfuerzo, donde aparecen extrasístoles de distinta morfología, bidireccionales y/o taquicardia ventricular bidireccional (rotación latido a latido del QRS 180°), muy característica de esta entidad.

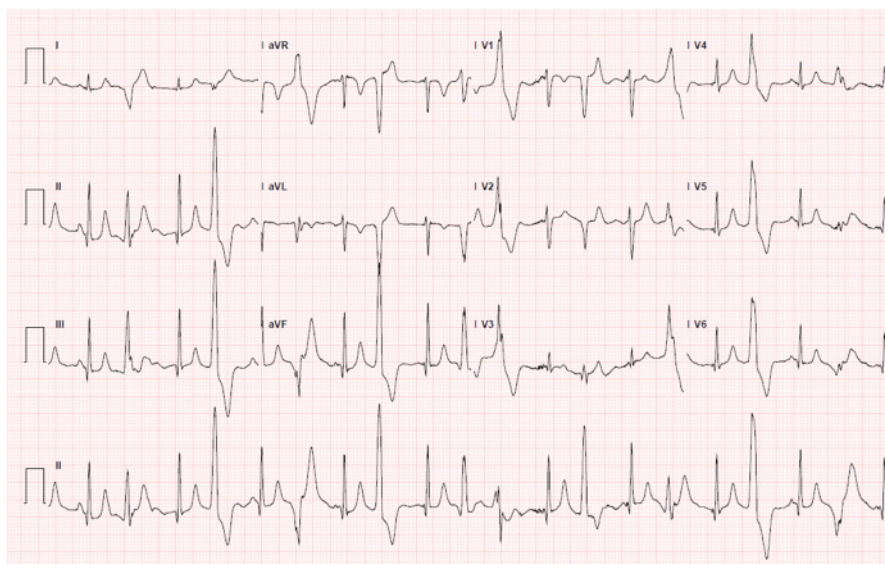


FIGURA 5: ECG CON EXTRASÍSTOLES BIDIRECCIONALES/TV TÍPICAS DE TVPC

La primera línea de **tratamiento** son los betabloqueantes, siendo el nadolol a altas dosis de primera elección. La asociación a flecainida es muy efectiva en caso de persistencia de síncope o arritmias ventriculares en ergometría a pesar de betabloqueantes. En pacientes de mayor riesgo se recomienda la simpatectomía. El uso del DAI es controvertido en esta patología. Como recomendaciones generales se deben evitar, en la medida de lo posible, estímulos emocionales y ejercicio físico intenso y se debe monitorizar de forma estrecha al paciente.

Síndrome de Brugada (SBr)

Es una arritmia primaria hereditaria provocada por una pérdida de función de los canales de sodio que cursa con un riesgo elevado de arritmias

ventriculares malignas. El gen típicamente implicado es el SCN5A. Es un síndrome más típico de la edad adulta y del sexo masculino, siendo con diferencia los varones en la 3^o-4^o década de la vida el grupo de mayor riesgo. La mayor parte de los diagnósticos en pediatría son incidentales (típicamente mediante el hallazgo de un patrón de Brugada en un ECG sobre todo en el contexto de fiebre) o como parte del estudio familiar. Sin embargo, la forma de presentación clínica en la infancia más típica aunque infrecuente es mediante:

- Disfunción sinusal (en forma de bradicardia/ pausa sinusal, síndrome de taquicardia bradicardia o incompetencia cronótrópica (incapacidad del corazón de responder al ejercicio)).
- Arritmias supraventriculares (sobre todo flutter/ fibrilación auricular).
- Enfermedad del sistema de conducción: fundamentalmente mediante un ensanchamiento del QRS y otros trastornos de conducción.
- Arritmias ventriculares: aunque la arritmia más común en el adulto es la TV polimórfica o FV, en los niños con fenotipo de SBr es más frecuente la TV monomorfa normalmente desencadenada por fiebre.

El **diagnóstico** es electrocardiográfico mediante la aparición del típico patrón de Brugada. Existen tres patrones descritos, siendo únicamente diagnóstico el tipo 1. El patrón de Brugada tipo 1 consiste en la elevación convexa (“en aleta de tiburón”) del segmento ST ≥ 2 mm con onda T negativa en precordiales derechas (V1 y V2).

Este patrón es “dinámico” (“aparece y desaparece”) y está influido por muchos factores como la temperatura corporal, niveles de testosterona, tono vagal... Cuando aparece de forma espontánea es diagnóstico y cuando no, precisamos de test farmacológicos para inducirlo y poder llegar al diagnóstico. Se ha demostrado que la colocación de las derivaciones precordiales derechas en espacios intercostales superiores (tercero e incluso segundo espacio intercostal) aumenta la sensibilidad del ECG.

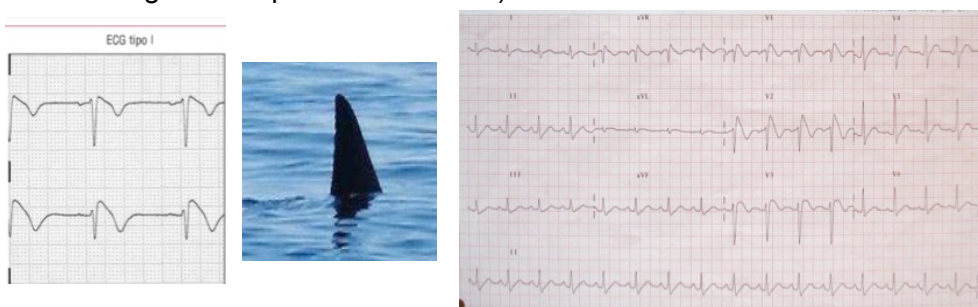


FIGURA 6. IMAGEN DE ECG TÍPICO DE BRUGADA EN ALETA DE TIBURÓN.

El implante de DAI es la única opción de **tratamiento** en pacientes sintomáticos. Las **recomendaciones especiales** en estos pacientes son: evitar fármacos que puedan precipitar arritmias (www.brugadadrugs.org), evitar la deshidratación y el consumo de drogas/ bebidas energéticas. Además, es importante tratar la fiebre de forma precoz y agresiva, ya que puede inducir la aparición del patrón de Brugada y arritmias. En niños con patrón de Brugada tipo 1 está indicado el ingreso hospitalario para monitorización cuando tenga fiebre y/o no se consiga buen manejo de la misma con antitérmicos orales.

AORTOPATÍAS GENÉTICAS

Síndrome de Marfan (la más común y conocida):

Constituye una enfermedad hereditaria AD que afecta al tejido conectivo. Se debe a mutaciones en el gen FBN1 que codifica para la fibrilina (proteína importante de la matriz extracelular), y, por tanto, puede afectar a distintos órganos y sistemas, principalmente al musculoesquelético, cardiovascular y ocular.

A nivel cardiovascular, la afectación principal y que más morbimortalidad conlleva es la dilatación de la raíz aórtica (60-80%), con la aparición de aneurismas y consiguiente riesgo de disección o rotura vascular. Otras alteraciones que pueden estar presentes:

- Afectación de válvulas AV (mitral y tricúspide): velos elongados, laxos y de aspecto mixomatoso con distintos grados de prolapso e insuficiencia.
- “Miocardiopatía dilatada” con disfunción (más frecuente en adultos).
- Arritmias ventriculares, en niños la incidencia es muy baja.
- Dilatación del tronco pulmonar, riesgo bajo de disección.

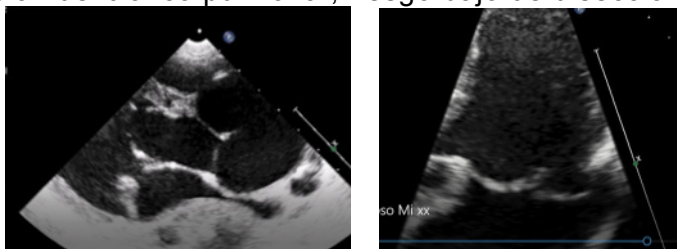


FIGURA 7. IMAGEN A LA IZQUIERDA, PARAESTERNAL EJE LARGO DONDE SE APRECIA DILATACIÓN AÓRTICA. IMAGEN A LA DERECHA: PROLAPSO DE LA VÁLVULA MITRAL.

En niños la clínica cardiológica es infrecuente. Pueden existir síntomas de IC, palpitaciones o síncope según el tipo/ grado de afectación. Ante episodios de dolor torácico intenso deben acudir a urgencias por su potencial riesgo de disección, sobre todo si raíz aórtica >40mm (excepcional en pediatría). Este dolor característicamente es muy intenso, opresivo, y suele irradiarse a región interescapular y/o zona donde avanza el hematoma disecante, además se acompaña de asimetría de pulsos y sensación de gravedad.

El diagnóstico se realiza mediante el score sistémico/criterios de Ghent en los que la dilatación aórtica y la ectopia lentis son muy importantes. La

ecocardiografía es la herramienta más útil en la evaluación cardiológica, junto con la RM. El ECG puede ser normal o presentar crecimiento de VI y/o AI, alteraciones de la repolarización (típicas en la cara inferior en contexto de prolapso mitral), extrasístoles...

Se recomiendan actividades recreativas de baja a moderada intensidad según el tipo de afectación individual. Debido a la mayor debilidad de la pared vascular se deben evitar esfuerzos de alta intensidad- ejercicios estáticos/de fuerza (como levantar pesas), actividades con riesgo de impacto torácico (deportes de contacto) o aceleraciones/desaceleraciones bruscas (parque de atracciones) que produzcan una elevación abrupta de la presión arterial.

El tratamiento con betabloqueantes y ARA II se recomienda para prevenir una dilatación desproporcionada de la raíz aórtica. Existen guías de indicación quirúrgica bien por dilatación aórtica o por patología valvular.

Síndrome de Loey-Dietz (SLD)

Es una enfermedad rara con HAD causada por mutaciones en genes que codifican para el TGFBR1 ó 2, que dan lugar al S. Loey-Dietz tipo 1 y 2 respectivamente (los más frecuentes). Existen 4 subtipos más, mucho menos frecuentes. La afectación cardiovascular del SLD consiste fundamentalmente en la dilatación, tortuosidad y formación de aneurismas en todo el territorio vascular típicamente en cabeza y cuello. Es característico que se asocie a cardiopatías congénitas (v. aórtica bicúspide, comunicación interauricular, ductus arterioso persistente...) y prolapso mitral (aunque menos frecuente que en el Marfan).

El tratamiento debe ser más agresivo y precoz que en el S. Marfan por su mayor tasa de complicaciones a diámetros aórticos menores, así como la probabilidad de afectación vascular más extensa.

BIBLIOGRAFÍA

- Barriales-Villa R, Gimeno-Blanes JR, Zorio-Grima E, Ripoll-Vera T, Evangelista-Masip A, Moya-Mitjans A, et al. Protocolo de actuación en las cardiopatías familiares: síntesis de recomendaciones y algoritmos de actuación. Rev Esp Cardiol (Engl Ed). 2016 Mar;69(3):300-9. DOI: 10.1016/j.recesp.2015.11.031

- Rath A and Weintraub R (2021) Overview of Cardiomyopathies in Childhood. Front. Pediatr. 9:708732. doi: 10.3389/fped.2021.708732

- Alders M, Bikker H, Christiaans I. Long QT Syndrome. 2003 Feb 20 [Updated 2018 Feb 8]. In: Adam MP, Ardinger HH, Pagon RA, et al., editors. GeneReviews® [Internet]. Seattle (WA): University of Washington, Seattle; 1993-2022

- Bart L Loey. The revised Ghent nosology for the Marfan syndrome. J Med Gent. 2010 Jul; 47(7):476-85.

- Jeffrey P Moak 1, Juan Pablo Kaski. Hypertrophic cardiomyopathy in children. Heart. 2012 Jul; 98(14):1044-54.

COMUNICACIÓN INTERAURICULAR

Patricia Martínez Olorón. Andrea Ancín Suberviola

DEFINICIÓN

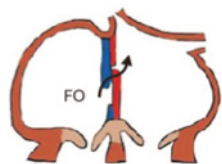
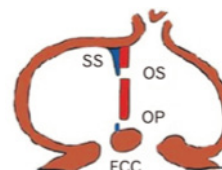
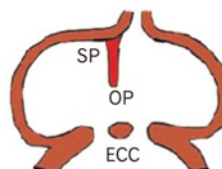
Cualquier abertura del septo interauricular, que no sea un foramen oval permeable, se considera una comunicación interauricular.

EPIDEMIOLOGÍA

Supone el 10-15% de las cardiopatías congénitas (CC). La mayoría son defectos esporádicos, y son más frecuentes en mujeres (2/1), con una tasa de recurrencia familiar del 7-10%. Algunos casos están asociados a síndromes genéticos, como el Síndrome de Holt-Oram (herencia AD, gen TBX5 en 85%, asocia anomalías de extremidades superiores –deformidades del radio, carpo o pulgares-), Síndrome de Noonan o Síndrome de Treacher-Collins.

EMBRIOLOGÍA:

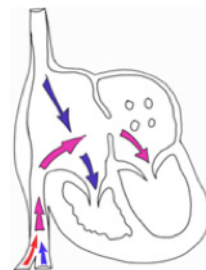
La septación de las aurículas inicia en semana 5 embrionaria con la formación del *septum primum* (SP), que crece desde la porción superior de la aurícula común primitiva hasta la cruz del corazón (zona de los cojines subendocárdicos) cerrando el orificio inicial denominado *ostium primum* (OP). En el *septum primum* aparece un orificio llamado *ostium secundum* (OS), que queda cubierto por un segundo tabique, el *septum secundum* (SS), que se sitúa a la derecha del *septum primum* y crece en sentido opuesto. El *septum secundum* deja un orificio llamado foramen oval, que queda cubierto por el *septum primum*, que bambolea sobre el foramen oval en la aurícula izquierda.



FISIOPATOLOGÍA:

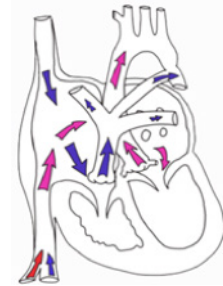Fisiología prenatal:

En el feto, debido a las altas resistencias vasculares pulmonares, el flujo de sangre altamente oxigenada que llega desde el ductus venoso hasta la aurícula derecha (AD) se desviará preferentemente a través del foramen oval hacia la aurícula izquierda (AI). Desde la AI al ventrículo izquierdo y aorta irrigará preferentemente el sistema nervioso central y el corazón del feto.



Fisiología perinatal:

Tras el nacimiento, las resistencias pulmonares bajan progresivamente y permiten el paso de sangre de la AD hacia la arteria pulmonar (AP) y, por otro lado, la presión de la AI aumenta debido al aumento del retorno venoso pulmonar. Todo ello hace que se cree un gradiente interauricular que produce el cierre del foramen oval por un mecanismo valvular que coapta el *septum primum* contra el *septum secundum*.



En el 70-80% de los individuos los *septum primum* y *secundum* se acaban fusionando después del nacimiento. Sin embargo, en el 20-30% restante no se fusionan, quedando el foramen oval permeable, que no se considera un defecto del septo interauricular porque no existe una falta de tejido.

Fisiología postnatal:

El foramen oval que queda permeable hasta en el 20-30% de las personas sanas, que es de pequeño tamaño y supone un escaso paso de sangre que no produce una sobrecarga al corazón, no se considera una comunicación interauricular ni un hallazgo patológico.

Sin embargo, las comunicaciones interauriculares sí pueden suponer una sobrecarga cardíaca.

La cuantía del cortocircuito va a depender de la distensibilidad del VD con respecto al VI (y no del tamaño del defecto). El VD es más distensible que el VI, lo que implica que el VD es capaz de asumir gran cantidad de volumen sin aumentar la presión.

La dirección del cortocircuito depende de la diferencia de presión entre las aurículas. Como la presión de la AD es menor que la de la AI, la dirección del shunt será izquierda-derecha, pasando sangre oxigenada a territorio desoxigenado.

El flujo que pasa por el defecto interauricular realiza un “recorrido anómalo” entre aurícula derecha-ventrículo derecho-circulación pulmonar-aurícula izquierda y de nuevo a la aurícula derecha. Este “flujo extra” pasando por estas estructuras genera una sobrecarga de volumen que provoca:

- Dilatación de cavidades derechas.
- Dilatación de arterias pulmonares.
- Aumento de la vascularización pulmonar

CLASIFICACIÓN:

CIA tipo Ostium Secundum (CIA-OS): Es la más frecuente (70% de las CIAs). En la zona central del septo, alrededor del foramen oval. El septum primum no cubre totalmente el foramen oval tras el nacimiento. El tamaño es muy variable, en ocasiones puede ser múltiple (fenestrado o multiperforado cribiforme).

CIA tipo Ostium Primum (CIA-OP): 20% de las CIAs. Caudal al foramen oval. Defecto del septum primum, que no se fusiona con los cojines subendocárdicos. Suele ser un defecto amplio y asocia anomalías de las válvulas AV (canal AV parcial o transicional) y defectos del septo interventricular (canal AV completo).

CIA Seno Venoso Superior e Inferior (CIA-SVS y CIA-SVI): 10% de las CIAs. Posteriores al foramen oval, y superiores o inferiores al mismo, en la zona de drenaje de las venas cavas superior e inferior respectivamente.

Las CIA-SVS, justo por debajo de la zona de entrada de la vena cava superior, son más frecuentes que las CIA-SVI, y se encuentran justo por encima de la entrada de la vena cava inferior. La CIA-SVS típicamente se asocia a Drenaje Venoso Anómalo Parcial de las venas pulmonares derechas a vena cava superior o a la aurícula derecha.

CIA del Seno Coronario (CIA-SC): Menos del 1% de las CIAs. Ausencia de la pared que separa el seno coronario de la AI, por lo que el seno coronario drena en las dos aurículas a través de una CIA amplia. Suele asociar una vena cava superior izquierda persistente que drena en el techo de la AI.

TIPOS DE CIA:

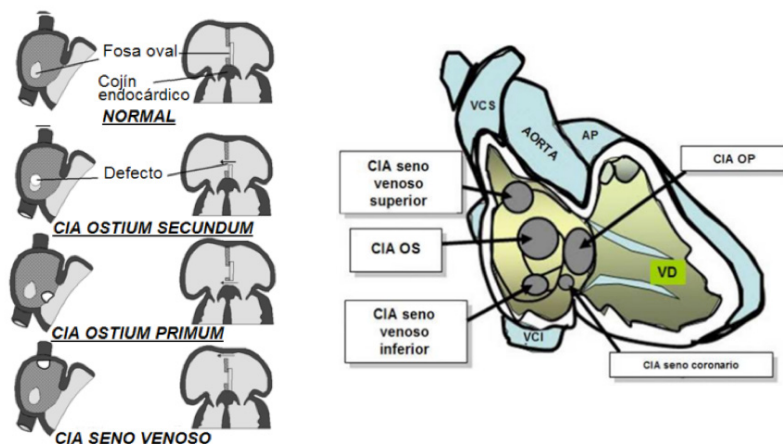


FIGURA 1. TIPOS DE CIA SEGÚN SU POSICIÓN EN EL SEPTO

HISTORIA NATURAL Y PRESENTACIÓN CLÍNICA:

En condiciones normales, el volumen de flujo de sangre en la circulación pulmonar (Q_p) es similar al volumen de sangre en la circulación sistémica (Q_s) y su cociente (Q_p/Q_s) es 1/1. En caso de un cortocircuito intracardiaco será >1 , tanto mayor cuanto más flujo de sangre pase a través del defecto.

El **foramen oval permeable (FOP)** y las **CIAs de pequeño tamaño** ($<5-6$ mm) tienen un $Q_p/Q_s < 1,5$, no producen repercusión hemodinámica y su único riesgo potencial sería la posibilidad de embolia paradójica (paso a la circulación arterial de un trombo venoso o localizado en cavidades derechas).

Las **CIAs de tamaño mediano** ($> 5-6$ mm) y **CIAs grandes** (> 8 mm) se caracterizan por $Q_p/Q_s > 1,5$. Sin embargo, no suelen provocar ningún síntoma durante la infancia, ya que la sobrecarga derecha que producen se tolera bien durante años. En ocasiones pueden predisponer a infecciones respiratorias de repetición. Ocasionalmente algunos lactantes pueden presentar retraso ponderoestatural.

- A partir de la 3^a-4^a década de la vida pueden aparecer síntomas:
- Taquiarritmias supraventriculares, como Fibrilación Auricular o Flutter, por aumento del tamaño de la AD.
- Insuficiencia cardiaca, por disfunción de cavidades derechas.
- Hipertensión pulmonar por aumento de las resistencias vasculares pulmonares. En un 5-10% de los pacientes, aparece de forma reactiva al hiperflujo pulmonar mantenido, sin que haya una clara relación con la cuantía del cortocircuito ni con la edad. La HT Pulmonar provoca que el shunt a nivel de la CIA se invierta, dando lugar al síndrome de Eisenmenger.
- La endocarditis bacteriana es muy rara en los pacientes con CIA. De hecho, no está recomendada la profilaxis antiendocarditis en estos pacientes.

DIAGNÓSTICO:

Exploración física:

Peso y talla: Suelen ser normales

Clínica durante la infancia: Nula o mínima

Exploración cardiovascular: En CIAs hemodinámicamente significativas, se detectan signos secundarios a la sobrecarga derecha: como latido impulsivo por VD hiperdinámico.

Auscultación:

-Soplo sistólico eyectivo en foco pulmonar: Por aumento del flujo sanguíneo a través de válvula pulmonar. El paso de sangre a través de la CIA NO SOPLA porque la velocidad de la sangre a su través es baja, ya que hay escaso gradiente entre las presiones de la AI y la AD.

-También es característico el desdoblamiento amplio y fijo del 2º tono: En la auscultación cardíaca normal hay un desdoblamiento fisiológico del segundo tono, ya que en la inspiración el cierre de la válvula pulmonar se produce más tarde que el de la válvula aórtica y el 2º tono se oye desdoblado. En caso de una CIA, hay paso de mayor cantidad de sangre a través de la válvula pulmonar, por lo que el componente pulmonar del segundo tono está ampliamente atrasado (desdoblamiento amplio) y la comunicación entre las dos aurículas iguala la variación respiratoria sobre el gasto ventricular derecho e izquierdo (desdoblamiento fijo, independientemente del momento del ciclo).

-Otro hallazgo en el caso en las CIAs hemodinámicamente significativas es el soplo protomesodiastólico en foco tricuspídeo por hiperflujo a través de la válvula tricúspide.

Electrocardiograma: En las CIAs pequeñas no hay alteraciones. En las CIAs con sobrecarga hemodinámica se pueden detectar los siguientes hallazgos:

- Eje de QRS desviado a la derecha.
- Intervalo PR ligeramente prolongado, sobre todo en los pacientes mayores.
- Crecimiento auricular derecho (onda p pulmonar)
- Patrón rsR' o RSR' en V1, típico de sobrecarga de volumen de VD

Radiografía de tórax: En caso de CIA con repercusión hemodinámica se observará:

- Cardiomegalia, a expensas de dilatación de AD y VD.
- Dilatación del botón de la arteria pulmonar (tronco pulmonar)
- Aumento de la vascularización pulmonar (Plétora pulmonar)

Ecocardiografía: Técnica diagnóstica imprescindible en todos los pacientes con sospecha de CIA. Proporciona información anatómica (demostrando el tamaño y localización del defecto en el septo interauricular y descartando lesiones asociadas) y funcional (grado de dilatación de cavidades derechas, movimiento del septo interventricular que se puede alterar por la sobrecarga de volumen, dirección y cuantía aproximada del cortocircuito, presión pulmonar). La proyección subcostal es la más útil

debido a la orientación perpendicular del tabique interauricular respecto al haz de ultrasonido. La ecocardiografía transtorácica suele ser suficiente para establecer el diagnóstico definitivo y medir el tamaño del defecto, aunque su precisión es algo inferior a la transesofágica, sobre todo para definir los bordes del defecto. La ecocardiografía transesofágica se empleará en aquellos pacientes con mala ventana acústica (niños de mayor edad) y para definir los bordes y medir con exactitud la CIA en los niños candidatos a cierre percutáneo. Es especialmente útil para detectar una CIA-SC y para identificar la presencia de un Drenaje Venoso Pulmonar Anómalo Parcial asociado a la CIA.

Cateterismo cardiaco diagnóstico: El cateterismo se realiza cuando se indique el cierre por esta técnica. En raras ocasiones es necesario cateterismo solo para fines diagnósticos, habitualmente por la sospecha de componente de hipertensión pulmonar o determinadas lesiones asociadas.

Resonancia Nuclear Magnética: Útil en casos seleccionados en los que los hallazgos ecocardiográficos no sean concluyentes, para calcular QP/QS. Muy eficaz para asegurar el drenaje de las venas pulmonares.

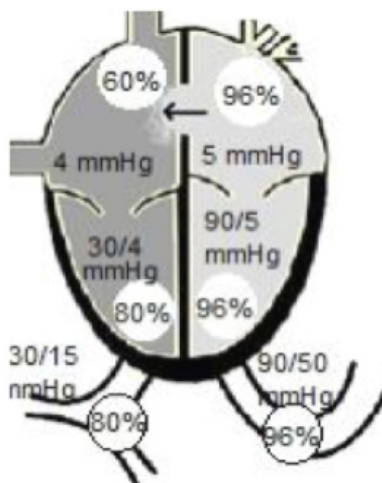


FIGURA 2. ESQUEMA DE PRESIONES Y SATURACIONES EN UNA CIA MODERADA.

CUIDADOS GENERALES EN LOS PACIENTES CON CIA:

No es necesario restricción de la actividad física. No se recomienda profilaxis de la endocarditis bacteriana. Sin embargo, es muy aconsejable el mantenimiento de correcta higiene oral. En pacientes con datos de repercusión hemodinámica se realizará vacunación de gripe anual (en > 6 meses) y tratamiento estacional del VRS (en < 2 años).

TRATAMIENTO MÉDICO:

No suele ser necesario. En casos de datos ecográficos de sobrecarga hemodinámica (dilatación de cavidades derechas, hiperaflujo pulmonar) en los que se decida esperar al cierre del defecto, se puede plantear tratamiento diurético, con o sin tratamiento vasodilatador (IECAs).

Si además hay repercusión clínica (infecciones respiratorias de repetición, insuficiencia cardiaca, hipertensión pulmonar, retraso pondoestatural en lactantes) se recomienda plantear el cierre, aunque sean menores de 3 años.

CIERRE DEL DEFECTO:

El cierre de un defecto septal interauricular está indicado en niños siempre que exista un cortocircuito significativo (crecimiento de cavidades derechas y con $Q_p/Q_s > 1,5$).

La edad para el cierre electivo del defecto son los 3-5 años. Se planteará cierre en el 1º año de vida únicamente en los casos con clínica y con mala respuesta al tratamiento médico. Tampoco es conveniente retrasarlo mucho más de las edades recomendadas por la posibilidad de que la sobrecarga crónica produzca cambios irreversibles en AD, VD o circulación pulmonar.

No está recomendado el cierre de las CIAs pequeñas (<5-6 mm) o foramen oval permeable ya que tienen un buen pronóstico, excepto en los casos de adultos con ictus de causa no aclarada, en los que se sospecha embolia paradójica, migrañas o síndrome de platipnea-ortopnea.

El cierre del defecto en caso de enfermedad vascular pulmonar avanzada por hipertensión pulmonar está contraindicado.

Cierre por cateterismo:

Actualmente el cierre de la CIA-OS, el tipo más frecuente, se realiza en más del 80% de los casos de forma percutánea mediante la implantación de dispositivo guiado por ecocardiografía transesofágica. Sólo se pueden beneficiar de un cierre percutáneo las CIA-OS, y además tienen que cumplir varios requisitos para ser candidatas: Bordes de tamaño adecuado para dar estabilidad y apoyo al dispositivo. En caso de márgenes pequeños (especialmente el posteroinferior) y septo aneurismático hay mayor riesgo de embolización del dispositivo.

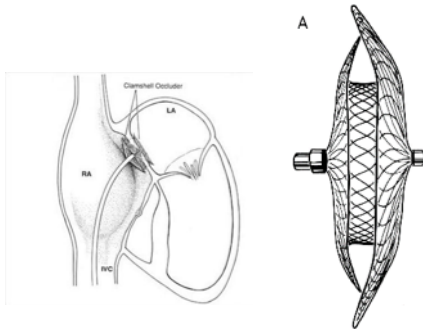


FIGURA 3. FIGURA SUPERIOR: CIERRE DE UNA CIA MEDIANTE DISPOSITIVO; FIGURA INFERIOR: DISPOSITIVO DE CIERRE.

El dispositivo más utilizado es el Amplatzer, con sus variantes, aunque en los últimos años se han desarrollado múltiples dispositivos. Técnica segura y eficaz.

Ventajas: Evitar la toracotomía y las complicaciones de la circulación extracorpórea.

Inconvenientes:

Complicaciones inmediatas: Embolización del dispositivo. En las primeras 24 h, disminuyen con el tiempo. Ocurre en menos del 1% de los pacientes. Puede ser asintomática, originar arritmias o llegar a comprometer la vida.

Complicaciones en el seguimiento:

-*Arritmias*: Relativamente frecuentes en adultos y raras en niños. Son paroxísticas, en los primeros meses tras el cierre. También están descritos trastornos en la conducción (sobre todo tras implante de dispositivos grandes).

-*Insuficiencia aórtica de novo*: Más riesgo en casos de ausencia de borde retroaórtico.

-*Erosión y perforación auricular o fístula aortoauricular*: Muy rara pero potencialmente letal. Riesgo en ausencia de borde retroaórtico.

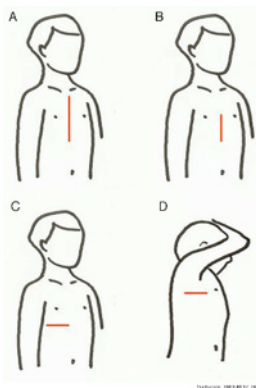
Ejercicio físico post-implante: Sin limitaciones, si la función ventricular es normal.

Profilaxis de endocarditis: En los 6 meses posteriores al procedimiento y después en caso de que persista cortocircuito residual.

Cierre por cirugía:

Indicado en CIAs que no sean tipo Ostium Secundum (es decir, CIA-OP, CIA-SV y CIA-SC) o de CIA-OS que no cumplan criterios para cierre por dispositivo, como las CIA-OS grandes (> 25-30 mm) o que no presenten buenos bordes para anclar el dispositivo.

Cierre del defecto mediante sutura directa o mediante la utilización de un parche de pericardio heterólogo (de origen bovino). En casos de CIA-SVS con Drenaje Venoso Anómalo Parcial de las venas pulmonares derechas a la AD, se coloca el parche de cierre de la CIA redireccionando estas venas pulmonares hacia la AI.



Complicaciones:

-*Estenosis de Vena Cava Superior*: En niños muy pequeños en caso de CIA-SVS

-*Arritmias supraventriculares* y ocasionalmente bloqueos (1° y 2°).

-*Síndrome postpericardiectomía*: En el 1° mes postquirúrgico. Tratamiento de elección son los antiinflamatorios, siendo la colchicina y los corticoides el tratamiento de rescate.

-*Lesiones 2° a la cicatriz de esternotomía media*: infecciones, protrusión alambres, escoliosis. Menos probables en cirugías mínimamente invasivas (miniesternotomías, toracotomías con acceso submamario o subaxilar)

-*Mortalidad* <1%. El pronóstico de los pacientes intervenidos antes de los 25 años y con presión pulmonar normal, es excelente, teniendo

una expectativa de vida normal, con una supervivencia a los 20 años de vida del 96%.

Ejercicio físico postcirugía: Sin limitaciones, aunque evitando golpes directos en esternotomía media el mes siguiente. Sin restricciones tras 3-6 meses de convalecencia.

Profilaxis de endocarditis: Recomendada después de la cirugía durante 6 meses o mientras exista defecto residual si se ha utilizado material protésico.

BIBLIOGRAFÍA

- Conejo, Picazo, Zabala, Cuenca. Defectos septales auriculares. Protocolos de Cardiología Pediátrica, de la Sociedad Española de Cardiología Pediátrica y Cardiopatías Congénitas. Disponible en <https://secardioped.org/protocolos/>

- Keane, Flyer, Lock. Nadas' Paediatric Cardiology. 2nd Edition, Saunders, 2006.

- Moss and Adams. Heart Disease in infants, children, and adolescents. 7ª Edición, Philadelphia: Lipincott Williams & Wilkins 2008

- Park. Cardiología Pediátrica 5ª Edición. Madrid Elsevier-Mosby; 2008.

- Rueda, Bouzas, García, Marcos, Martínez. Guía de seguimiento ambulatorio de cardiopatías congénitas. Netbiblo, 2015.

- Galindo, Gratacós, Martínez. Cardiología Fetal, Marbán, 2015.

COMUNICACIÓN INTERVENTRICULAR

Ana Siles Sánchez-Manjavacas, Iván del Campo Cano

DEFINICIÓN Y EPIDEMIOLOGÍA

Se define como un defecto en el tabique interventricular que permite la comunicación entre ambos ventrículos.

La comunicación interventricular (CIV) es la cardiopatía congénita más frecuente, si excluimos la válvula aórtica bicúspide. La prevalencia de las CIV es aproximadamente 4 de 1000 recién nacidos vivos. Estos defectos pueden encontrarse de forma aislada o estar asociados a cardiopatías más complejas (TOF, CAV, TGA).

ANATOMÍA. CLASIFICACIÓN

Las CIV se clasifican atendiendo a su situación en el tabique (Figura 1):

CIV perimembranosas (membranosas o infracristales): es la localización más frecuente (75-80%). El septo membranoso es una zona adyacente a la válvula aórtica, por debajo de la misma y del velo septal de la válvula tricúspide. Con frecuencia se extienden a porciones próximas del septo muscular. Pueden cerrarse parcial o completamente por el tejido accesorio de la válvula tricúspide. En ocasiones se pueden asociar a obstrucción del tracto de salida del ventrículo izquierdo y coartación de aorta.

CIV musculares: suponen el 5-20%. Según su localización hablaremos de CIV musculares apicales (las más frecuentes), centrales y anteriores. Pueden ser múltiples (“septo en queso suizo”).

CIV subpulmonares (infundibulares, conales, supracristales o subarteriales doblemente relacionadas): constituyen el 5-7% (20-30% en población asiática). Se localizan en el septo infundíbular (en el tracto de salida del ventrículo derecho (VD)), por debajo de la válvula pulmonar. Generalmente asocian prolapso de alguno de los velos aórticos (con/sin insuficiencia aórtica). Rara vez cierran espontáneamente.

CIV de septo de entrada (posteriores): representan el 5-8%. Se localizan entre anillo tricúspideo y las inserciones de la válvula tricúspide en la pared de ventrículo derecho y septo (posterior e inferior a la CIV perimembranosa). No cierran espontáneamente.

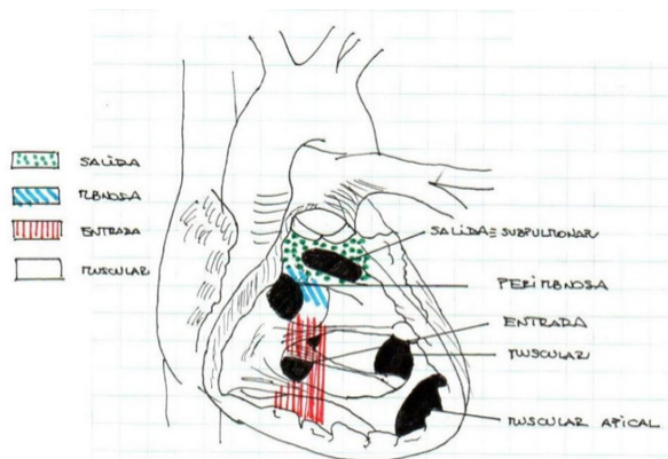


FIGURA 1. TIPOS DE CIV SEGÚN SU POSICIÓN EN EL TABIQUE.

FISIOPATOLOGÍA

La repercusión del defecto depende de dos factores principales: el tamaño del defecto y la relación entre las resistencias vasculares sistémicas (RVS) y pulmonares (RVP).

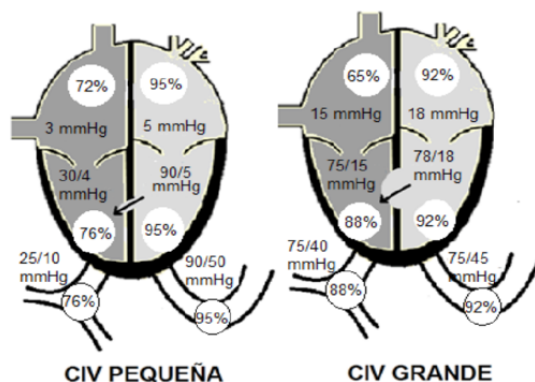
El tamaño del defecto se expresa en relación con el anillo aórtico: pequeño ($<1/2$ del anillo), mediano ($1/2-2/3$ del anillo) y grande ($> 2/3$ del anillo).

Las RVP están elevadas en el recién nacido, y se reducen progresivamente en las primeras semanas, disminuyendo la presión en el VD y aumentando el cortocircuito entre ambos ventrículos (de izquierda a derecha). Esto conlleva un aumento del flujo pulmonar y del retorno venoso pulmonar que tiene que ser manejado por las cavidades izquierdas. La sobrecarga de volumen conlleva la dilatación progresiva de dichas cavidades y la puesta en marcha de mecanismos compensatorios para evitar la disfunción cardíaca.

En las CIV pequeñas (restrictivas), el cortocircuito I-D es escaso, por lo que la presión en VD es normal y las RVP también son normales (figura 2, esquema a la izquierda). Si la CIV es mediana, el cortocircuito es mayor, pero, aunque la presión en el VD puede estar elevada, es inferior a la sistémica y las RVP no suelen estar elevadas. En las CIV grandes, es la relación entre las resistencias de la circulación sistémica y la pulmonar la que condiciona la situación hemodinámica (figura 2, esquema a la derecha). La situación de hiperaflujo pulmonar importante y mantenida puede conducir al desarrollo de enfermedad pulmonar vascular

obstructiva, elevándose de forma irreversible las RVP, con inversión del cortocircuito (D-I) y aparición de cianosis. Esto se conoce como síndrome de Eisenmenger.

FIGURA 2: HEMODINÁMICA SEGÚN TAMAÑO DE LA CIV



Esquemas de los defectos interventriculares pequeños y grandes. En la CIV pequeña, a la izquierda, no hay hipertensión pulmonar y el cortocircuito es pequeño. En el esquema a la derecha, el defecto es grande, por lo cual las presiones ventriculares izquierda y derecha están equilibradas y hay un flujo muy importante. La saturación arterial de oxígeno en el límite es el resultado del

bajo oxígeno venoso pulmonar debido a la hipercirculación pulmonar o edema de pulmón.

CLÍNICA

La clínica va a depender del tamaño del defecto y de su asociación con otros defectos cardíacos.

CIV pequeñas: Los pacientes suelen estar asintomáticos. Se detecta un soplo en las primeras semanas de vida (habitualmente a los 2-10 días de vida, que es cuando se inicia el descenso de las presiones pulmonares). Es un soplo pansistólico y de gran intensidad (III-IV/VI) (porque existe un gradiente de presión continuo durante toda la sístole), y se puede acompañar de frémito a la palpación precordial. En algunas CIV muy pequeñas, el soplo puede ser menos intenso y se puede acortar (protomesosistólico), por obliteración del defecto al final de la sístole. El 2º tono es normal y no se ausculta soplo diastólico.

CIV moderadas-grandes: Las manifestaciones clínicas se pueden iniciar en las primeras semanas de vida, con síntomas de insuficiencia cardíaca (taquipnea, escasa ganancia ponderal, sudoración y fatiga con las tomas, taquicardia). El latido precordial es hiperdinámico a la palpación y el soplo es pansistólico, de intensidad III/VI. El segundo tono está desdoblado (con el componente pulmonar aumentado) y puede escucharse un retumbo diastólico apical (aumento del flujo de sangre que pasa a través de la válvula mitral). En las CIV grandes, el soplo puede no estar presente (a medida que se igualan las presiones en ambos ventrículos, y

no se genera cortocircuito). Si se produce hipertensión pulmonar (HTP), el 2° tono será único y más fuerte.

DIAGNÓSTICO

Electrocardiograma: Es normal en las CIV pequeñas. En las CIV de mayor tamaño podemos observar signos de sobrecarga de volumen izquierdo (aumento de voltajes V5-V6). En las CIV grandes, crecimiento biventricular. Si se desarrolla HTP, al crecimiento biventricular se le añade la hipertrofia del ventrículo derecho (R altas en V1).

Radiografía de tórax: Es normal en las CIV pequeñas. Si el tamaño del defecto es grande, podemos encontrarnos aumento de la trama vascular pulmonar, cardiomegalia (a expensas de cavidades izquierdas) y arteria pulmonar dilatada.

Ecocardiograma: Es la técnica de elección ante la sospecha de CIV tanto para su diagnóstico como para su seguimiento. La evaluación ecocardiográfica debe incluir su localización, número, tamaño, características anatómicas y del cortocircuito, y su repercusión hemodinámica. Para ello, se debe valorar en diferentes planos ecocardiográficos:

- Paraesternal eje largo: CIV perimembranosa y muscular
- Paraesternal eje corto: CIV perimembranosa y subpulmonar
- Apical 4 cámaras: CIV muscular y de entrada
- Apical 5 cámaras: CIV muscular y perimembranosa
- Subcostal: perimembranosa, muscular y de entrada

El Doppler nos proporciona información sobre la presión en el ventrículo derecho y arteria pulmonar, mediante el cálculo de gradiente a través del jet de la CIV (*Presión sistólica de AP = Tensión arterial Sistémica – gradiente de CIV*). Este cálculo se puede realizar porque 1) el gradiente de la CIV es la diferencia de presión entre ventrículo izquierdo y ventrículo derecho y 2) asumimos que la presión en la arteria pulmonar es igual a la del ventrículo derecho (si no existe obstrucción a la salida del VD) y la presión sistólica en el ventrículo izquierdo es igual a la tensión arterial sistólica. Las medidas del diámetro de la aurícula izquierda y del ventrículo izquierdo, nos proporcionan información del volumen del cortocircuito.

Además, la ecocardiografía detectará la presencia de lesiones asociadas: anomalías de las válvulas AV, prolapso de velos aórticos que genere insuficiencia aórtica, defecto tipo Gerbode (flujo de la CIV que se dirige del ventrículo izquierdo a la aurícula derecha) u obstrucción al tracto de salida izquierdo (poco frecuente, por “espolón subaórtico”) o derecho (ventrículo derecho de doble cámara (VDDC): en el caso de CIV restrictivas,

el flujo acelerado puede causar hipertrofia de bandas musculares, lo que genera obstrucción en el tracto de salida VD, que puede precisar intervención quirúrgica a largo plazo.

Resonancia Magnética: Puede ser útil en defectos cardíacos complejos si la ecocardiografía no es concluyente.

Cateterismo cardíaco: Actualmente no se utiliza de rutina ya que la ecocardiografía Doppler permite obviar el estudio hemodinámico. Se utiliza para medir las RVP en pacientes con sospecha de enfermedad vascular pulmonar, valoración preoperatoria en defectos amplios con sospecha de patología asociada, valoración de la respuesta a vasodilatadores pulmonares si la RVP están elevadas o para el cierre del defecto con dispositivo percutáneo.

EVOLUCIÓN NATURAL

Los defectos perimembranosos y musculares pueden reducir su tamaño con el tiempo y cerrarse espontáneamente en los primeros años de vida. Se estima que hasta en el 30-35% de las CIV se produce el cierre espontáneo, sobre todo en las musculares (por hipertrofia del músculo alrededor del defecto). Muchas CIV perimembranosas se cierran por aposición del tejido redundante de la válvula tricúspide que reduce el tamaño del defecto. El pronóstico de las CIV pequeñas es excelente, permaneciendo asintomáticas hasta el 95% en el seguimiento. En las CIV de mediano tamaño es importante el seguimiento en los 6 primeros meses donde el riesgo de desarrollar insuficiencia cardíaca es mayor. Los pacientes con CIV grandes suelen requerir intervención en el primer año de vida. Si no son corregidas, pueden evolucionar al desarrollo de enfermedad vascular pulmonar, con inversión del cortocircuito (D – I) que conduce a la aparición de cianosis y síndrome de Eisenmenger.

TRATAMIENTO

El manejo de la CIV depende de numerosos factores (magnitud del cortocircuito, desarrollo de lesiones asociadas, posibilidad de cierre espontáneo y dificultad previsible de cierre). Las opciones de manejo terapéutico son las siguientes:

Actitud expectante: en pacientes asintomáticos con posibilidad de cierre espontáneo. En niños con CIV pequeña o moderadas sin repercusión, se realizará un seguimiento al mes de vida (para valorar la caída de presiones pulmonares y síntomas de sobrecarga de volumen izquierdo) y posteriormente entre los 3 y 6 meses. Mantener actitud conservadora hasta los 12 meses de vida y posteriormente seguimiento cada 1 ó 2 años.

Tratamiento médico: En pacientes sintomáticos con CIV moderada-grande con repercusión hemodinámica, los objetivos del tratamiento son el alivio de los síntomas de la insuficiencia cardíaca congestiva (ICC) y normalizar el crecimiento.

Tratamiento de la ICC: diuréticos (furosemida y espironolactona) e IECAs.

Soporte nutricional: suplementación con fórmula hipercalóricas (ingesta calórica \geq 150 kcal/kg/día) y tratamiento de la anemia ferropénica si la hubiera.

Prevención de las infecciones respiratorias: Vacunación de la gripe anual (> 6 meses) e inmunoprofilaxis del VRS (< 2 años).

Mantenimiento de una *adecuada higiene oral* con visitas regulares al odontólogo. No se recomienda la profilaxis de endocarditis según las guías de práctica clínica actuales, pero sí extremar la higiene dental.

Cierre del defecto: está indicado el cierre del defecto en pacientes sintomáticos (ICC) a pesar del tratamiento médico, pacientes asintomáticos con cortocircuito izquierda-derecha significativo y evidencia de sobrecarga mantenida de cavidades izquierdas, defectos moderados-grandes con HTP reversible, insuficiencia aórtica, anomalías asociadas (obstrucción al tracto de salida derecho (VDDC) y estenosis subaórtica).

Quirúrgico

Cierre directo con parche: es el tratamiento de elección. Se realiza bajo circulación extracorpórea por vía transtricuspídea.

Banding de la arteria pulmonar: se reserva para pacientes con bajo peso o pacientes con defectos múltiples o apicales de difícil acceso.

La evolución postquirúrgica suele ser excelente. En el seguimiento postoperatorio, se recomienda la profilaxis de endocarditis los 6 primeros meses tras la cirugía. Entre las complicaciones más frecuentes podemos encontrar CIV residuales (generalmente sin repercusión hemodinámica, que no precisan un cierre posterior) y bloqueos (es frecuente el bloqueo de rama derecha (BRD) y en el 2-5% se puede producir un bloqueo AV, aunque puede ser transitorio).

Oclusión por cateterismo

Especialmente útil para defectos musculares en los que el acceso quirúrgico puede ser complicado y en perimembranas seleccionadas. La principal limitación técnica es el compromiso de estructuras próximas (nodo AV, válvulas AV).

Según las recomendaciones de la AHA, se puede considerar en las CIV musculares con anatomía favorable en > 5 Kg de peso y en las CIV

perimembranas en niños mayores (no es una técnica generalizada en los centros por el riesgo de BAV completo).

BIBLIOGRAFÍA

-Fulton DR, Saleeb S. Isolated ventricular septal defects (VSDs) in infants and children: Anatomy, clinical features, diagnosis and management. En: UpToDate. Manning WJ (ed). 2022

-Kavanaugh-McHugh A. Echocardiographic evaluation of ventricular septal defects. En: Uptodate. Manning WJ (ed). 2022

-Penny DJ, Wesley V. Ventricular septal defect. Lancet 2011; 377: 1013-1112.

-Insa Albert B, Fernández Tudela B, Cano Sánchez A. Comunicación interventricular. Cardiología Pediátrica y cardiopatías congénitas del niño y del adolescente. CTO Ed S.L, 2015. 211-220.

DUCTUS ARTERIOSO PERSISTENTE

J. Félix Coserria Sánchez, Pedro Agudo Montore

DEFINICIÓN

El ductus arterioso es una estructura fetal normal que conecta el tronco de la arteria pulmonar con la aorta descendente. Es el mecanismo de seguridad que presenta la naturaleza para un desarrollo fetal correcto de las dos grandes arterias que surgen del corazón.

El cierre funcional del ductus arterioso ocurre habitualmente en las primeras 72-96 horas de vida en los pacientes a término. La persistencia del mismo más allá de este periodo se considera patológica y es conocida como ductus arterioso persistente.

EPIDEMIOLOGÍA

La incidencia del ductus arterioso persistente aislado es aproximadamente del 0,05% de todos los nacimientos, y entre el 5-10% de todas las cardiopatías congénitas (excluyendo recién nacidos prematuros). Es más frecuente en mujeres (proporción 2:1) y en recién nacidos prematuros.

ANATOMÍA

El ductus arterioso transcurre desde la superficie anterior del istmo aórtico (distal al origen de la arteria subclavia izquierda) hasta la cara superior del tronco pulmonar muy cercano al origen de la rama pulmonar izquierda, presentando una dirección anterior y superior.

Presenta gran variedad a nivel morfológico y de tamaño. En la mayoría, suele tener una forma cónica, siendo el extremo aórtico mayor que el extremo pulmonar.

Existe una clasificación morfológica determinada en la angiografía del cateterismo con 6 tipos de ductus arterioso basada en la localización del diámetro más estrecho, siendo el tipo F una morfología específica del ductus del paciente prematuro. Esta clasificación tiene una especial relevancia a la hora de determinar el método de cierre más adecuado para cada caso. (Figura 1)

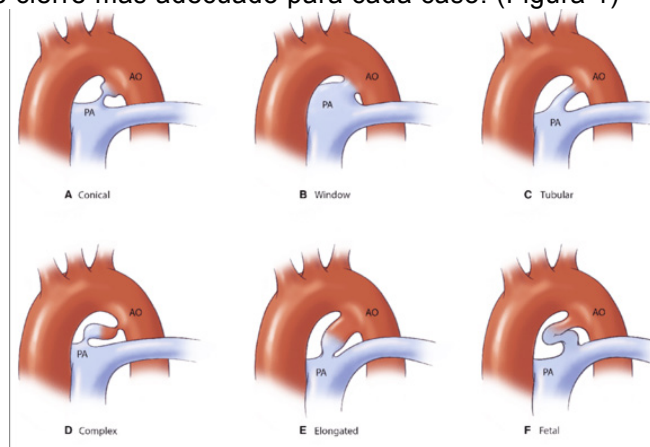


FIGURA 1. MORFOLOGÍA DUCTAL

FISIOPATOLOGÍA

El ductus arterioso desempeña un papel fundamental en la circulación fetal, en la cual el 80-90% del volumen ventricular derecho pasa a través del conducto arterioso hacia la aorta, y sólo el resto entra en la circulación pulmonar. Tras el nacimiento, el ductus arterioso se cierra espontáneamente a medida que el sistema circulatorio se adapta a la circulación postnatal, con los pulmones como órganos de intercambio gaseoso en lugar de la placenta.

El flujo sanguíneo a través del ductus arterioso depende de la resistencia total al flujo (resistencia intrínseca del ductus arterioso y resistencia vascular pulmonar) en relación con la resistencia vascular sistémica. La resistencia intrínseca del ductus arterioso viene determinada por el diámetro más estrecho, la longitud, la forma y la elasticidad ductal.

En pacientes sin otros defectos cardíacos significativos y con resistencia vascular pulmonar normal, el ductus arterioso persistente provoca un cortocircuito izquierda-derecha, es decir, la sangre fluye desde la aorta a través del ductus arterioso hacia las arterias pulmonares.

Si el cortocircuito es lo suficientemente importante, puede producir hiperflujo pulmonar, sobrecarga de volumen de cavidades izquierdas, y por último, dilatación de la aurícula y el ventrículo izquierdo.

Con el tiempo, en la vasculatura pulmonar se producen cambios anatómicos que dan lugar a un aumento de la resistencia vascular pulmonar para compensar el hiperflujo pulmonar (enfermedad vascular pulmonar obstructiva). Esto produce progresivamente una disminución del cortocircuito izquierda-derecha y, si no se trata, una inversión del cortocircuito a derecha-izquierda o síndrome de Eisenmenger.

CLÍNICA

Las manifestaciones clínicas vienen determinadas por el volumen de sangre que se desvía a través del ductus arterioso y el efecto a lo largo del tiempo, siendo la clínica de insuficiencia cardíaca la más habitual.

Anamnesis

Cuando el ductus arterioso es pequeño, los pacientes suelen estar asintomáticos.

Cuando el ductus arterioso es moderado o grande puede dar síntomas muy variados e inespecíficos. A nivel cardíaco destacan síntomas de insuficiencia cardíaca congestiva entre los que se incluyen irritabilidad, cansancio, sudoración con las tomas y estancamiento ponderal. A nivel respiratorio destacan infecciones de vías bajas de repetición y disnea

de esfuerzo. Específicamente en los pacientes prematuros se produce un aumento de las necesidades de asistencia respiratoria, hemorragia pulmonar o cerebral.

Exploración:

- Ductus arterioso silente: Exploración normal, sin soplo (el ductus es visualizable solo por ecocardiografía).
- Ductus arterioso pequeño: Soplo sistólico (recién nacidos) y continuo o “en maquinaria” (lactantes y niños mayores) a nivel infraclavicular izquierdo o zona superior del borde esternal izquierdo irradiado a la espalda.
- Ductus arterioso moderado o grande: Además del soplo, aparición de pulsos periféricos saltones con amplia presión diferencial (presión sistólica elevada y diastólica reducida), precordio hiperdinámico, frémito o “thrill” en la zona superior del borde esternal izquierdo, y signos de insuficiencia cardíaca como taquicardia, taquipnea y tiraje intercostal.
- Ductus arterioso con hipertensión arterial pulmonar o desarrollo de enfermedad vascular pulmonar: Aparición de cianosis diferencial (en la mitad inferior del cuerpo con saturación de oxígeno más baja en el pie que en la mano derecha) por inversión del sentido del cortocircuito con flujo de sangre desoxigenada de la arteria pulmonar a la aorta descendente (derecha-izquierda).

DIAGNÓSTICO

Radiografía de tórax

Si el ductus arterioso es pequeño suele ser normal o inespecífica. Con ductus arteriosos más grandes, suele haber congestión vascular pulmonar y cardiomegalia debido a la dilatación de la aurícula y el ventrículo izquierdo.

Electrocardiograma

Los hallazgos no son sensibles ni específicos. Los ductus arteriosos pequeños no provocan hallazgos electrocardiográficos significativos. Los ductus arteriosos más grandes pueden provocar ondas P anchas (dilatación aurícula izquierda), y ondas R altas en I, II, III, aVL, V5 o V6 y ondas S altas en V1 o V2 (dilatación ventricular izquierda). Otro signo característico son las ondas Q profundas (más de 4-5 mm) en precordiales izquierdas.

Ecocardiografía

Es la prueba de imagen principal para evaluar el ductus arterioso persistente y su compromiso hemodinámico. Los planos ecocardiográficos típicos son el paraesternal eje corto, el paraesternal alto (o plano ductal),

y el supraesternal corte sagital. Por modalidad 2D se puede medir la longitud y el tamaño del ductus (habitualmente diámetro en el extremo pulmonar) y la dilatación de cavidades izquierdas y por color Doppler se puede demostrar la dirección del cortocircuito (Figura 2). Con la estimación de los gradientes por Doppler podemos estimar las presiones pulmonares: el gradiente medido mediante doppler corresponde a la diferencia entre la presión sistólica de la aorta (medible por tensión arterial sistólica) y la presión en arteria pulmonar. Es especialmente útil en pacientes prematuros la medición de flujo en la aorta abdominal, la valoración de la existencia de robo holodiastólico a este nivel, así como el robo diastólico en arterias mesentéricas, por su asociación a enterocolitis necrotizante.

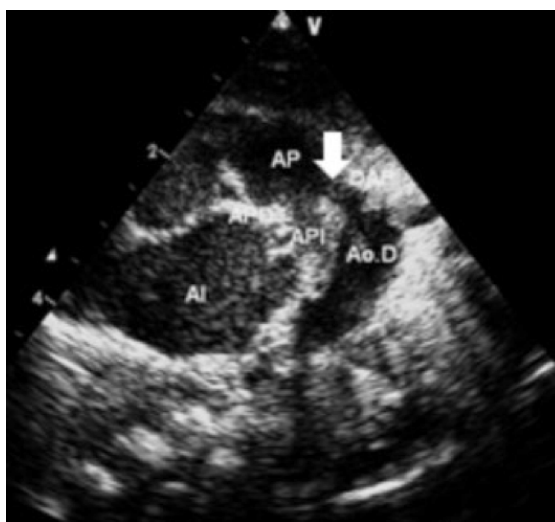


FIGURA 2. PROYECCIÓN PARAESTERNAL ALTA O PLANO DUCTAL: SE VISUALIZA DUCTUS AMPLIO (DAP) INDICADO POR FLECHA CONECTANDO AORTA DESCENDENTE (Ao D) CON ARTERIA PULMONAR (AP). APD: ARTERIA PULMONAR DERECHA. API: ARTERIA PULMONAR IZQUIERDA. AI: AURÍCULA IZQUIERDA.

TAC/RM

Sólo tienen utilidad en situaciones poco frecuentes de escasa ventana acústica para ecocardiografía o cuando se sospechan otras anomalías como coartación de aorta o anillos vasculares.

Cateterismo cardiaco y angiografía

Actualmente, se utilizan principalmente durante las intervenciones de cierre percutáneo del ductus arterioso. También son útiles para determinar el volumen del cortocircuito (relación entre flujo pulmonar y sistémico: Q_p/Q_s) y las resistencias vasculares pulmonares. La proyección principal es la lateral pura (90°). Para la selección del dispositivo de cierre es importante medir los diámetros del extremo aórtico (ampolla), el extremo pulmonar, el diámetro mínimo y la longitud total.

TRATAMIENTO

Podemos distinguir entre el ductus del paciente prematuro y el ductus persistente del niño lactante o en edad preescolar-escolar. Actualmente existe controversia en la edad neonatal entre el tratamiento plenamente conservador del ductus (no tratar) y la decisión de tratar médicamente o realizar un cierre intervencionista.

Tratamiento sintomático o médico

Diuréticos como la furosemida o la hidroclorotiazida alivian los síntomas del hiperaflujo pulmonar.

Tratamiento definitivo o cierre

El cierre del ductus arterioso persistente está indicado en pacientes con clínica de insuficiencia cardiaca congestiva o asintomáticos, pero con dilatación de cavidades izquierdas (ductus con compromiso hemodinámico). En los niños más mayores en los cuales el riesgo del cierre percutáneo es muy bajo, es razonable cerrar un ductus arterioso sin compromiso hemodinámico, pero con soplo audible. Sin embargo, el cierre del ductus silente (sin soplo) es controvertido en el paciente preescolar-escolar.

Cierre farmacológico del ductus

De uso exclusivo en recién nacidos prematuros, puesto que existe una disminución de la respuesta del músculo liso ductal al oxígeno. Sin embargo, en recién nacidos a término, el ductus arterioso persistente se debe a una anomalía estructural del músculo liso ductal.

Los fármacos más usados son la indometacina, el ibuprofeno y el paracetamol. La efectividad es del 60-80%. Las principales complicaciones del tratamiento con AINEs son la insuficiencia renal y la enterocolitis necrotizante.

Cierre percutáneo

Actualmente, el cierre percutáneo es el tratamiento de elección más allá del periodo neonatal. Los avances en el diseño de dispositivos han ampliado su uso, seguridad y efectividad. Los principales dispositivos son coils, tapones vasculares y dispositivos específicamente diseñados para

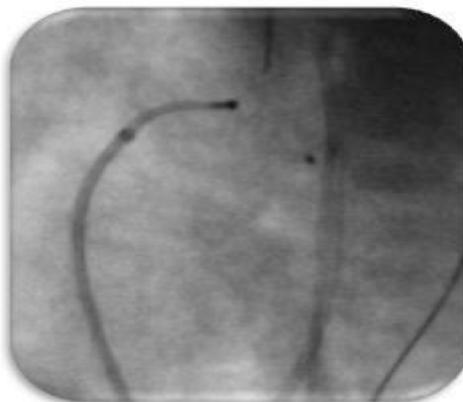


FIGURA 3. CIERRE PERCUTÁNEO DE DUCTUS DEL PREMATURO.

cierre de ductus arterioso. Las principales complicaciones son el daño vascular, la embolización del dispositivo y la obstrucción por el dispositivo del flujo sanguíneo en la aorta o rama pulmonar izquierda. El cierre percutáneo ha sustituido al quirúrgico en el tratamiento del ductus del prematuro que no responde al tratamiento médico. (Figura 3)

Cierre quirúrgico

Se reserva para pacientes en los que no es posible el cierre farmacológico o percutáneo. El procedimiento estándar es la ligadura y sección del ductus a través de toracotomía posterolateral izquierda sin bypass cardiopulmonar. Las principales complicaciones son la parálisis diafragmática izquierda, la parálisis unilateral de cuerdas vocales (nervio laríngeo recurrente) y el quilotórax.

EVOLUCIÓN NATURAL Y TRAS TRATAMIENTO

El cierre espontáneo del ductus arterioso persistente en pacientes a término más allá del primer mes de vida es poco probable. Si no se realiza un diagnóstico y tratamiento oportuno, dependiendo del tamaño del ductus y del volumen del cortocircuito, pueden aparecer las siguientes complicaciones: insuficiencia cardiaca congestiva, enfermedad vascular pulmonar o síndrome de Eisenmenger, endarteritis o aneurisma ductal.

BIBLIOGRAFÍA

- Allen HD, Shaddy RE, Penny DJ. *Moss & Adams' Heart Disease in Infants, Children, and Adolescents, Including the Fetus and Young Adult*. 9th ed. Lippincott Williams & Wilkins; 2016: 803-815.
- Park MK, Salamat M. *Parks's Pediatric Cardiology for Practitioners*. 7th ed. Elsevier; 2021: 131-135.
- May LA, Masand PM, Qureshi AM, Jadhav SP. The ductus arteriosus: a review of embryology to intervention [published online ahead of print, 2022 Oct 12]. *Pediatr Radiol*. 2022;10.1007/s00247-022-05518-0.
- <https://doi.org/10.1007/s00247-022-05518-0>
- Albert DC. *Cardiología pediátrica y cardiopatías congénitas del niño y del adolescente. Volumen I*. CTO editorial; 2015: 229-239.

DEFECTOS DEL SEPTO AURICULOVENTRICULAR

Gonzalo Cortázar Rocandio, Laura Caravaca Pantoja

DEFINICIÓN

Se denominan defectos del septo AV, también denominados defectos de los cojines endocárdicos o defectos del canal AV, a un grupo de anomalías que comparten defectos en la septación auricular y/o ventricular, situados en la zona de tabique inmediatamente por encima o por debajo de las válvulas AV y que coexisten con diferentes grados de afectación de dichas válvulas. La posición de ambas válvulas AV es más inferior de lo habitual, quedando característicamente a la misma altura (hay un único anillo valvular), sin observar la inserción más apical de la válvula tricúspide. Es característico el desplazamiento anterior de la válvula aórtica que crea una elongación en el tracto de salida del VI denominada deformidad “en cuello de cisne” que se puede dar en todos los tipos de defectos AV, aunque es más común en los defectos parciales.

EPIDEMIOLOGÍA

Representan 3-5 % de las cardiopatías congénitas. Los defectos del septo auriculoventricular (AV) constituyen la cardiopatía más frecuente en el síndrome de Down. El 40% de los pacientes con síndrome de Down tienen cardiopatía congénita y, aproximadamente un 50% de estas, corresponden a defectos del septo AV, por lo general la forma completa de la cardiopatía (>75%). Por el contrario, el 50% de todos los pacientes con defectos del septo AV también tendrán síndrome de Down. Es frecuente también la asociación a síndromes de heterotaxia (a menudo con una aurícula común).

CLASIFICACIÓN

En función de la localización y la extensión del defecto se van a clasificar en:

- Defectos completos del septo interauricular (canal AV completo).
- Defectos parciales del septo interauricular (canal AV parcial).
- Formas transicionales e intermedias.

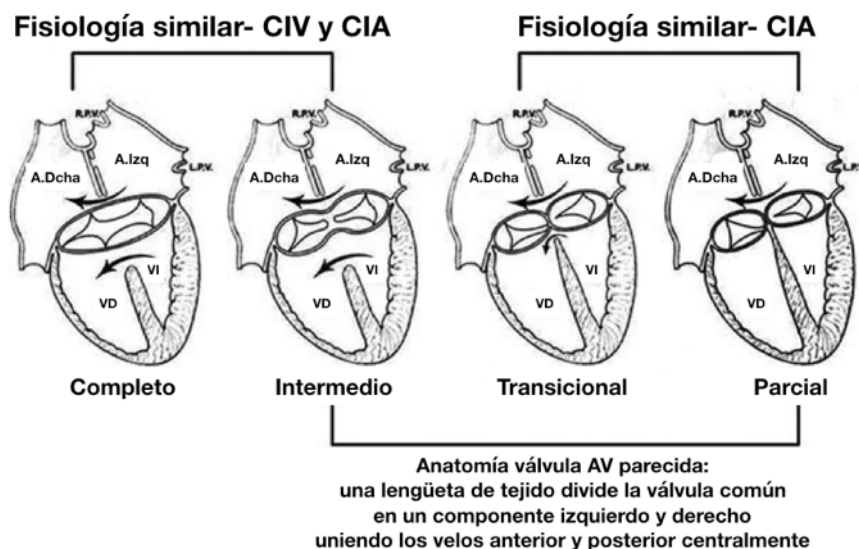


FIGURA 1. ESQUEMA CON LAS CARACTERÍSTICAS DE LOS DIFERENTES TIPOS DE DEFECTOS DEL SEPTO AURICULOVENTRICULAR.

Tanto las formas parciales como las completas pueden ser balanceadas, cuando los ventrículos tienen tamaños similares, o desbalanceadas, en caso de predominio evidente de uno de ellos. Hasta en un 60% de defectos desbalanceados, el ventrículo derecho es el dominante. De esto va a depender la estrategia de corrección quirúrgica (reparación univentricular o biventricular).

DEFECTO COMPLETO DEL SEPTO INTERAURICULAR (CANAL AV COMPLETO)

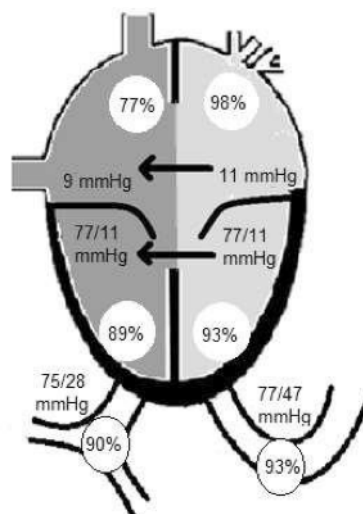
Definición

Los defectos completos combinan una comunicación interauricular amplia en la parte inferior del tabique cerca de las válvulas AV, denominada comunicación interauricular ostium primum (CIA OP), que se continúa con una comunicación interventricular (CIV) de entrada grande. La válvula AV común tiene un solo orificio y está compuesta por cinco velos. Los

músculos papilares a menudo están rotados en sentido de las agujas del reloj. Existe un subtipo de canal AV completo, denominado **canal AV intermedio** en el que se aprecian dos orificios separados por una banda fibrosa dando lugar a un componente valvular izquierdo y a un componente valvular derecho (no se han de denominar válvula mitral y válvula tricúspide), y se acompaña, también, de una CIV grande de entrada.

Fisiopatología

Las consecuencias fisiológicas de los canales AV completos son las que cabe esperar de los defectos auricular y ventricular con un importante cortocircuito desde las cavidades cardiacas izquierdas hacia las derechas, produciendo un aumento del flujo pulmonar, siempre y cuando las resistencias vasculares pulmonares hayan disminuido. A ello se añade la regurgitación de la válvula AV única. Las consecuencias van a ser una sobrecarga biventricular de volumen (la CIA sobrecarga cavidades derechas, la CIV cavidades izquierdas) y una sobrecarga de presión a nivel del ventrículo derecho por aumento de presión arterial pulmonar, sustrato para desarrollar hipertensión arterial pulmonar a edades precoces, si no se corrige el defecto. Esta sobrecarga cardiaca ocasiona una clínica de insuficiencia cardíaca (IC).



CANAL AV COMPLETO

Clínica

Las manifestaciones clínicas suelen aparecer en los primeros meses de vida, cuando las resistencias vasculares pulmonares disminuyen. Son frecuentes el retraso del crecimiento, infecciones respiratorias de repetición y signos de IC por hiperaflujo pulmonar: taquipnea, tiraje, hepatomegalia, sudoración y fatiga durante las tomas. La rapidez con la que se instauran los síntomas va a depender, en gran medida, del tamaño de la CIV, grado de regurgitación de válvula AV común y resistencias vasculares pulmonares.

La auscultación cardíaca puede ser variable, pudiendo apreciarse desde un soplo sistólico suave hasta un soplo pansistólico en borde esternal izquierdo por la regurgitación de la válvula AV. Puede auscultarse un soplo diastólico debido a la sobrecarga de volumen a través de la válvula AV. El segundo tono se encuentra reforzado y con desdoblamiento amplio.

Pruebas diagnósticas

ECG: es característico el hemibloqueo anterior izquierdo con desviación del eje QRS hacia superior e izquierda (entre -150° y -40°) en el 70% de los casos (denominado eje de canal). Puede coexistir bloqueo de rama derecha. Es frecuente encontrar un intervalo PR prolongado.

Radiografía de tórax: el patrón característico es de cardiomegalia con aumento de la trama vascular pulmonar.

Ecografía Doppler: permite la visualización de todos los componentes del defecto, así como la valoración de su gravedad. El plano donde se visualiza mejor la “cruz” del corazón es en el apical 4 cámaras (A4C), donde se observan ambas válvulas AV a la misma altura, se puede valorar el grado de regurgitación de esta y se objetiva el defecto del septo interauricular e interventricular. Además, se ha de valorar el tracto de salida del ventrículo izquierdo, ya que el desplazamiento anterior de la válvula aórtica puede generar obstrucción a dicho nivel. Es la técnica de evaluación gold estándar y no suele requerir pruebas más invasivas previa a la reparación quirúrgica.

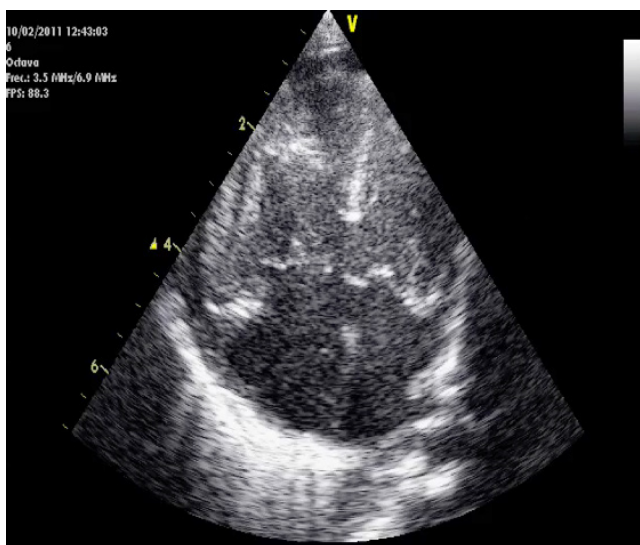


FIGURA 2. IMAGEN DE ECOCARDIOGRAFÍA DONDE SE APRECIA DEFECTO DEL SEPTO AURICULOVENTRICULAR COMPLETO (PROYECCIÓN CUATRO CÁMARAS)

Cateterismo cardíaco: indicado si sospecha de hipertensión pulmonar, sobre todo en pacientes mayores de 6 meses de edad con finalidad diagnóstica y para valorar la reversibilidad de la patología vascular pulmonar previo a corrección quirúrgica.

Tratamiento

Tratamiento médico: recomendado en pacientes en los que aparezcan síntomas clínicos o signos ecocardiográficos de IC, con el fin de evitar el deterioro clínico y permitir abordar el tratamiento quirúrgico en la mejor situación clínica posible. Va a estar focalizado en tratar la IC y el hiperaflujo pulmonar: diuréticos para reducir la precarga (furosemda, tiazidas o espironolactona), fármacos para reducir la poscarga ventricular (IECAS, milrinona...). Se debe evitar el uso de FiO₂ elevadas, dado que el oxígeno es un vasodilatador pulmonar y puede empeorar el hiperaflujo. En casos más graves de hiperaflujo pulmonar será necesario utilizar presión positiva en la vía aérea (CPAP) o incluso ventilación mecánica junto con inotrópicos.

Cirugía correctora: consiste en el cierre de la CIA y de la CIV y la reconstrucción de las válvulas AV, que permitan una correcta conexión de cada aurícula con su correspondiente ventrículo y un funcionamiento valvular adecuado. El momento ideal para la reparación es entre los 3-6 meses de vida. La IC que no responde al tratamiento médico agresivo, neumonías de repetición o retraso significativo del crecimiento son indicaciones para adelantar la cirugía. Los pacientes con síndrome de Down desarrollan enfermedad pulmonar vascular precozmente, por lo que requieren cirugía a edades más tempranas (antes de los 6 meses).

Cirugía paliativa: *banding* o cerclaje de la arteria pulmonar, con el objetivo de disminuir el cortocircuito izquierda-derecha para evitar el desarrollo y la progresión de la enfermedad vascular pulmonar. Está indicado en lactantes con importante deterioro clínico, con muy mal estado nutricional y/o hipertensión pulmonar en los que la cirugía reparadora se considere de alto riesgo. En los pacientes con defecto del septo AV no balanceados donde la reparación biventricular no es viable, deberá realizarse precozmente un *banding* de la arteria pulmonar, seguida a partir de los 3-4 meses de una anastomosis cavopulmonar parcial (Glenn bidireccional) y, en un tercer tiempo, completarla con una derivación cavopulmonar total (Fontan), cirugías por etapas correspondientes a fisiología univentricular.

Pronóstico y evolución

La mortalidad precoz tras la reparación quirúrgica (primeros 30 días) se encuentra actualmente entre el 2-10%. Los resultados de la cirugía correctora son buenos, dependiendo, en gran medida, del grado de competencia que se haya podido conseguir en el funcionamiento de las válvulas AV. La supervivencia a largo plazo se encuentra alrededor del

70% a los 10 años de la reparación. Hasta un 15-20% van a precisar reintervención. Las lesiones residuales más frecuentes son la insuficiencia valvular tricúspide y/o mitral, obstrucciones del tracto de salida de VD o VI y defectos residuales septales.

En pacientes no sometidos a intervención quirúrgica la mortalidad es elevada. A partir del año de vida, debido a la existencia de enfermedad vascular pulmonar establecida se empieza una época de relativo buen estado clínico. De forma evolutiva, la resistencia al flujo pulmonar se incrementa, supera la sistémica e invierte el cortocircuito, lo que causa hipoxemia, cianosis y todo el cortejo fisiopatológico del síndrome de Eisenmenger con un importante deterioro de la calidad de vida y elevada mortalidad en etapas posteriores de la vida.

DEFECTO PARCIAL DEL SEPTO AV (CANAL AV PARCIAL)

Definición

Los defectos parciales del septo auriculoventricular presentan un defecto en la parte inferior del tabique interauricular, cerca de las válvulas AV (CIA OP). Existen dos orificios independientes en la válvula AV localizados de forma contigua en el mismo plano. La válvula mitral presenta una hendidura o “cleft” en el velo anterior que puede causar regurgitación valvular significativa. Existe un subtipo de canal AV parcial denominado **canal AV transicional** en el que además de la CIA OP hay una pequeña CIV de entrada restrictiva, cerrada parcialmente por uniones fibrosas del tabique interventricular.

Fisiopatología

Se produce un cortocircuito izquierda-derecha a través del defecto septal. Dado que este cortocircuito solo se produce a nivel auricular, entre dos cámaras de baja presión, el paciente puede estar asintomático y el desarrollo de síntomas depende, en gran medida, del grado de regurgitación mitral.

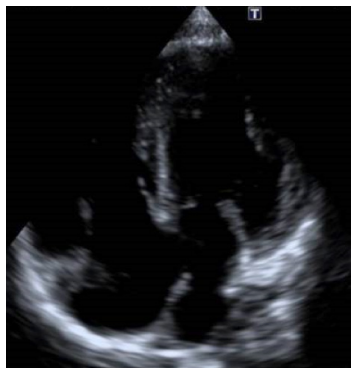
Clínica

En general, los pacientes afectados de CIA ostium primum están asintomáticos, pero pueden presentar infecciones respiratorias de repetición y algunos niños que asocian regurgitación mitral severa presentan síntomas de insuficiencia cardíaca. Puede auscultarse un soplo sistólico eyectivo en foco pulmonar, con un segundo ruido cardíaco desdoblado fijo y un soplo sistólico de regurgitación en ápex por la insuficiencia mitral.

Pruebas diagnósticas

ECG: algunos pacientes también presentan el eje QRS superior (-40 a -150°), como en el defecto AV completo. Es frecuente observar un bloqueo AV de primer grado y una hipertrofia ventricular derecha o bloqueo de rama derecha.

Ecocardiografía doppler: permite el diagnóstico preciso, gracias a la visualización directa del defecto en la porción inferior del tabique auricular, así como la regurgitación de la válvula mitral, característicamente producida por el cleft. Es importante descartar obstrucción al tracto de salida del VI. El plano donde mejor se visualiza el defecto interauricular y permite ver el grado de regurgitación de la válvula va a ser el apical 4 cámaras y donde mejor se visualiza el cleft en el paraesternal eje corto.



Tratamiento

Tratamiento médico: Por lo general no suele requerirlo. En caso de precisar el tratamiento es similar al del canal AV completo.

Tratamiento quirúrgico: consiste en el cierre de la CIA y la reconstrucción de la hendidura mitral mediante cirugía con circulación extracorpórea. Indicada cuando existe sintomatología clínica o en pacientes asintomáticos con cortocircuito significativo (relación flujo pulmonar/flujo sistémico >1.5). En pacientes asintomáticos, se realiza de forma electiva en niños de 1 a 3 años.

Pronóstico y evolución

El pronóstico tras la intervención es habitualmente muy bueno (mortalidad quirúrgica $<5\%$) y depende de la reparación valvular conseguida mediante cirugía, precisando únicamente revisiones periódicas en consulta de cardiología pediátrica. Un 10-15% de defectos parciales intervenidos, van a requerir reintervención a lo largo de su vida, la mayoría por insuficiencia mitral, obstrucción del tracto de salida del VI o insuficiencia tricuspídea.

BIBLIOGRAFÍA

- Moss and Adams' Heart Disease in Infants, Children, and Adolescents: Including the Fetus and young Adult. 10th ed. Volume 1. Philadelphia, PA: Wolters Kluwer; 2022.

- Park's Pediatric Cardiology for Practitioners. 6º edición. 2014.

- Cuidados críticos del niño con Patología Cardíaca. 1ª edición. Ergon, 2018.

- Casaldáliga. Defectos de cojines endocárdicos. Protocolos diagnósticos y terapéuticos en cardiología pediátrica de la Sociedad Española de Cardiología Pediátrica. Disponible en www.secardioped.org.

ESTENOSIS DE VÁLVULAS SIGMOIDEAS

María Teresa Viadero Ubierna, Andrea Gutiérrez Camus

Las válvulas sigmoideas son la válvula pulmonar y la válvula aórtica, siendo anatómicamente dos válvulas muy parecidas en un corazón normal.

ESTENOSIS PULMONAR

Se denomina estenosis pulmonar (EP) a la obstrucción en la salida del ventrículo derecho (VD). Esta puede producirse a tres niveles:

- Por debajo de la válvula (EP subvalvular): por engrosamiento en el VD.
- En la válvula (EP valvular).
- Por encima de la válvula (EP supravalvular): por estrechamiento del tronco y/o las ramas pulmonares.

La EP valvular es la más frecuente y, en este capítulo, solo vamos a tratar de ella.

Epidemiología

La estenosis pulmonar valvular no es rara, supone el 8-10% de las cardiopatías congénitas y tiene una prevalencia de entre 1/2.000-100.000. Puede aparecer de forma aislada o asociada a otros defectos cardíacos, como el Fallot. A veces se presenta en forma familiar y también puede aparecer en contexto de síndromes, como el Noonan, Leopard, Costello, etcétera. Es importante pensar en ello y descartar uno de estos síndromes ante un paciente que diagnosticamos de EP.

Anatomía

El defecto puede deberse a:

- Fusión o ausencia de comisuras: es la forma más frecuente.
- Engrosamiento o displasia valvular, formada por tejido mixomatoso y el anillo valvular puede ser pequeño. Este tipo de afectación es la que suelen presentar los pacientes con síndrome de Noonan que, característicamente, suelen también asociar componente supravalvular.
- Válvula bicúspide o monocúspide.

Fisiología

El principal efecto fisiopatológico de la EP es el aumento de presión en el VD, que es proporcional a la gravedad de la obstrucción. Si la sobrecarga es importante, el VD tiende a hipertrofiarse para mantener así el gasto cardíaco. En casos avanzados, el V. D. sometido a alta presión puede dilatarse y fallar, apareciendo insuficiencia cardíaca derecha. Si la

Diagnóstico

El diagnóstico se basa en la exploración física y la ecocardiografía.

Exploración física:

Lo más característico es la presencia de un soplo rudo en el foco pulmonar y un 2º ruido desdoblado. El desarrollo pondo-estatural suele ser normal. Cianosis o datos fallo derecho aparecerán solo en los casos más graves como hemos explicado anteriormente.

Exploraciones complementarias:

La prueba fundamental es la ecocardiografía; habitualmente con ella es suficiente para decidir acerca del tratamiento. Con la ecocardiografía valoramos el nivel al que está la obstrucción, la morfología de la válvula, la dilatación postestenótica del tronco pulmonar, la sobrecarga (hipertrofia/dilatación) del lado derecho y su función, los cortocircuitos y otras malformaciones asociadas y el grado de estenosis (calculando el gradiente mediante Doppler).

En ocasiones, la EP puede diagnosticarse en la etapa fetal. Normalmente son los casos más severos. Es fundamental identificar aquellos en que el flujo pulmonar es ductus-dependiente, ya que requerirán tratamiento inmediato tras el nacimiento.

Los hallazgos del electrocardiograma (ECG) varían según el grado de sobrecarga. En la EP leve el ECG puede ser normal. En formas más graves, habrá desviación del eje del QRS a la derecha y otros datos de crecimiento derecho.

La radiografía de tórax puede ser normal o mostrar cardiomegalia (por el crecimiento del lado derecho) y/o un cono pulmonar prominente (por la dilatación post-estenótica del tronco pulmonar). En la EP crítica, la vascularización pulmonar está disminuida por la hipoperfusión pulmonar.

Tratamiento

Si la estenosis es leve o moderada no precisa ningún tratamiento, solo controles. Cuando la estenosis es severa, hay que tratar. El método de elección, en todas las edades, es la valvuloplastia pulmonar percutánea con balón (por cateterismo). Accediendo a través de una vena femoral se llega al corazón, se introduce un catéter balón que “rompe” la válvula y libera la obstrucción. En general, los resultados son muy buenos. Si la válvula es muy displásica o el anillo valvular muy pequeño, el resultado puede ser peor y suelen requerir cirugía (valvulotomía quirúrgica, en ocasiones con ampliación del anillo, mediante esternotomía media y con circulación extracorpórea.

Son niños que, más allá de esto, no suelen precisar tratamientos médicos crónicos.

En la EP crítica, antes del tratamiento invasivo, será necesario estabilizar al niño si lo precisa y mantener el ductus abierto mediante la perfusión continua de prostaglandinas.

En cuanto a las recomendaciones de profilaxis de endocarditis infecciosa, las últimas guías A.H.A. ya no recomiendan la profilaxis antibiótica previa a los procedimientos, pero sí son importantes las medidas higiénicas generales (cuidados odontológicos, evitar tatuajes/piercings...).

Evolución natural y tras el tratamiento

En la infancia generalmente la progresión de la EP es lenta, siendo necesario estar más atentos en las épocas de mayor crecimiento. En ocasiones puede evolucionar favorablemente de forma espontánea.

El tratamiento invasivo suele tener buenos resultados, pero hay que vigilar las re-estenosis (más frecuentes en los neonatos/lactantes) y la insuficiencia pulmonar residual que es muy frecuente y que, a medio-largo plazo, puede requerir reintervenciones. Son niños que deberán seguir controles cardiológicos, más o menos frecuentes, pero toda su vida.

ESTENOSIS AÓRTICA

Se denomina estenosis aórtica (EAo) a la obstrucción en la salida del ventrículo izquierdo (VI). Esta puede producirse a tres niveles:

- Por debajo de la válvula (EAo subvalvular): localizada (membrana fibrosa) o difusa (túnel fibromuscular).

- En la válvula (EAo valvular).

- Por encima de la válvula (EAo supravalvular): por estrechamiento de la aorta ascendente, que puede ser localizado o difuso. Este tipo de afectación es característica del síndrome de Williams.

La EAo valvular es la más frecuente (75%) y, en este capítulo, solo vamos a tratar de ella.

Epidemiología

La estenosis valvular aórtica supone el 3-6% de las cardiopatías congénitas. Puede aparecer de forma aislada o asociada a otros defectos cardíacos (20%), sobre todo a coartación de aorta. Es más frecuente en varones (4:1). La estenosis valvular aislada se puede presentar en síndromes genéticos como el de Turner. La estenosis no sindrómica aparece esporádicamente o en patrón familiar. Conviene conocer esto, ya que se aconseja valorar a los familiares de primer grado tras diagnosticar un

caso índice. La válvula aórtica bicúspide es la cardiopatía congénita más frecuente en la población con una prevalencia alrededor del 0,5-2%. Muchas veces cursa de modo asintomático, siendo infradiagnosticada.

Anatomía

La alteración morfológica puede ser variada: por fusión de los velos o hipodesarrollo de las comisuras, por engrosamiento mixomatoso de las valvas y/o por hipoplasia del anillo. Según el número de comisuras que estén afectadas, la válvula se denomina unicúspide (la más rara, suele dar obstrucción severa y es típica de la EAo crítica de recién nacido), bicúspide (la más frecuente) o tricúspide.

Fisiopatología

El principal efecto fisiopatológico de la EAo es el aumento de presión en el VI, que es proporcional a la gravedad de la obstrucción. Si la sobrecarga es importante, el VI tiende a hipertrofiarse para mantener así el gasto cardiaco. La aurícula izquierda (AI) puede dilatarse debido al aumento de presión necesario para llenar el VI hipertrófico. En casos avanzados, el VI sometido a alta presión puede dilatarse y fallar, apareciendo insuficiencia cardiaca izquierda y congestión venosa pulmonar.

Clínica

La clínica puede variar dependiendo de la edad del niño y de la gravedad de la estenosis; desde la estenosis aórtica crítica del neonato a la estenosis leve asintomática.

Niños:

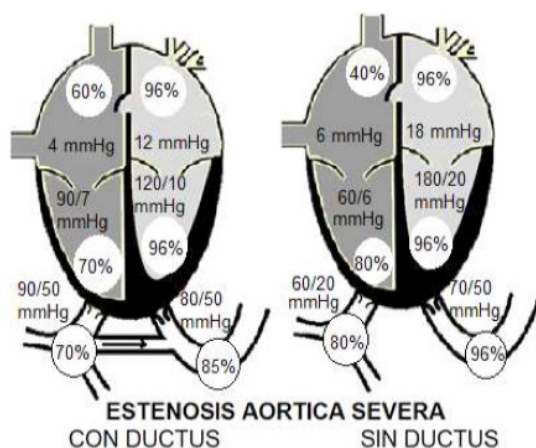
La mayoría se encuentran asintomáticos y el diagnóstico se realiza por la auscultación de un soplo patológico en la exploración. El soplo será más intenso cuanto más severa sea la estenosis.

La estenosis ligera y moderada no suele producir síntomas. Las estenosis más graves pueden presentar síntomas sobre todo en relación con el esfuerzo (disnea, dolor torácico, palpitaciones, síncope e incluso muerte súbita), por la incapacidad del VI de aumentar el gasto cardiaco a consecuencia de la obstrucción. Estos síntomas son de mal pronóstico e indican gravedad.

Recién nacidos/lactantes pequeños:

La EAo en los recién nacidos y lactantes más pequeños puede comportarse de una forma diferente a los niños de más edad, progresando mucho más rápidamente y presentando síntomas de fallo cardíaco precoz. Hay una entidad concreta, grave, que es la EAo crítica del recién nacido. El VI del recién nacido tolera muy mal la sobrecarga de presión, desarrollando

rápidamente dilatación y disfunción ventricular, apareciendo signos clínicos de hipoperfusión sistémica (palidez, mala perfusión, oliguria...) y de congestión venosa pulmonar (taquipnea...). Se trata de una cardiopatía ductus-dependiente (por flujo sistémico dependiente del ductus). Cuando el ductus permanece abierto, la saturación de O₂ a nivel sistémico estará disminuida por el shunt D-I que se produce a través de él.



A la izquierda esquema de un recién nacido con estenosis aórtica crítica en el cual es imprescindible el flujo derecha-izquierda a través del ductus para mantener el flujo sistémico. A la derecha esquema de un recién nacido con estenosis valvular aórtica severa en el cual ya se ha cerrado el ductus arterioso.

Diagnóstico

El diagnóstico puede realizarse mediante la exploración física y la ecocardiografía.

Exploración física:

Lo más característico es la presencia de un soplo sistólico en 2º espacio intercostal derecho, irradiado al cuello, donde puede palparse frémito (vibración palpable a consecuencia del flujo turbulento). El segundo ruido puede ser único. En los casos graves, los pulsos periféricos pueden ser débiles.

El desarrollo pondo-estatural suele ser normal.

En las formas neonatales graves pueden aparecer, como ya hemos comentado, datos de insuficiencia cardiaca congestiva e incluso de shock cardiogénico.

Exploraciones complementarias:

-La prueba fundamental es la ecocardiografía; habitualmente con ella es suficiente para decidir acerca del tratamiento. Con la ecocardiografía valoramos el nivel al que está la obstrucción, la morfología de la válvula, la dilatación postestenótica de la aorta ascendente, la sobrecarga (hipertrofia /

dilatación) del lado izquierdo y su función, otras malformaciones asociadas y el grado de estenosis (calculando el gradiente mediante Doppler).

-En ocasiones, la EAO puede diagnosticarse en la etapa fetal. Normalmente son los casos más severos, pudiendo asociarse a otras patologías del lado izquierdo (coartación de aorta, hipoplasia de cavidades izquierdas...). Es fundamental identificar los casos donde el flujo sistémico sea ductus-dependiente, ya que requerirán tratamiento inmediato tras el nacimiento, como ya hemos visto.

-Los hallazgos del electrocardiograma (ECG) varían según el grado de sobrecarga mostrando, en los casos más graves, datos de crecimiento izquierdo (voltajes elevados y alteraciones de la repolarización en precordiales izquierdas). En la EAO leve el ECG puede ser normal.

-La radiografía de tórax puede ser normal o mostrar cardiomegalia (por el crecimiento del lado izquierdo) y/o un botón aórtico prominente (por la dilatación post-estenótica de la aorta ascendente). En la EAO crítica la vascularización pulmonar está aumentada por la congestión pulmonar.

Tratamiento

Si la estenosis es leve o moderada no precisa ningún tratamiento, solo controles. Cuando la estenosis es severa, hay que tratar. Tenemos dos modalidades de tratamiento: percutáneo (cateterismo) o quirúrgico.

En la EAO crítica, antes del tratamiento invasivo, será necesario estabilizar al niño (puede precisar asistencia respiratoria, inotrópicos, diuréticos...) y mantener el ductus abierto mediante la perfusión continua de prostaglandinas. Si no se consigue abrir el ductus, la intervención tendrá que ser urgente.

Tratamiento percutáneo:

La valvuloplastia aórtica percutánea consiste en, mediante acceso arterial (femoral o umbilical/carotídeo en neonatos), introducir un catéter balón en la aorta y “romper” la válvula inflando el balón para aliviar la obstrucción.

Es un procedimiento de riesgo, sobre todo en los pacientes más pequeños por lo que, en algunos centros, se reserva sólo para los niños mayores de un mes. A pesar de su eficacia, se puede considerar un procedimiento más bien paliativo, ya que suele generar insuficiencia aórtica que, a medio-largo plazo, obliga a reintervenir. En las válvulas más displásicas puede no ser eficaz, requiriendo cirugía. No está indicado si hay insuficiencia significativa asociada.

Tratamiento quirúrgico:

Tenemos varias alternativas quirúrgicas. Todas ellas se realizan por esternotomía media y con circulación extracorpórea. Elegir una u otra dependerá de las lesiones asociadas y de la edad:

-*Valvulotomía quirúrgica*: Busca “romper” la válvula con la ayuda de un bisturí. Sería el equivalente quirúrgico a la valvulotomía percutánea y, al igual que esta, es un procedimiento paliativo. En aproximadamente la mitad de los casos llevará a una reintervención posterior. No está indicada si hay insuficiencia significativa.

-*Valvuloplastia (o plastia) quirúrgica*: Trata de reparar la válvula. Se trata de un método deseable para evitar o retrasar el recambio valvular pero no es sencillo y no todos los centros lo realizan.

-*Recambio valvular*: Mediante una prótesis mecánica, para lo que el niño deberá tener tamaño suficiente y requerirá posteriormente anticoagulación o mediante un homoinjerto pulmonar (cirugía de Ross), que consiste en sustituir la válvula aórtica enferma por la propia válvula pulmonar del niño, colocando en el lado derecho un homoinjerto. Esta técnica evita la anticoagulación, pero no intervenciones futuras. Otra técnica innovadora utilizada en el momento actual es el reemplazo de las valvas aórticas enfermas por tres valvas reconstruidas con pericardio del paciente, llamada técnica de Ozaki.

En cuanto a las recomendaciones de profilaxis de endocarditis infecciosa, las últimas guías de la American Heart Association ya no recomiendan la profilaxis antibiótica previa a los procedimientos en la EAo “nativa”, pero sí está indicada generalmente tras ser intervenida. Las medidas higiénicas generales (cuidados odontológicos, evitar tatuajes/piercings...) siempre están recomendadas.

Evolución natural y tras el tratamiento

La evolución de la EA suele ser progresiva, son niños que precisarán controles toda su vida. Cuanto más importante sea el grado de estenosis, más probable será la necesidad de intervención a lo largo de la vida. Es necesario estar más atentos en las épocas de mayor crecimiento. Cuando el diagnóstico es en época neonatal o de lactante, incluso aunque no sea una EAo crítica, los controles deben ser bastante estrechos, hasta ver la velocidad de progresión. Tras recibir tratamiento, la periodicidad de los controles dependerá del resultado de este.

BIBLIOGRAFÍA

-Zabala Argüelles JI, Conejo Muñoz L. Cardiopatías congénitas del ventrículo derecho y del tracto de salida del ventrículo derecho. En: Moro M, Málaga S y Madero L, editores. Cruz. Tratado de Pediatría. Madrid: Panamericana. 2014. Tomo 2. 1698-1705.

-López Ramón M, Salazar Mena J, Jiménez Montañés L. Estenosis valvular pulmonar. En: Dimpna C. Albert, coord. Cardiología pediátrica y cardiopatías congénitas del niño y del adolescente. Vol 1. Madrid: 255-264. CTO Editorial S. L. 2015. 255-264. Disponible en: <https://secardioped.org/protocolos/>

-Zunzunegui Martínez, JL, Rodríguez Ogando, A. Cardiopatías congénitas del ventrículo izquierdo y del tracto de salida del ventrículo izquierdo. En: Moro M, Málaga S y Madero L, editores. Cruz. Tratado de Pediatría. Madrid: Panamericana. 2014. Tomo 2. 1706-1712.

-Luis García, M., Izquierdo Riezu, M. A., Rezola Arcelus, E., Pastor, E. J. Estenosis aórtica valvular, subvalvular y supravalvular. En: Dimpna C. Albert, coord. Cardiología pediátrica y cardiopatías congénitas del niño y del adolescente. Vol 1. Madrid: CTO Editorial S. L. 2015. 249-254. Disponible en: <https://secardioped.org/protocolos/>

-Villares Alonso, M., Ortega Molina, M. Endocarditis infecciosa. Profilaxis. Guía ABE. AEPap; 2022. Disponible en <https://www.guia-abe.es/temas-clinicos-endocarditis-infecciosa-profilaxis>.

COARTACIÓN DE AORTA

Marta Yagüe Martín, Lourdes García Pinilla

INTRODUCCIÓN Y EPIDEMIOLOGÍA

La coartación de aorta (CoA) se define como un estrechamiento de la luz de la aorta descendente en algún punto de su trayecto, lo que provoca tanto una caída de flujo anterógrado (hipoperfusión de órganos diana), como una congestión retrógrada (disfunción ventricular, hipertensión pulmonar).

Supone el 6-8% de todas las cardiopatías congénitas, afectando a unos 3-4 niños /10000 recién nacidos vivos, con mayor prevalencia en varones (2:1).

Habitualmente es una estenosis localizada, pero puede tratarse de un segmento largo hipoplásico o tortuoso. Con frecuencia se asocia a otras malformaciones cardíacas: válvula aórtica bicúspide (60%), hipoplasia arco aórtico (18%), comunicación interventricular (13%), alteraciones de la válvula mitral (8%), estenosis subaórtica (6%), canal auriculoventricular o transposición de grandes vasos, entre otras. El síndrome de Shone, descrito como un complejo de lesiones obstructivas del corazón izquierdo (válvula mitral, aórtica y arco aórtico), suele presentar la coartación de aorta como la obstrucción predominante en periodo neonatal.

La edad de presentación y la severidad de la clínica dependen principalmente del grado de estenosis, la velocidad de instauración, las lesiones asociadas y los mecanismos de compensación establecidos.

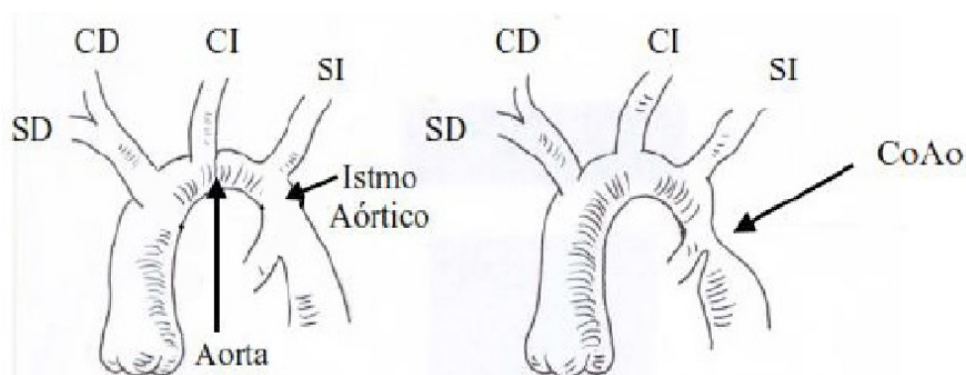
La CoA es de origen desconocido. Se desconoce por el momento una mutación genética causal, aunque se ha asociado con frecuencia a síndromes de base genética, especialmente al síndrome de Turner (30%), pero también Noonan, DiGeorge...

ANATOMÍA

El arco aórtico es una estructura vascular que tiene su origen en el ventrículo izquierdo (VI), a partir de la válvula aórtica, llevando flujo a todos los órganos del cuerpo. Se divide en raíz aórtica, aorta ascendente, cayado proximal, cayado distal, istmo aórtico y aorta descendente torácica y abdominal. Las primeras ramas son las arterias coronarias, con origen en la raíz aórtica (senos de Valsalva), encargadas de irrigar el miocardio. A nivel del cayado tienen su origen los 3 troncos supraaórticos: tronco braquiocefálico derecho (dividido posteriormente en subclavia derecha y carótida derecha), carótida izquierda y subclavia izquierda. El istmo aórtico

se encuentra distal a la salida de la subclavia izquierda, y es donde se localiza el cabo aórtico del ductus arterioso (DA), que conecta la aorta con la arteria pulmonar en la vida fetal. El tejido del DA es diferente al de los grandes vasos a los que se une, y es capaz de contraerse tras el parto, principalmente en respuesta al aumento de la presión arterial de oxígeno. A nivel histológico, en la CoA, este tejido invade la pared de la aorta yuxtaductal, dotándola de una capacidad de fibrosis y tendencia al cierre similar al propio DA.

Habitualmente la CoA se localiza en la cara posterior de la zona yuxtaductal, en el lado opuesto al origen del DA y distal a la subclavia izquierda. En raras ocasiones, la CoA se localiza proximal a la salida de la arteria subclavia izquierda o en aorta abdominal, sin relación con el DA.



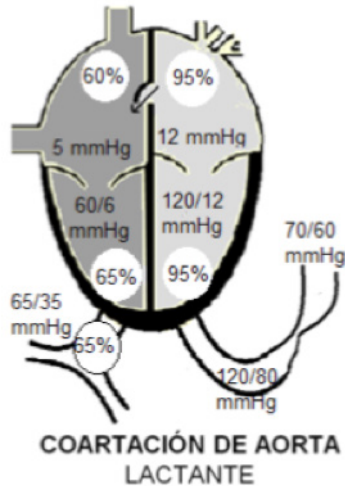
SD: ARTERIA SUBCLAVIA DERECHA; CD: ARTERIA CARÓTIDA DERECHA; CI: ARTERIA CARÓTIDA IZQUIERDA. SI: ARTERIA SUBCLAVIA IZQUIERDA. CoAo: COARTACIÓN DE AORTA.

FISIOPATOLOGÍA

Intraútero, 2/3 del flujo sanguíneo pasa a través del DA, desde la arteria pulmonar a la aorta descendente, por lo que la CoA no compromete la estabilidad hemodinámica del feto. En este momento el grado de obstrucción es leve, pero lo suficiente como para aumentar ligeramente la postcarga del VI, aumentando la presión en la aurícula izquierda (AI) y disminuyendo así el shunt por el foramen oval hacia la AI. Esto conlleva una descompensación de los flujos cardíacos, aumentando el volumen del ventrículo derecho (VD) y por tanto la proporción de flujo que pasa por el DA a la aorta descendente. A su vez disminuye el flujo al VI y a la aorta ascendente, enlenteciendo el crecimiento de dicha parte del vaso y agravando la discrepancia de calibre pre y post ductal.

Tras el nacimiento se produce el cierre del DA, lo que en muchos casos se sigue de mayor fibrosis y estenosis de la zona yuxtaductal como

comentábamos previamente. Además la desaparición del shunt desde arteria pulmonar a aorta descendente puede provocar una descompensación hemodinámica, con hipoperfusión de los territorios distales y congestión retrógrada.



ESQUEMA DE UN LACTANTE CON COARTACIÓN DE AORTA. OBSÉRVESE LA ELEVACIÓN DE LA PRESIÓN AURICULAR, EL CORTOCIRCUITO IZQUIERDA-DERECHA A TRAVÉS DEL FORAMEN OVAL PERMEABLE Y LA HIPERTENSIÓN PULMONAR.

Se producen una serie de mecanismos de compensación, que serán más o menos efectivos dependiendo del grado de estenosis y de la rapidez de instauración de la misma tras el cierre ductal. El primero de ellos es la hipertrofia ventricular izquierda, de aparición precoz, que aumenta la contractilidad cardiaca para tolerar mejor el aumento de postcarga del VI. El segundo, más tardío, es la aparición de colaterales arteriales dependientes de arterias intercostales, mamarias internas y vasos escapulares, que buscan crear un by-pass entre la zona pre y post-CoA y así mejorar tanto el bajo gasto anterógrado como la congestión.

En el caso de asociación con obstrucciones a otros niveles (mitral, subaórtico o valvular aórtico), la clínica suele ser más grave y precoz. Cuando asocia shunts intracardiacos (CIV), se suma una sobrecarga de volumen a nivel pulmonar y de cavidades izquierdas que agrava el cuadro.

CLÍNICA

Hay dos formas de presentación clínica:

1) Coartación neonatal: mientras el DA se encuentre permeable, el recién nacido puede encontrarse asintomático si la CoA no es severa. Tras el cierre ductal (2º-7º día de vida, aunque en ocasiones puede retrasarse hasta la 2ª semana), el istmo aórtico disminuye de tamaño rápidamente, sin poder instaurar mecanismos de compensación eficaces. En pocos días aparece clínica de:

- Hipoperfusión distal: mala perfusión de miembros inferiores, oliguria.
- Congestión retrógrada: hipertensión arterial preductal, disfunción ventricular izquierda, edema pulmonar, shock cardiogénico.

En estos casos el neonato se encuentra irritable y puede presentar rechazo de la ingesta, dificultad respiratoria o disminución de la diuresis. A la

exploración podemos encontrar palidez cutánea, diaforesis, hepatomegalia, polipnea, tiraje y/o crepitantes en campos pulmonares. A la auscultación cardiaca destaca taquicardia, 2º tono aumentado (hipertensión pulmonar), ritmo de galope y soplo sistólico más evidente en borde esternal izquierdo con irradiación a zona interescapular. En el caso de presentar otros defectos cardiacos asociados (válvula aórtica bicúspide o CIV), pueden escucharse también click de apertura en foco aórtico o soplo sistólico de regurgitación en borde esternal izquierdo. Un dato muy característico de CoA es la discrepancia de pulsos arteriales, encontrándose los braquiales aumentados o normales, y los femorales muy disminuidos o ausentes, con una diferencia entre la tensión arterial de ambos territorios de más de 20 mmHg. Hay dos situaciones en las que podemos no encontrar este hallazgo:

- En situaciones de shock cardiogénico, los pulsos braquiales también están muy disminuidos, por lo que no se encuentra diferencia con los femorales.

- Cuando la CoA se localiza proximal a la salida de la subclavia izquierda, el pulso en brazo izquierdo puede estar también disminuido, siendo el del brazo derecho el único aumentado.

- En los raros casos de arteria subclavia derecha aberrante, en los que no sale del 1º tronco braquiocefálico si no que tiene un origen independiente distal a la subclavia izquierda (4º tronco supraaórtico), el flujo en el brazo derecho puede estar también disminuido.

Generalmente son neonatos con importante afectación del estado general, por lo que conviene incluir en su diagnóstico diferencial otras patologías como la sepsis o la descompensación de una metabolopatía.

2) Niños mayores/Adultos: estos pacientes se mantienen asintomáticos durante mucho tiempo debido a la menor gravedad de la estenosis y a la eficacia de los mecanismos de compensación (hipertrofia ventricular izquierda y desarrollo de colaterales arterioarteriales entre el territorio pre y post CoA). Por tanto, no aparecen síntomas o signos de hipoperfusión distal ni congestión retrógrada. Suelen diagnosticarse asintomáticos, en contexto de estudio de hipertensión arterial o por síntomas derivados de esta (cefalea, epistaxis). A la exploración los hallazgos también son sutiles, siendo muy característica la diferencia de pulsos entre miembros. Pueden asociar un soplo sistólico suave con irradiación interescapular. Más raramente pueden debutar con cuadros graves por descompensación cardiaca o disección de aorta.

DIAGNÓSTICO

Con el diagnóstico de sospecha tras la anamnesis y la exploración física, se deben confirmar los hallazgos con una prueba de imagen.

Ecocardiografía

Es el método de elección, siendo una prueba no invasiva y disponible en todos los medios. Es muy útil para el estudio del arco aórtico en general y del istmo aórtico en particular, objetivando la disminución patológica de calibre a ese nivel. Se puede estimar su severidad cuantificando la aceleración del flujo a ese nivel mediante doppler continuo, siendo patológico un gradiente medio >20 mmHg, especialmente si el flujo sistólico presenta extensión diastólica. Este valor puede estar falsamente disminuido en el caso de disfunción ventricular o presencia de colaterales. En esa zona se debe comprobar si el ductus está aún permeable y mantiene el gasto de la parte inferior del cuerpo. Además, se puede estudiar la afectación hemodinámica de la lesión mediante la hipertrofia y función ventricular izquierda sistólica y diastólica, así como la elevación de presiones pulmonares (mediante cálculos indirectos por insuficiencia tricúspide o pulmonar). Por último, podemos estudiar la asociación con otras lesiones a nivel de la válvula mitral, tracto de salida ventrículo izquierdo, válvula aórtica o tabique interventricular. Esta prueba de imagen es poco sensible para el estudio de colaterales.

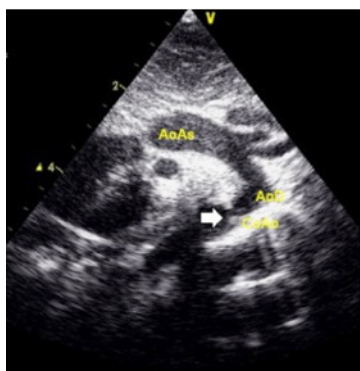


Imagen ecocardiográfica en proyección supraesternal eje largo que muestra zona de coartación aórtica a nivel del istmo aórtica indicado por flecha. La aorta ascendente (AoAsc) y la aorta descendente (AoD) son por lo demás normales.

Angio Tomografía axial computerizada (angioTAC) / Angio Cardio Resonancia Magnética (AngioCRM)

Son de segunda elección, menos disponibles, con necesidad de contraste intravenoso y sedación y, en el caso del AngioTAC, con irradiación. Se realizan en el caso de defectos complejos, asociados a otras malformaciones cardíacas o a hipoplasia de arco. Son buenos métodos para el estudio de la relación espacial de la aorta y para la visualización de las colaterales.

Angiografía percutánea

Es un método invasivo que precisa además sedación, contraste e irradiación. Permite el estudio anatómico y funcional tanto de la CoA como del VI. En el ámbito diagnóstico no aporta beneficios con respecto a las pruebas de imagen anteriores, por lo que se suele contemplar sólo en el caso de tratamiento percutáneo posterior.

Otras pruebas diagnósticas

Tanto el electrocardiograma como la radiografía de tórax pueden ser normales o mostrar datos inespecíficos, siendo éstos muy variables y dependientes de la edad de presentación y la severidad.

Electrocardiograma (ECG)

En recién nacidos con importante afectación hemodinámica, las alteraciones del ECG pueden ser difícilmente diferenciables del ECG normal a esa edad, destacando la taquicardia sinusal, la predominancia de cavidades derechas por hipertensión pulmonar y las alteraciones de la repolarización.

En niños mayores bien compensados predominan los datos de hipertrofia ventricular izquierda y sobrecarga de presión, con voltajes altos y alteraciones de la repolarización en precordiales izquierdas.

Radiografía de tórax

En periodo neonatal muestra cardiomegalia con dilatación tanto de VD como de VI y congestión pulmonar.

En niños mayores puede ser normal o mostrar signos muy sutiles: cardiomegalia a expensas de cavidades izquierdas, muescas en la zona posterior de costillas (por presencia de colaterales a partir de los 4 años de edad), signo del "3" (dilatación de la subclavia izquierda y de la zona post-ductal separadas por la zona de CoA estenótica).

TRATAMIENTO

Los pacientes con sospecha de CoA intraútero deben ser remitidos a un centro hospitalario terciario para el parto. Se debe realizar una valoración cardiológica precoz para evaluar la anatomía del arco y especialmente la severidad de la estenosis y la posible dependencia del flujo ductal, lo que podría llevar a un deterioro hemodinámico rápido tras el cierre del DA.

Tratamiento médico

El objetivo es la estabilización clínica previa a una corrección definitiva, quirúrgica o percutánea.

En periodo neonatal, cuando se objetive un istmo muy estrecho (aún en presencia de ductus permeable) o inestabilidad hemodinámica con bajo gasto anterógrado tras cierre ductal, el primer tratamiento a instaurar es la infusión continua de prostaglandinas, por vía periférica o preferiblemente

central. Con ello se busca abrir el DA y restablecer el by-pass desde el tronco pulmonar a la aorta abdominal (aunque sea a expensas de sangre desoxigenada).

En muchos casos el paciente se encuentra grave, con datos de insuficiencia cardíaca aguda o shock cardiogénico, por lo que es necesario asociar soporte respiratorio, inotrópico y diurético, así como corregir las alteraciones hidroelectrolíticas y del equilibrio ácido-base asociadas.

En niños mayores, el síntoma predominante suele ser la hipertensión arterial sistémica (en territorios pre-CoA), pero debemos tener en cuenta que un tratamiento antihipertensivo agresivo va a disminuir también la tensión post CoA, pudiendo comprometer la irrigación de órganos diana.

Tratamiento definitivo

Las opciones de corrección de la CoA incluyen tanto cirugía como intervenciones percutáneas. El momento adecuado y el tipo de intervención van a depender de la sintomatología del paciente, la estabilidad hemodinámica y la edad, pero es preferible realizarlo lo antes posible tras el diagnóstico, para evitar el desarrollo de hipertensión arterial crónica. Generalmente, para indicar el tratamiento definitivo de la CoA se ha fijado un valor de corte de más de 20 mmHg en el gradiente medio de aceleración a nivel del istmo. Este dato es controvertido, ya que puede no ser sensible en presencia de colaterales o de disfunción ventricular. Otras indicaciones serían la presencia de hipertensión arterial o hipertrofia ventricular izquierda. Cuando sea posible, deben evitarse intervenciones en situación de shock cardiogénico, salvo que no responda a medidas de estabilización o reapertura del DA.

Cirugía

Se pueden realizar distintos procedimientos según presente una CoA localizada o asocie hipoplasia de arco aórtico:

- Resección de la zona estenótica y anastomosis terminoterminal.
- Técnicas de ampliación con parche o con tejido proveniente de la subclavia izquierda.
- Resección con anastomosis término-lateral en las CoA para una mayor ampliación de la estenosis.
- Bypass con conductos protésicos, cuya utilización se limita a adolescentes o adultos que ya hayan alcanzado su talla final.

Entre las complicaciones en el postoperatorio destaca la hipertensión arterial, que en muchas ocasiones precisa de tratamiento médico agresivo durante meses. Esto se debe al remodelado y engrosamiento de la pared arterial previa a la corrección quirúrgica. Otras complicaciones son la parálisis nervio laríngeo izquierdo (que transcurre alrededor del cayado

aórtico), quilotórax por lesión del conducto torácico a ese nivel, o sangrado, entre otras.

A largo plazo pueden aparecer aneurismas en la zona quirúrgica, siendo más frecuente en correcciones con parche de ampliación. La recoartación es una importante complicación, especialmente en pacientes operados antes de los 2 meses de vida y tiene una incidencia de 5-10%.

Cateterismo intervencionista

Es una alternativa menos invasiva que la cirugía, aunque se limita a los pacientes con CoA yuxtaductal localizada, sin hipoplasia de arco. Precisa de un acceso arterial femoral, desde el que se avanza un catéter-balón hasta la zona estenótica y se realizan dilataciones sucesivas. Puede colocarse posteriormente un stent que mantenga la zona con un calibre homogéneo y disminuya la probabilidad de reestenosis precoz y de aparición de aneurismas. En general el tratamiento percutáneo se utiliza en pacientes que hayan alcanzado su talla adulta final, y para tratamiento de recoartaciones. El tratamiento intervencionista en coartaciones nativas es controvertido, especialmente en periodo neonatal, ya que el índice de recoartación, aneurisma aórtico y trombosis de la arteria femoral es más elevado. En estos casos la implantación de stent es infrecuente, ya que limita el crecimiento del vaso a largo plazo y condiciona una reintervención futura.

EVOLUCIÓN NATURAL Y TRAS TRATAMIENTO

La CoA neonatal no tratada tiene una mortalidad muy elevada. Pero incluso los pacientes con CoA de debut tardío, si no son tratados, tienen una edad media de fallecimiento a los 34 años, debido a insuficiencia cardíaca, rotura aórtica, endocarditis bacteriana o hemorragia intracraneal entre otras complicaciones.

La mortalidad quirúrgica es inferior al 2% y la supervivencia al año es mayor al 95% y > 90% a los 5 y 10 años. Estos resultados empeoran (10% aprox) cuando existen lesiones asociadas (CIV, hipoplasia del arco), CoA severa, mayor afectación hemodinámica y menores peso y/o edad al momento de la corrección. Dado el mal pronóstico a largo plazo de las lesiones no tratadas, el beneficio/riesgo de dicha cirugía es muy positivo.

Estos pacientes requieren de seguimiento a largo plazo, especialmente durante el crecimiento del niño, pero también en la edad adulta, en busca de complicaciones tardías, como hipertensión pulmonar, recoartación, aneurismas o disecciones en la zona reparada, muerte súbita...

BIBLIOGRAFÍA

- Hijazi ZM. Clinical manifestations and diagnosis of coarctation of the aorta. In: UpToDate, Shefner JM (Ed), UpToDate, Waltham, MA. (Consultado el 20 enero 2022).
- Park. Cardiología Pediátrica 6ª Edición. Madrid Elsevier-Mosby; 2014.
- Solana R, García-Guereta, L. Coartación de aorta e interrupción del arco aórtico. Cardiología pediátrica y cardiopatías congénitas del niño y del adolescente. Volumen I. Editorial grupo CTO. Protocolos de la Sociedad Española de Cardiología Pediátrica y Cardiopatías Congénitas.
- Aortic Coarctation. Kim YY et al. Cardiol Clin. 2020 Aug;38(3):337-351

TETRALOGÍA DE FALLOT

Patricia Aparicio García, Aina Prohens Batle

INTRODUCCIÓN

La Tetralogía de Fallot (TF) es la más frecuente de las cardiopatías complejas, que son aquellas que asocian más de una lesión. Pertenece al grupo de las cardiopatías conotruncales, caracterizadas por presentar defectos en los tractos de salida. La tetralogía de Fallot aparece en el 0,08% de la población general y representa el 5-10% de todas las CC. Afecta, aproximadamente, a 1/ 8.500 recién nacidos vivos, con un leve predominio en varones.

Aunque la mayoría de los pacientes con TF no son sindrómicos, entre el 7-16% de casos presentan microdelección del 22q11 (responsable del CATCH22), sobre todo cuando se asocia a arco aórtico derecho. También se asocia al síndrome de Down, pues hasta el 14-15% de los niños con síndrome de Down y cardiopatía son portadores de TF.

ANATOMÍA

La descripción original de la TF incluye las cuatro anomalías siguientes:

(1) **Estenosis pulmonar (EP)**: Puede afectar a la región subvalvular, valvular y/o supravalvular. Lo más frecuente es que esté afectado más de un nivel anatómico. El tronco y las ramas pulmonares presentan, en la mayoría de los casos, un tamaño menor al normal.

(2) **Comunicación interventricular (CIV) perimembranosa**: localizada por debajo de la válvula aórtica; generalmente es amplia y no restrictiva.

(3) **Cabalgamiento aórtico**: el septo interventricular está desplazado anteriormente y a la derecha, lo que provoca su mala alineación con la pared anterior de la aorta, que se origina de ambos ventrículos, con menos del 50% de la circunferencia del vaso saliendo del ventrículo derecho.

(4) **Hipertrofia del ventrículo derecho**: secundaria a la estenosis pulmonar crónica.

Funcionalmente y en la práctica son solo dos las anomalías, la CIV y la EP, ambas provocadas por la desviación anterior y superior del septo conal. Las otras dos lesiones no influyen en la hemodinamia ni son objeto de actuación quirúrgica.

Pueden existir otras alteraciones anatómicas asociadas menos frecuentes: agenesia de válvula pulmonar, hipoplasia de ramas pulmonares (< 3 mm en

el recién nacido), desconexión de ramas pulmonares, anomalías coronarias, arco aórtico derecho, entre otras.

El pronóstico y la gravedad de la TF está condicionado por el tamaño de la válvula y ramas pulmonares.

FISIOPATOLOGÍA

Los principales determinantes de la fisiología son la presencia de la CIV y el grado de obstrucción en la salida de la sangre del VD, que es de carácter progresivo.

El paso de la sangre no oxigenada del ventrículo derecho hacia los pulmones está limitado por la estenosis del infundíbulo, de la válvula pulmonar o de las arterias pulmonares, y por tanto se desvía hacia la aorta a través de la CIV. En la aorta se mezcla la sangre oxigenada del ventrículo izquierdo y la no oxigenada del ventrículo derecho, causando cianosis.

CLÍNICA

Las manifestaciones clínicas dependen del grado de obstrucción del flujo de salida del VD (figura 1):

-Los pacientes con poca obstrucción del flujo pulmonar pueden ser asintomáticos o presentar signos leves de insuficiencia cardiaca. A este grupo se le denomina Fallot rosado.

-Los pacientes con obstrucción grave del flujo pulmonar presentan cianosis, hipoxemia y/o crisis de hipoxia desde el periodo neonatal. Se trata del Fallot cianógeno. La hipoxia da lugar a un aumento de la viscosidad de la sangre, que puede provocar, a largo plazo, alteraciones en el crecimiento e hipocratismo digital (uñas en vidrio de reloj y dedos en palillo de tambor).

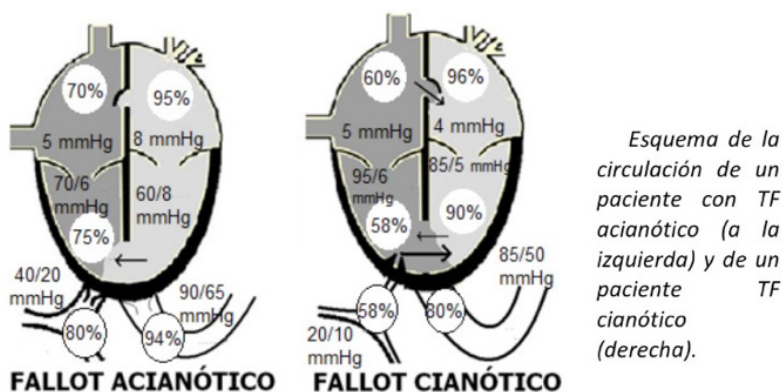


FIGURA 1: SITUACIÓN HEMODINÁMICA EN LA TETRALOGÍA DE FALLOT

Las crisis hipóxicas consisten en episodios paroxísticos de aparición o aumento brusco de la cianosis o palidez, acompañados de disnea o pérdida de conciencia. Se deben a espasmos del infundíbulo de VD o a disminución de las resistencias periféricas, típico de situaciones fisiológicas como la fiebre o el ejercicio. Esto provoca una disminución crítica del flujo de sangre por el infundíbulo pulmonar, lo que puede ocasionar acidosis láctica grave y daño multiorgánico. Son, por ello, una EMERGENCIA VITAL.

DIAGNÓSTICO

Diagnóstico clínico

Esta cardiopatía puede presentar diversos espectros clínicos según la edad del paciente y la gravedad de su estenosis pulmonar.

Inspección: En cuadros leves presentan fenotipo normal, estado general y hemodinámico conservado y adecuada ganancia ponderal. A lo largo de la evolución puede ir apareciendo fallo de medro y cianosis o subcianosis que aumenta con el llanto y los esfuerzos. En el niño mayor con tetralogía de Fallot no corregida es característica la posición genupectoral (acucillamiento), que permite aumentar la tensión arterial sistémica y favorecer así el paso de sangre desde el VD al tronco pulmonar a través de la CIV, disminuyendo la cianosis.

Auscultación: Soplo rudo sistólico precordial eyectivo en borde esternal superior izquierdo, de intensidad homogénea, presente desde el primer día de vida y causado por la estenosis pulmonar. El paso de sangre a través de la CIV no es turbulento y NO produce soplo. El segundo ruido es único, con un clic eyectivo. El soplo disminuye e incluso desaparece durante las crisis hipóxicas.

Pruebas complementarias

Radiografía de tórax: El tamaño del corazón es normal o menor del normal, con levantamiento de la punta cardíaca o “(corazón en zueco” (Figura 2), debido a la hipertrofia ventricular derecha que empuja hacia arriba al VI. La vascularización pulmonar es normal en la tetralogía de Fallot típica y disminuida si existe cianosis importante.

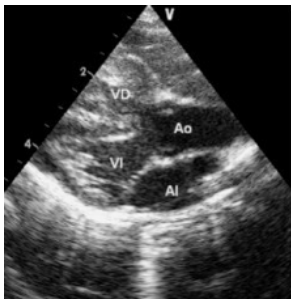
ECG: Se objetiva desviación del eje hacia la derecha por la hipertrofia del VD, con voltajes aumentados en

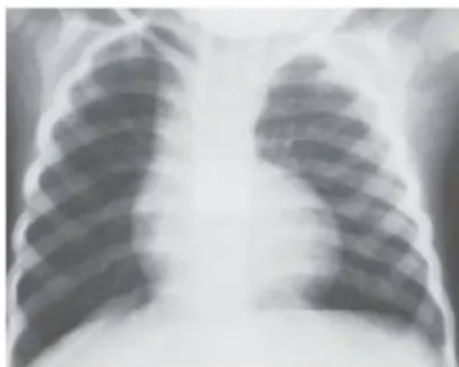

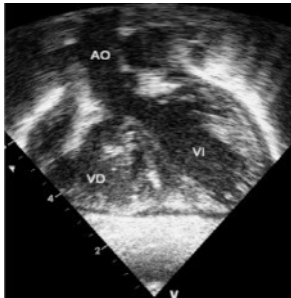
FIGURA 2. CORAZÓN “EN ZUECO” DE LA TF

precordiales derechas. Después de la cirugía se desarrolla bloqueo de rama derecha y de forma tardía, distintos tipos de arritmias (extrasístoles, taquicardia supraventricular, taquicardia ventricular).

Ecocardiografía Doppler color y Doppler tisular. Es la prueba diagnóstica de elección, que permite determinar la anatomía cardíaca (cabalgamiento aórtico, tamaño y localización de la CIV, localización y grado de la estenosis pulmonar), la anatomía de las arterias coronarias, anomalías asociadas, presencia de ductus, complicaciones a largo plazo o lesiones residuales tras la cirugía... En la actualidad el diagnóstico de la TF suele ser prenatal y se debe repetir la ecocardiografía tras el nacimiento para definir con mayor precisión la anatomía.



Proyección paraesternal que muestra comunicación interventricular y aorta cabalgando el septo interventricular.



Proyección subcostal visión coronal en la cual se aprecia la aorta cabalgando sobre el septo interventricular.

Cateterismo: Actualmente es excepcional la indicación de cateterismo en la TF y se limita a casos concretos en los que la ecocardiografía no proporciona datos claros respecto a la anatomía intracardiaca. En la actualidad también se emplea el cateterismo intervencionista en pacientes críticos con poca probabilidad de éxito quirúrgico como procedimiento paliativo estabilizador (valvuloplastia pulmonar percutánea, implante de stent en ductus o en tracto de salida de VD).

RMN/ TAC: Se reservan para el seguimiento a largo plazo de lesiones residuales y estructuras anatómicas poco accesibles por ecografía. Se emplean también para la cuantificación de la insuficiencia pulmonar posquirúrgica, la detección de regiones aneurismáticas o acinéticas del VD, su volumetría y función contráctil.

TRATAMIENTO

Tratamiento médico

El manejo médico inicial depende de la presentación clínica.

Los pacientes asintomáticos y con anatomía favorable no requieren tratamiento médico específico, solo control ambulatorio explicando claramente a los padres en qué consisten las crisis de hipoxia y los signos de alarma para consultar. Si aparecen signos de insuficiencia cardiaca congestiva se pueden utilizar diuréticos, captopril o digoxina, con suspensión del tratamiento farmacológico con la progresión de la estenosis pulmonar y la desaparición de los síntomas.

Los recién nacidos con cianosis grave pueden precisar el empleo de prostaglandina E1 para la apertura o mantenimiento de la permeabilidad del ductus. Si la cianosis es progresiva o presentan crisis de hipoxia el tratamiento quirúrgico deberá ser inmediato.

Los lactantes con estenosis pulmonares graves con gran componente infundibular se pueden tratar con propranolol oral (1-4 mg/kg/día) para relajar el infundíbulo y evitar crisis hipóxicas.

Las crisis hipóxicas son una EMERGENCIA MÉDICA. Aparecen con más frecuencia entre los 2 y los 4 meses de edad. Su prevención consiste en evitar la irritabilidad innecesaria del niño, e incluye la administración de sedantes y el alivio del estreñimiento. El tratamiento se dirige a mantener una adecuada resistencia vascular sistémica y conseguir la relajación del tracto de salida del VD con mínima depresión miocárdica. El tratamiento debe ser inmediato y de forma escalonada en función de la evolución del paciente:

1. Oxigenoterapia al 100% para favorecer la vasodilatación pulmonar y oxigenar lo mejor posible la poca sangre que llega al pulmón.
2. Posición genupectoral para aumentar las resistencias vasculares periféricas.
3. Morfina subcutánea 0,1-0,2 mg/ kg (el canalizar vía i.v si es laborioso puede autoperpetuar la crisis).
4. Si no cede con todo lo anterior, se procede a canalizar vía i.v. para administración rápida de volumen (SSF 10-20 ml/ kg).
5. Bicarbonato de sodio intravenoso 1-2 mEq/ kg diluido al medio (disminuye la resistencia vascular pulmonar provocada por la acidosis e hipoxemia)
6. Betabloqueantes: propranolol o esmolol 0,1 mg/ kg i.v. (relaja la musculatura infundibular)
7. Vasopresores: fenilefrina 5-20 mcg/ kg, (aumenta la poscarga sistémica y favorece el paso de sangre al circuito pulmonar).

Tratamiento quirúrgico

Reparación completa

El tratamiento de la tetralogía de Fallot es siempre quirúrgico y la reparación completa representa la técnica de elección. Se realiza entre los 3 y 6 meses de vida. Consiste en cerrar la CIV con un parche y corregir la estenosis pulmonar con resección infundibular y/o parche transanular, preservando lo máximo posible la válvula. Los casos con anatomías especiales pueden requerir otras variantes quirúrgicas.

Procedimientos quirúrgicos paliativos

Si la reparación completa no es posible por la edad y peso del niño, la desaturación profunda, las anomalías asociadas o la anatomía desfavorable, están indicadas diversas técnicas paliativas que permiten estabilizar al niño y favorecer el crecimiento de las ramas pulmonares: fístula de Blalock-Taussig (conexión de 3-4 mm desde la arteria subclavia a arteria pulmonar); implante de stent en ductus; hemicorrección con conexión de VD a arteria pulmonar dejando la CIV abierta.

Reintervenciones tardías

Las reintervenciones (percutáneas o quirúrgicas) en la tetralogía de Fallot corregida son frecuentes por lesiones residuales a lo largo de 20-30 años de seguimiento. La causa más frecuente es la insuficiencia pulmonar creada, sobre todo si hubo que poner parche transanular. Otras lesiones residuales menos frecuentes son estenosis pulmonar o de ramas, CIV, insuficiencia tricuspídea. También puede presentar endocarditis, implante de marcapasos o DAI.

EVOLUCIÓN NATURAL Y TRAS TRATAMIENTO

Los niños con Tetralogía de Fallot que se han sometido a corrección quirúrgica completa tienen un pronóstico excelente, con una buena calidad de vida.

Deben seguir un régimen de alimentación y vida normales, incluida la escolarización y realización de ejercicio físico adaptado a su clase funcional. Deben cumplir el calendario vacunal normal, evitando la administración de vacunas desde 4 semanas antes hasta 4-6 semanas después de cualquier cirugía. En época estacional está indicada la vacunación antigripal a partir de los 6 meses de edad. La indicación de profilaxis antiVRS con palivizumab dependerá de su edad y situación clínica.

En Tetralogías de Fallot paliadas con fístula sistémico-pulmonar y/o stent está indicada la antiagregación con AAS a 7 mg/ kg/ día durante 4-6 meses.

BIBLIOGRAFÍA

- Rodríguez Fernández, M, Villagrà Blanco, F. Tetralogía de Fallot. Protocolos diagnósticos y terapéuticos en Cardiología Pediátrica de la Sociedad Española de Cardiología Pediátrica.

- Disponible en www.secardioped.org

- Myung Park. Cardiología Pediátrica. 6ª Edición. Madrid Elsevier Saunders, 2015.

- Maza Caneva, OC; Mendoza Pertuz, JA; Villamizar Martínez, JM. Enfoque del niño con Tetralogía de Fallot. Precop. Sociedad Colombiana de Pediatría. 2020.

- Disponible en <https://scp.com.co/>

- Walter H. Johnson, Jr. Pediatric Cardiology. The Essential Pocket Guide. Third edition, Willey Blackwell. 2014.

D-TRANSPOSICIÓN DE GRANDES ARTERIAS

Esteban Peiró Molina, Blanca Casero Almenar

INTRODUCCIÓN Y EPIDEMIOLOGÍA

¿En qué consiste la transposición de grandes arterias?

La transposición de grandes arterias (TGA) o D-TGA es la cardiopatía congénita cianótica más frecuente. En ella se produce una situación anatómica de situs solitus (disposición normal de los órganos y el corazón), concordancia AV (la relación de la AI es con el VI, y AD con VD) y discordancia ventrículo-arterial, lo que significa que las grandes arterias (aorta y pulmonar) han invertido su relación con los ventrículos, quedando la aorta relacionada con el ventrículo derecho, en una posición más anterior y derecha, y la pulmonar a su vez relacionada con el ventrículo izquierdo (Figura 1).

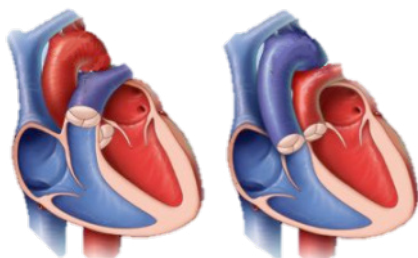


Figura 1. Corazón normal. D-TGA

Esta situación no se debe confundir con la L-TGA o Transposición Congénitamente Corregida (TCC), una situación anatómica y fisiológicamente completamente diferente, en la que, aunque existe una discordancia ventrículo-arterial, a su vez existe una discordancia atrio-ventricular, lo que genera una hemodinámica distinta. No tratada en este libro por su escasa frecuencia.

¿Quiénes padecen esta cardiopatía congénita?

Se calcula que la TGA afecta a 1 de cada 2.000-4.000 recién nacidos vivos, representando en torno al 5-7% de todas las cardiopatías congénitas. Se da con más frecuencia en varones, estimándose un ratio : 1,5-3:1.

Aunque existen múltiples líneas de investigación sobre la influencia de la genética en el desarrollo fetal de esta cardiopatía, el mecanismo exacto se desconoce. Entre los factores de riesgo más descritos podemos encontrar la exposición a determinados tóxicos (herbicidas y pesticidas), fármacos (especialmente antiepilépticos), la diabetes materna, la edad materna y las anomalías del situs.

¿Cómo se produce en el feto esta situación anatómica?

Durante la cuarta y quinta semana del desarrollo fetal, la salida del corazón la constituye un tronco arterioso único, en cuyo interior se forma un septo helicoidal que separará este vaso finalmente en dos, constituyendo las arterias aorta y pulmonar y determinando la relación de su conexión ventricular. Un defecto en la formación y septación de este tronco común da lugar al grupo de anomalías al que pertenece la TGA, las cardiopatías conotruncales. En este caso se produce una septación fallida (lineal en lugar de helicoidal) que lleva a dejar conectados erróneamente los vasos resultantes, produciendo la anatomía descrita.

¿Que tipos de transposición existen?

Entre el 70% y el 80% de los casos de TGA se trata de transposiciones simples, es decir, sin defectos en el septo interventricular ni otras anomalías asociadas más allá de la presencia de un defecto interauricular, necesario para la supervivencia inmediata, y la presencia de un ductus arterioso.

Un 10-15% lo forman las transposiciones con presencia de defectos en el septo interventricular.

El 5-10% restante se trata de casos de transposición compleja, que incluye todas las anomalías asociadas que pueden complicar significativamente el tratamiento y la evolución de estos pacientes, tales como las anomalías del arco aórtico, las obstrucciones a cualquier nivel del tracto de salida izquierdo o derecho, o las heterotaxias.

¿Cuál es la fisiología de la TGA al nacimiento?

La discordancia ventrículo-arterial previamente mencionada resulta en dos circulaciones paralelas. Por un lado, la sangre hipoxémica o desaturada de la circulación sistémica llega por las cavas al corazón derecho, saliendo de nuevo por la aorta hacia esta circulación sistémica, y regresando de nuevo por las cavas. Al mismo tiempo, en paralelo, la sangre oxigenada llega al corazón izquierdo por las venas pulmonares, y de aquí viaja nuevamente al pulmón por las arterias pulmonares, regresando por las mismas venas pulmonares. Esta situación hemodinámica sería incompatible con la vida tras el nacimiento. Sin embargo, el recién nacido se mantiene con vida gracias a la mezcla producida en las dos comunicaciones que existen en el feto (Figura 2), y permanecen abiertas en el momento del nacimiento: el foramen oval y el ductus arterioso.

El foramen oval, de las dos potenciales fuentes de cortocircuito mencionadas, es la única en el que el juego de presiones favorece el flujo

de sangre de la circulación oxigenada a la desoxigenada, convirtiéndolo en la principal fuente de mezcla, y por tanto de vida, en la transposición simple. Es fundamental que el foramen oval (u otras comunicaciones interauriculares si las hubiese) permanezca abierto, y sea del tamaño suficiente para permitir una mezcla efectiva (esto varía según el paciente, pero suelen requerir defectos mayores de 4-5 mm como mínimo).

En el caso del ductus, la presión suele ser más alta en la aorta que en la arteria pulmonar, por lo que la dirección del cortocircuito va de la sangre desoxigenada a la circulación pulmonar, oxigenada, no produciéndose mezcla efectiva. Sin embargo, este cortocircuito es fundamental para mantener la fisiología de la transposición al nacimiento, hasta el punto de que se intenta mantener su permeabilidad farmacológicamente, ya que, al aumentar el flujo hacia el circuito pulmonar, aumenta el retorno a la aurícula izquierda, produciendo un aumento de presión en esta que favorece el cortocircuito al inducir una mayor diferencia de presiones entre ambas aurículas.

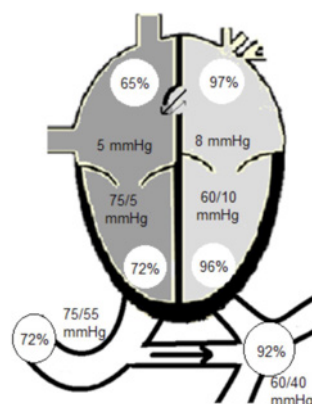


FIGURA 2. FISIOLÓGIA EN D-TGA TRAS NACIMIENTO. DUCTUS Y FORAMEN OVAL PERMEABLES

En los casos de transposiciones de grandes arterias que asocian CIV, en función de las características de la CIV puede existir una amplia mezcla, o servir un propósito similar al DAP en el caso de que no sean de gran tamaño y permitan una mezcla libre.

MANIFESTACIONES CLÍNICAS Y DIAGNÓSTICO

¿Es posible diagnosticar o sospechar prenatalmente la TGA?

El diagnóstico prenatal es una herramienta fundamental en la TGA, ya que permite planificar el nacimiento en un centro con experiencia en el manejo de esta patología, y los recursos necesarios para confirmar el diagnóstico y aplicar el tratamiento médico, percutáneo, y quirúrgico necesario.

El diagnóstico se realiza por ecografía, idealmente en la semana 18-22, en la que se puede observar con mayor sensibilidad y especificidad el defecto. A partir de la semana 30 resulta más complejo realizar el diagnóstico, y la sospecha en la semana 12 suele requerir repetir el

estudio para confirmarlo, por las dificultades propias de la técnica y sus circunstancias. La ecocardiografía fetal es una técnica de alta complejidad cuya aplicación e información debe realizarse únicamente por expertos en la materia, y la tasa de detección es muy dependiente de la experiencia del operador y los centros, con cifras que oscilan entre un 20% y un 90% en los centros con más experiencia, con una media del 50%, siendo por tanto una cardiopatía con alta tasa de falsos negativos.

¿Qué signos o síntomas encontramos en la TGA al nacimiento?

Las manifestaciones clínicas al nacimiento varían en función de si se trata de una TGA simple, si asocia una CIV, o es una transposición compleja.

En la TGA simple, generalmente se manifiesta como cianosis/desaturación al nacimiento, pudiendo asociar (aunque no necesariamente) taquipnea leve sin tiraje, con empeoramiento progresivo tras unos días conforme van disminuyendo las resistencias pulmonares y aumenta el hiperflujo. A la auscultación clásicamente se describe un segundo ruido fuerte por la posición anterior de la aorta, habitualmente sin soplo asociado, aunque este puede ser difícil de reconocer.

En el caso de acompañarse de otros defectos, el cuadro puede ser más larvado en el tiempo, con menor desaturación y mayor predominio de clínica de insuficiencia cardiaca que aparece en los primeros días o semanas de vida, con signos como: distrés, irritabilidad, palidez, sudoración excesiva, dificultades con la alimentación, taquicardia con ritmo de galope, hepatomegalia, o retraso ponderal. En los casos complejos las manifestaciones dependen del defecto asociado, pudiendo encontrar por ejemplo un soplo sistólico eyectivo en borde esternal alto en los casos que asocian estenosis pulmonar o aórtica, o disminución o ausencia de pulsos femorales en los casos que asocian coartación o interrupción del arco aórtico.

¿Qué pruebas complementarias se deben realizar en el estudio inicial y qué observaremos en ellas?

Tras el nacimiento, ante la sospecha se deben realizar las siguientes pruebas complementarias:

- *Radiografía de tórax*: Observaremos cardiomegalia ligera o tamaño normal, con la característica forma de huevo debido a la disposición de los vasos, y el hecho de que el timo con frecuencia es hipoplásico.

- **ECG:** Suele ser inespecífico, con desviación del eje a la derecha y una HVD habitual en los primeros días de vida. Puede ser completamente normal.

- **Gasometría arterial:** Variará en función de la situación hemodinámica en la que se encuentre el paciente, pero se suele caracterizar por una hipoxemia con acidosis metabólica, pudiendo asociar hipoglucemia y/o hipocalcemia

- **Ecocardiografía:** Es el pilar fundamental del diagnóstico en el momento actual. En la proyección apical y subcostal (Figura 3) se puede observar que del VI sale una arteria que se bifurca (arteria pulmonar) mientras que del VD sale otra que no lo hace (aorta). En el eje largo (Figura 4) se ven los dos grandes vasos que salen en paralelo, imagen conocida como en “cañón de escopeta”, sin cruzarse como harían en un corazón normal. Se debe centrar la atención en caracterizar correctamente la forma y tamaño del foramen oval, especialmente en casos de saturación de oxígeno <75-80%. Se estudiará el septo interventricular, así como la presencia o no de otros defectos cardíacos asociados, lo cual es esencial para planificar los pasos a seguir ante la sospecha de una TGA.

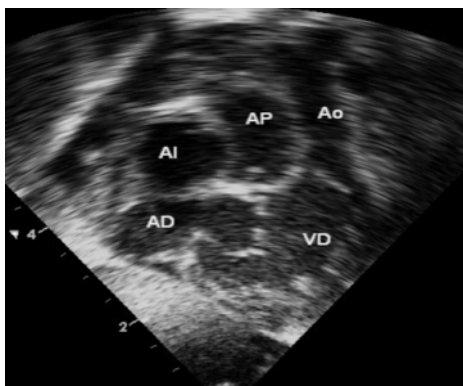


FIGURA 3. D-TGA. SUBCOSTAL

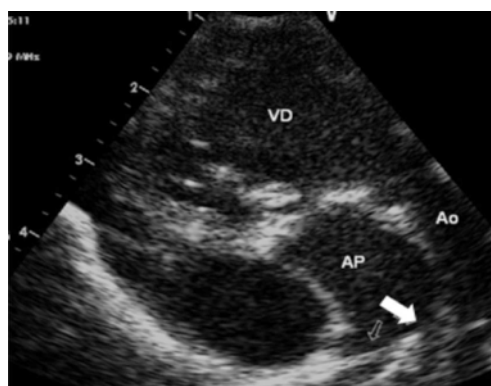


FIGURA 4. D-TGA. PARAESTERNAL

EN LA IMAGEN DE LA IZQUIERDA TENEMOS UNA PROYECCIÓN SUBCOSTAL EN EJE CORTO DONDE SE APRECIAN LOS DOS GRANDES VASOS SALIENDO EN PARALELO: LA AORTA QUE FORMA UN ARCO ANTERIOR Y A LA DERECHA DESDE EL VD Y LA PULMONAR EN POSICIÓN POSTERIOR. EN LA IMAGEN DE LA DERECHA, PROYECCIÓN PARAESTERNAL EJE CORTO MODIFICADO SE PUEDE VISUALIZAR UN VASO POSTERIOR (ARTERIA PULMONAR: AP) QUE SE RAMIFICA Y UN VASO ANTERIOR QUE SALE DEL VENTRÍCULO DERECHO Y QUE NO ES LA AORTA (Ao, NO SE RAMIFICA).

TRATAMIENTO Y MANEJO

¿Qué deberíamos hacer en caso de sospechar una TGA en un RN?

Ante un recién nacido con cianosis de causa desconocida, debemos descartar la presencia de causas pulmonares como etiología primaria

mediante la realización de una radiografía de tórax y la administración de oxígeno. Si no existe mejoría con la administración de oxígeno y se descarta causa pulmonar debemos sospechar una cardiopatía cianótica. En función de dónde nos encontremos podremos confirmar el diagnóstico mediante estudio ecocardiográfico o estabilizar al paciente para derivarlo a un centro de referencia de cardiología pediátrica y cirugía cardiovascular infantil.

Si nos encontramos en un centro sin posibilidad de valoración ecocardiográfica, lo primero que haremos será garantizar la estabilidad hemodinámica, para lo cual canalizaremos una vía y corregiremos la acidosis metabólica, hipoglucemia e hipocalcemia si las presentara. Con el fin de obtener pistas sobre la patología ante la que estamos, realizaremos un electrocardiograma y una radiografía de tórax si no la hemos realizado ya, para descartar otras causas de hipoxia.

Una vez tengamos una vía y nos encontremos en una situación de estabilidad hidroelectrolítica el objetivo es mantener el ductus arterioso abierto para favorecer el retorno de sangre a la AI y mejorar la mezcla hasta que podamos o bien garantizar el cortocircuito en la CIA mediante atrioseptostomía de Rashkind si fuese necesario, o bien resolver la transposición de forma definitiva. Para ello iniciaremos una perfusión de prostaglandinas a 0,05 $\mu\text{g}/\text{kg}/\text{min}$ y lo derivaremos a un centro de referencia de forma urgente.

Si, por otro lado, nos encontramos en un centro con cardiología pediátrica o ya contamos con un diagnóstico prenatal, ingresará en UCIN y llevaremos a cabo los mismos pasos que en el supuesto anterior, con la diferencia de añadir la ecocardiografía en las pruebas a realizar. En ella será de vital importancia realizar un estudio completo, analizando el tamaño del foramen oval (debe ser suficiente para garantizar la oxigenación), los drenajes venosos sistémicos, las relaciones ventrículo-arteriales, la anatomía de las arterias coronarias, el drenaje de las venas pulmonares, las válvulas AV, el tabique interventricular y el ductus arterioso.

¿Qué tratamiento inicial deberíamos aplicar una vez confirmado el diagnóstico?

En el momento de confirmar el diagnóstico se iniciará (si no se ha iniciado ya) la infusión intravenosa de PGE1 para mantener el ductus abierto. La dosis de inicio va desde 0,05 a 0,1 $\mu\text{g}/\text{kg}/\text{min}$, siempre bajo vigilancia estricta por el riesgo de apneas, y posteriormente la de mantenimiento entre 0,01 y 0,05 $\mu\text{g}/\text{kg}/\text{min}$. Se puede plantear descender la dosis e incluso retirar la PGE1 durante los primeros días de vida en caso de

mejoría de la oxigenación con foramen oval de buen tamaño, o por efectos secundarios, si la cirugía se va a planear de forma precoz, con el objetivo de reducir los efectos secundarios y facilitar la cirugía.

En los casos de transposición simple con foramen oval restrictivo, el recién nacido presentará una hipoxemia adecuada por falta de mezcla, lo que requerirá la realización de atrioseptostomía de Rashkind. Esta técnica puede ser indicada de forma urgente o preferente según la situación, y se puede realizar guiada por ecocardiografía en la misma UCIN o en la sala de intervencionismo, en función de las características del paciente, el centro, y los materiales disponibles. Para su indicación se suelen tener en cuenta varios factores, como un tamaño del foramen oval <5mm, un gradiente AI-AD >3-5 mmHg, y saturaciones por debajo de 75-80%. Se considera efectiva cuando se consigue un FOP de al menos 5 mm de diámetro con un flujo no restrictivo y se acompaña de una mejoría franca en la saturación.

Dentro del tratamiento médico encontramos también, si precisa, medidas como la intubación, oxigenación, las cargas de volumen para mejorar la mezcla intracardiaca e incluso inotrópicos si el deterioro hemodinámico lo precisa. Si presenta insuficiencia cardiaca puede precisar digoxina o diuréticos. Si asocia una HTP puede ser beneficioso el uso de óxido nítrico inhalado e incluso ECMO previo a la cirugía si existe disfunción ventricular severa.

Esquema simplificado de manejo inicial (TGA simple)

1. Canalizar vía y corregir acidosis, hipoglucemia e hipocalcemia.
2. Iniciar perfusión de PGE1 a 0,05 mcg/Kg/min y descender en función de comportamiento de SatO2/DAP/foramen.
3. Si oxigenación insuficiente y foramen restrictivo realizar atrioseptostomía de Rashkind.
4. Programar cirugía (habitualmente entre los 3 y 7 ddv).
5. Si precisa durante la espera por clínica de ICC valorar terapia diurética.

¿Cuál es el tratamiento definitivo o quirúrgico de la TGA y cuándo se realiza?

El tratamiento definitivo es la corrección quirúrgica, siendo la técnica de elección el **switch arterial**, (Figura 5) también conocido como corrección anatómica o **cirugía de Jatene**. Consiste en la realización de una translocación de las grandes arterias por encima del plano valvular, junto con translocación de las pastillas coronarias, conectando el ventrículo izquierdo con la circulación sistémica y el ventrículo derecho para la circulación pulmonar. Para ello se seccionan la aorta y la pulmonar por

encima de las comisuras, se extirpan las arterias coronarias junto con una pastilla de tejido para facilitar su sutura a su posición definitiva en la neoaorta, y se sutura la neoaorta con la aorta distal. Se utiliza un parche de pericardio autólogo para la creación de la neopulmonar y se anastomosa con la arteria pulmonar distal.

Esta operación debe llevarse a cabo en las **dos primeras semanas de vida**, no obstante los mejores resultados de neurodesarrollo, y la tendencia en la literatura actual, es recomendar llevarla a cabo entre los 3 y los 7 días de vida. Esto es así por los cambios fisiológicos que se dan tras el nacimiento. El descenso de las resistencias vasculares pulmonares conlleva una disminución de la presión a la que está sometido el ventrículo izquierdo, que si se mantiene en el tiempo puede provocar una regresión de este por involución de la masa muscular y desacondicionamiento, pudiendo claudicar si la corrección se hiciera más adelante.

Otras técnicas quirúrgicas, apenas usadas en la actualidad, son las técnicas de Senning y de Mustard. En ellas se lleva a cabo una inversión auricular, redirigiéndose a nivel auricular el drenaje de los retornos venosos, de forma que la sangre de las venas pulmonares se dirige a la válvula tricúspide y VD y la de las cavas o sistémica a la válvula mitral y VI. Por lo tanto, en el switch auricular (Figura 5) la bomba sistémica es el ventrículo derecho, a diferencia del switch arterial en el que la bomba sistémica es el ventrículo izquierdo, mucho más fisiológico. A continuación, podemos ver una comparación esquemática de las distintas técnicas.

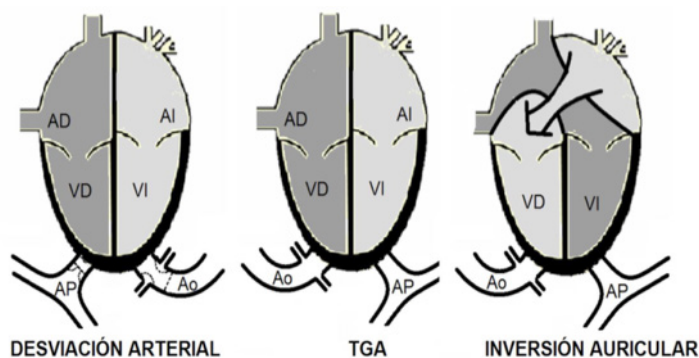


FIGURA 5. TÉCNICAS QUIRÚRGICAS PARA D-TGA

COMPLICACIONES Y SEGUIMIENTO

¿Qué complicaciones podemos encontrar en el postoperatorio inmediato?

En la técnica de Jatene, a corto plazo podemos encontrar principalmente dificultades para la salida de bomba, disfunción ventricular secundaria al aturdimiento miocárdico o la isquemia temporal y las arritmias

postquirúrgicas. Se ha visto también obstrucción de las arterias coronarias en el postoperatorio inmediato, aunque suele ser una complicación que aparece más tardíamente.

En cuanto a las técnicas de Senning / Mustard, puede producirse estenosis de las venas cavas en la unión con la AD, así como estenosis del drenaje venoso pulmonar.

Además, en todas ellas se pueden observar las complicaciones típicas de una intervención, como es el sangrado, infección de la herida quirúrgica, atelectasias, neumonía, derrame pleural o pericárdico, quilotórax, parálisis diafragmática o problemas postextubación.

¿Qué complicaciones pueden desarrollar a largo plazo?

En relación con la técnica de Jatene, a largo plazo la complicación más frecuente es la estenosis de la neopulmonar, presentándola hasta un 60% de los pacientes, aunque en grado leve, siendo significativa sólo en un 10% y resolviéndose la mitad de los casos con angioplastia percutánea con/sin stent. Se trata de la principal causa de reintervención tras la cirugía durante el primer año de vida.

Otras complicaciones son la dilatación de la raíz aórtica (5%) con insuficiencia aórtica y la patología coronaria. En cuanto a la última, pese a ser poco frecuente, se considera responsable de los casos de mortalidad tardía, por estenosis de las arterias coronarias, dando lugar a isquemia.

Si se trata de una dTGA con CIV, pueden presentar shunts residuales, así como complicaciones más típicas de la intervención tardía como la enfermedad pulmonar vascular obstructiva o las colaterales sistémico-pulmonares.

Por otro lado, si se ha llevado a cabo la intervención de Mustard o Senning, se asocia principalmente a arritmias o fallo del VD. Se ha visto que hasta $\frac{1}{2}$ a $\frac{1}{3}$ de los pacientes pierden el ritmo sinusal, presentando alteraciones como el flutter auricular, la fibrilación auricular, la disfunción del nodo sinusal o la taquicardia ventricular. Esto está producido por la sobrecarga que resulta tras la operación y por la propia intervención, pues la presencia de suturas en la región auricular favorece la aparición de arritmias. Asimismo, todos los pacientes desarrollan algún grado de disfunción ventricular derecho e incluso de la tricúspide, pues no está preparado anatómicamente para funcionar como sistémico. Otra complicación descrita, mucho menos frecuente, es la dehiscencia de las suturas.

¿Qué seguimiento deben llevar los pacientes intervenidos de TGA?

El seguimiento a lo largo de toda la vida de los pacientes intervenidos de TGA es fundamental, al comienzo incidiendo en aspectos como la alimentación, el crecimiento y la vacunación (incluyendo gripe anual aparte

de las correspondientes a su edad por calendario vacunal). Se deberá valorar evolutivamente el desarrollo de estenosis pulmonar, insuficiencia aórtica, hipertensión pulmonar, y alteraciones coronarias, así como evaluar la capacidad funcional.

No está establecida la periodicidad de las revisiones, dependerá en parte de los hallazgos presentes al alta hospitalaria. Sí que es recomendable realizar una revisión al mes y a los 6 meses de la intervención y si no se detecta ninguna complicación, visitas anuales durante toda la vida del paciente. Si se sospecha isquemia coronaria en algún momento en un paciente intervenido mediante switch arterial con translocación coronaria, bien por la clínica, la electrocardiografía o la ecocardiografía, es imprescindible realizar una técnica de imagen (TC coronario o coronariografía diagnóstico-terapéutica).

¿Qué pronóstico tienen y qué limitaciones presentan?

Por lo general, el niño con TGA intervenida mediante switch arterial, sin lesiones residuales, puede llevar una vida completamente normal. A nivel poblacional se ha descrito un descenso en la media de consumo de oxígeno máximo en esfuerzo, traduciendo una menor capacidad aeróbica en este subgrupo de pacientes, así como una tendencia mayor a la restricción pulmonar secundaria a la esternotomía realizada. Asimismo, existe una muy ligera disminución de media en las puntuaciones en escalas de neurodesarrollo, fundamentalmente en las áreas cognitiva, motora, y comunicativo-lingüística, en los pacientes intervenidos de TGA, siendo esta afectación mayor en las formas más complejas, y en los pacientes con factores de riesgo tales como prematuridad, bajo peso o síndromes asociados. Aunque se desconoce la causa exacta, factores como la cirugía extracorpórea, la atrioseptostomía percutánea, la desaturación prolongada, el uso de fármacos, o la estancia hospitalaria prolongada, así como la fisiología intraútero con sangre más desaturada para hemicuerpo superior han sido considerados en la literatura como potenciales causas de estas alteraciones en el neurodesarrollo.

HISTORIA NATURAL

¿Cuál es la historia natural de la TGA, sin tratamiento quirúrgico?

La TGA presenta una mortalidad sin tratamiento del 50% tras el primer mes de vida y en torno al 90% al año de vida (incluyendo en este grupo todas las variaciones anatómicas).

Sin tratamiento quirúrgico, el paciente presenta manifestaciones severas de insuficiencia cardíaca, hipertensión pulmonar, retraso del crecimiento, y la cianosis progresa condicionando un desnutrición e inmunodepresión severa, así como eventualmente un cuadro de fracaso multiorgánico

progresivo. La muerte en la práctica totalidad de los casos descritos en la era prequirúrgica sucede en el entorno hospitalario por hipoxia, insuficiencia cardíaca, infecciones y procedimientos relacionados con intentos terapéuticos.

BIBLIOGRAFÍA

- Gómez Guzmán et al. Transposición de las grandes arterias. En: Albert DC, coordinadora. Cardiología pediátrica y cardiopatías congénitas del niño y del adolescente. Sociedad Española de Cardiología Pediátrica. CTO Editorial. 2015. p.303-310.

- Park. Cardiología Pediátrica. 6a edición. Elsevier-Mosby. 2014

- Rodríguez et al. Anomalías del origen de los grandes vasos: transposición de grandes arterias. En: Redondo et al, editores. Cuidados críticos del niño con patología cardíaca. Ergon. 2018. p. 201-209.

CORAZÓN FUNCIONALMENTE UNIVENTRICULAR

Teresa Alvarez Martin, Alejandro Domarco Manrique

¿QUÉ ES UN CORAZÓN UNIVENTRICULAR?

El término corazón univentricular engloba un amplio espectro de malformaciones que comparten una fisiopatología común. Desde el punto de vista morfológico se define el corazón univentricular como aquellas cardiopatías en las que no existen dos ventrículos correctamente desarrollados. Uno puede no existir o ser rudimentario y, por lo tanto, incapaz de mantener su función de manera independiente. Desde el punto de vista fisiológico el término ventrículo único se expande a todas las cardiopatías en las que no es posible separar las circulaciones pulmonar y sistémica.

¿QUÉ ES LA CORRECCIÓN UNIVENTRICULAR O CIRUGÍA DE FONTAN?

El destino final de este variado grupo de cardiopatías es la cirugía de Fontan, que consiste en la recuperación de la circulación en serie, separando la circulación venosa de la circulación sistémica, sin que pase por el corazón y redirigiéndola directamente a través de las venas cavas a las arterias pulmonares de forma pasiva (conexión bicavopulmonar). De esta forma, el ventrículo único queda como bomba para la circulación sistémica, mientras que el mantenimiento del gasto pulmonar depende exclusivamente del gradiente de presión entre el territorio de las venas cavas y la presión telediastólica del ventrículo sistémico.

Esta corrección se hace en 2 ó 3 Estadios con el objetivo final de separar la circulación pulmonar y sistémica

Estadio I: Se realiza durante el periodo neonatal, es el más variado dependiendo de la cardiopatía de base, hay pacientes que no precisan cirugía, pero la mayoría precisan algún procedimiento para regular el flujo pulmonar o sistémico.

Estadio II: En el segundo estadio, ya en periodo de lactante, 4-6 meses, se inicia la separación de las circulaciones sistémica y pulmonar con la derivación cavopulmonar superior o cirugía de Glenn (conexión de la VCS a la APD).

Estadio III: Entre los 2-6 años, se completa la conexión bicavopulmonar total o cirugía de Fontan (conexión de la VCI a la AP).

CARDIOPATÍAS INCLUIDAS EN EL CORAZÓN

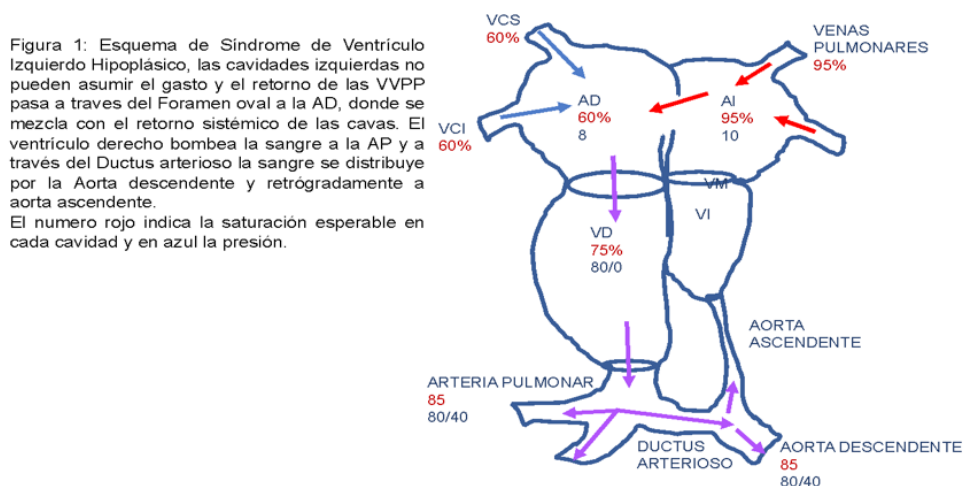
UNIVENTRICULAR

Existen múltiples patologías que se pueden englobar en el diagnóstico de ventrículo único como el síndrome de ventrículo izquierdo hipoplásico (SVIH), la atresia tricúspide (AT), algunas formas de atresia pulmonar con septo íntegro (APSI), el ventrículo único de doble inlet y otras malformaciones como el canal auriculoventricular (CAVC) desbalanceado, algunas formas de ventrículo derecho de doble salida (VDDS) con CIV no relacionada o la anomalía de Ebstein severa.

Una manera de clasificarlas es según el ventrículo único sea izquierdo o derecho, el prototipo de ventrículo único de morfología derecha es el SVIH y el de ventrículo izquierdo la AT. No solo es descriptivo, sino que tiene interés pronóstico.

Síndrome de ventrículo izquierdo hipoplásico (SVIH)

Supone el 1-2% de todas las cardiopatías congénitas y es la primera causa de muerte por cardiopatía congénita en la primera semana de vida. El SVIH es un espectro de lesiones con un grado variable de hipodesarrollo de las estructuras izquierdas, desde la atresia mitroaórtica con ventrículo izquierdo severamente hipoplásico, hasta la hipoplasia mitroaórtica con flujo anterógrado por ambas válvulas. En todos los casos las estructuras izquierdas son incapaces de mantener el gasto sistémico de manera independiente.



SÍNDROME DE VENTRÍCULO IZQUIERDO HIPOPLÁSICO (SVIH) (FIGURA 1)

Atresia Tricúspide (AT): (figura 2)

La AT es la tercera CC cianógena más frecuente y se debe a la ausencia de formación de la válvula tricúspide con hipodesarrollo del ventrículo derecho y la válvula pulmonar. Según la disposición de las grandes arterias se clasifica en: tipo I con arterias normorrelacionadas, tipo II con DTGA (d- trasposición de grandes arterias) y tipo III otras malposiciones de los grandes vasos.

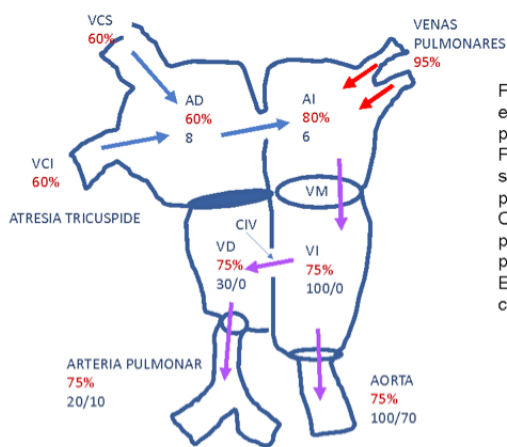


Figura 2: Esquema de una Atresia Tricúspide con estenosis pulmonar: la sangre desaturada proveniente de las cavas pasa a través del Foramen oval a la AI, donde se mezcla con la sangre altamente oxigenada de las venas pulmonares y pasa por la válvula mitral al VI. Cuando el VI de contrae parte de la sangre sale por la aorta y parte pasa por la CIV al VD y sale por la AP a los pulmones. El numero rojo indica la saturación esperable en cada cavidad y en azul la presión.

El cuidado de estos niños precisa un abordaje coordinado entre cardiólogos y pediatras para asegurar un adecuado manejo multidisciplinar. Son pacientes complejos con anatomías variadas y diferentes cirugías, pero comparten unas características comunes en todos los estadios y es en estos rasgos comunes en los que vamos a centrar la exposición.

PERIODO PRENATAL

Las cardiopatías incluidas en el corazón univentricular tienen una tasa de diagnóstico prenatal elevada en nuestro medio. La circulación fetal con la placenta como fuente de oxígeno y los shunt fisiológicos (foramen oval y ductus arterioso) permite que la mayoría de las cardiopatías se mantengan estables durante el periodo prenatal. El diagnóstico prenatal ayuda a planificar el parto y la transición neonatal.

PERIODO NEONATAL

Todos los corazones univentriculares no paliados comparten las mismas características fisiopatológicas:

1. La sangre sistémica y pulmonar se mezcla, por lo tanto la saturación de oxígeno es de 75-85%.

2. El ventrículo único debe bombear la sangre a ambas circulaciones por lo que trabaja más que en una circulación biventricular.

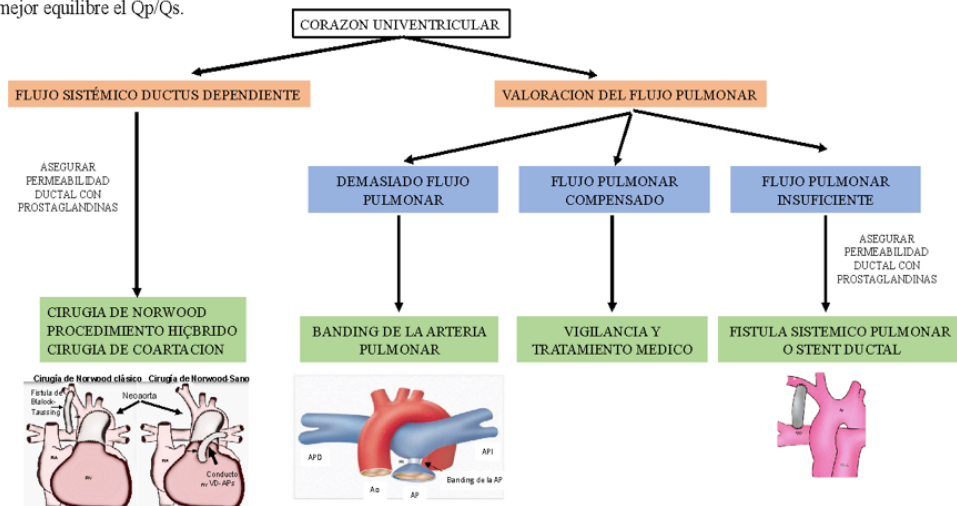
3. El flujo que va a la circulación pulmonar y sistémica depende del tamaño de la arteria de salida y de las resistencias en cada una de las circulaciones. Este suele ser el factor determinante de la presentación clínica en periodo neonatal.

La evaluación de un neonato con corazón univentricular se debe orientar a contestar las siguientes preguntas:

1. ¿Existe un flujo sistémico asegurado?
2. ¿Cómo es el flujo pulmonar?
3. ¿Hay algún problema en el retorno venoso pulmonar?
4. ¿Están balanceadas las circulaciones pulmonar y sistémica?

La ecocardiografía es la técnica de elección para contestar a estas preguntas y actualmente está disponible en casi todas las unidades neonatales. En la **figura 3** vemos el esquema de manejo en el periodo neonatal según la forma de presentación del ventrículo único.

Figura 3. Esquema del manejo neonatal. El objetivo del manejo neonatal es imitar la circulación fetal, manteniendo la permeabilidad ductal con prostaglandinas y minimizando la restricción a nivel interatrial hasta realizar la técnica quirúrgica que mejor equilibre el Qp/Qs.



Los neonatos que no tengan el flujo sistémico asegurado, por ejemplo el SVIH, se presentan con signos de bajo gasto sistémico e hiperflujo pulmonar (palidez, cianosis, taquipnea, taquicardia, rechazo de tomas, pulsos periféricos débiles, letargia) o con shock cardiogénico que puede confundirse con una sepsis neonatal. El manejo precisa inicio de prostaglandinas para mantener abierto el ductus y dependiendo de la

situación clínica, ventilación mecánica, inotrópicos, diuréticos y corrección de la acidosis. Es importante resaltar que todo el flujo pasa por el ventrículo único y se distribuye según las resistencias de ambos circuitos, luego las maniobras que favorezcan el flujo a un circuito se lo restan al otro, por ejemplo, la administración de oxígeno para conseguir mejor saturación o los bolos de sedación favorece el bajo gasto sistémico y puede comprometer el flujo coronario. Como regla general en estos pacientes es mejor azul (poco flujo pulmonar) que gris (poco flujo sistémico).

Son los pacientes con el manejo más complejo y mayor riesgo de fallecer en periodo neonatal. Precisan cirugía precoz para asegurar el flujo sistémico, mediante Cirugía de Norwood, técnica desarrollada en los años 90 como procedimiento paliativo en los pacientes con SVIH. La cirugía de Norwood consiste en 4 partes: 1) reconstruir el arco aórtico utilizando la arteria pulmonar, 2) establecer el flujo pulmonar con una fístula o un conducto del VD a las arterias pulmonares, 3) reseca el tabique interauricular para asegurar el retorno venoso pulmonar y 4) ligar el ductus arterioso. El procedimiento Híbrido es una alternativa al Norwood que persigue los mismos objetivos de una manera menos agresiva: regula el flujo pulmonar con un banding de las arterias pulmonares y mantiene el flujo sistémico con la implantación percutánea de un stent ductal.

Los neonatos que tienen el flujo sistémico asegurado, por ejemplo la Atresia Tricúspide, se presentarán el periodo neonatal según la cantidad de flujo pulmonar que tengan.

Cuando el flujo pulmonar es insuficiente presentan cianosis central en los primeros días de vida con saturaciones por debajo del 85% y precisan iniciar prostaglandinas hasta realizar una fístula sistémico-pulmonar (conducto protésico que comunica la arteria subclavia con las arterias pulmonares) o la implantación de un stent en el ductus arterioso.

Si el flujo pulmonar no está limitado, a medida que nos alejamos del periodo neonatal y se produzca la caída fisiológica de las resistencias pulmonares la sangre tendrá más fácil derivarse al circuito pulmonar, presentando clínica de insuficiencia cardíaca (taquipnea, taquicardia, rechazo de tomas, escasa ganancia ponderal) normalmente a las 2-3 semanas de vida. La manera de equilibrar el gasto es realizar un cerclaje o banding de la arteria pulmonar para favorecer el flujo al territorio sistémico.

Los pacientes con un flujo sistémico y pulmonar equilibrado no precisan manejo quirúrgico en periodo neonatal y permanecerán estables con saturación de 80-85%.

Claves para el manejo neonatal de los pacientes con sospecha de corazón univentricular.

1.-Sospechar esta cardiopatía en neonatos con saturación menor de 85% y/o signos de bajo gasto sistémico. Siempre mirar saturación y tensión arterial en miembros superiores (preductal) e inferiores (postductal).

2.-ECG basal: inespecífico pero puede mostrar: SVIH (signos de dilatación de AD y VD, qR en precordiales derechas...), AT (crecimiento VI, fuerzas derechas disminuidas, eje izquierdo, raro en neonatos),

3.-Radiografía de tórax: puede aparecer oligohemia pulmonar o cardiomegalia con edema pulmonar

4.-Iniciar prostaglandinas ante la sospecha clínica, no esperar a la confirmación ecocardiográfica.

5.-La técnica de elección para el diagnóstico es la ecocardiografía. Permite realizar un estudio anatómico detallado, pero desde el punto de vista práctico debe responder las siguientes preguntas: ¿el drenaje venoso pulmonar está comprometido?, ¿cómo es la función del ventrículo único?, ¿está el flujo sistémico asegurado?, ¿cómo es el flujo pulmonar?

PERIODO ENTRE EL ESTADIO 1 Y ESTADIO 2

Una vez superado el periodo neonatal y realizada la primera cirugía deberán esperar hasta los 4-6 meses para realizar el segundo estadio. En este periodo son muy vulnerables por la sobrecarga que le supone al ventrículo único mantener ambas circulaciones y el equilibrio inestable entre el flujo sistémico y pulmonar. Se debe vigilar la ganancia ponderal y la saturación de oxígeno, normalmente entre 75-85%.

Cuidados especiales en esta etapa:

1.-Alimentación: son frecuentes los problemas en la alimentación que les permita una adecuada ganancia ponderal. Muchos precisan dieta hipercalórica, alimentación con sonda o gastrostomía. La ausencia de ganancia ponderal o rechazo de tomas precisa reevaluación por el cardiólogo.

2.-Cuidados de la esternotomía: normalmente las 6 semanas posteriores a la cirugía para detectar signos de infección. Se recomienda no coger al bebe por debajo de los brazos hasta la completa fusión del esternón.

3.-Vacunación: la mayoría de los centros recomiendan que los niños se incorporen al calendario vacunal ya que la extracorpórea no modifica los niveles de anticuerpos conseguidos. Se deben incluir en programa de profilaxis de VRS.

4.-**Evitar las infecciones**: las infecciones respiratorias comprometen el funcionamiento del circuito pulmonar y las gastroenteritis por el riesgo de deshidratación aumentan el riesgo de trombosis en los pacientes con fístula sistémico-pulmonar (recordar modificar la pauta diurética en los procesos con aumento de pérdidas).

5.-**Medicación**: las más comunes son la antiagregación con ácido acetilsalicílico, los diuréticos, los betabloqueantes y los inhibidores de la enzima convertidora de la angiotensina.

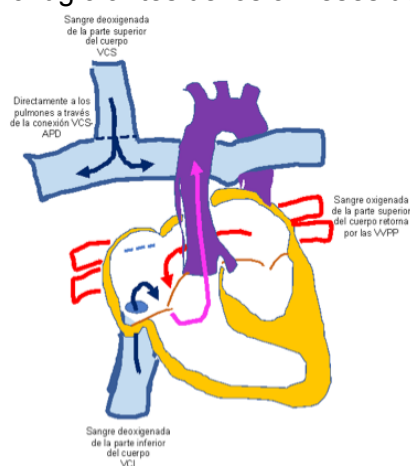
6.-**Evaluación del desarrollo neurológico**: los pacientes con corazón univentricular tienen riesgo de alteración del neurodesarrollo tanto por la cardiopatía de base como por los procedimientos necesarios para su tratamiento (sedación prolongada, circulación extracorpórea, anestesias repetidas..). Precisan seguimiento estricto y derivación a terapia de estimulación precoz.

7.-**Programas de monitorización domiciliaria**: algunos pacientes especialmente frágiles, como los postoperados de Cirugía de Norwood precisan un seguimiento domiciliario estricto con peso y saturación diario y acudir al hospital si la Saturación es <75% o >90% o no gana 20 gr al día durante dos días.

ESTADIO 2 O CIRUGIA DE GLENN (figura 4)

La cirugía de Glenn dirige la sangre venosa del territorio superior (VCS) a la arteria pulmonar (APD) proporcionando un flujo pulmonar más efectivo y disminuyendo la sobrecarga de volumen del ventrículo único. Después de esta cirugía el ventrículo bombea la sangre al circuito sistémico y el flujo pulmonar es “pasivo” atravesando los pulmones por el gradiente de presión entre la AP y la aurícula sistémica. Generalmente se realiza a los 6 meses de edad, aunque varía según centros. Las resistencias elevadas en el periodo neonatal contraindican esta cirugía antes de los 3 meses de vida.

Figura 4: Esquema de la Cirugía de Glenn o derivación cavopulmonar superior. La sangre deoxigenada de la parte superior del cuerpo se deriva a los pulmones por la conexión de la VCS a la APD y retorna a la AI por el gradiente de presiones. En el corazón se mezcla la sangre oxigenada de las VVPP con la desoxigenada de la VCI y el ventrículo único la bombea al cuerpo. El ventrículo único tiene menos sobrecarga de volumen y el intercambio gaseoso en los pulmones es mas eficaz. El circuito pulmonar "pasivo" precisa que la presión en los pulmones y la AI sea baja.



Esta circulación es más estable ya que la circulación pulmonar y la sistémica están parcialmente separadas y los controles cardiológicos se programan cada 3-6 meses. La saturación después de la Cirugía de Glenn es de 80-85%, puede variar a lo largo del tiempo por el crecimiento.

La desaturación respecto a la basal del paciente siempre precisa evaluación. La etiología puede ser:

1. Desaturación venosa pulmonar: atelectasias, derrames, neumonía o infección respiratoria.
2. Disminución del flujo pulmonar: estenosis en las arterias pulmonares o en la sutura de la VCS, aumento de resistencias pulmonares.
3. Desaturación venosa sistémica (disminución de la saturación venosa mixta): anemia, bajo gasto, aumento de la demanda periférica de oxígeno.

Los pacientes en este estadio mantienen mezcla y desaturación que estimula la eritropoyesis compensadora y mantienen hemoglobinas elevadas. Una cifra de hemoglobina normal puede ser insuficiente. Se debe estudiar periódicamente el metabolismo del hierro en los pacientes con policitemia mantenida para indicar reposición.

Cuidados especiales en esta etapa:

1.-Cuidados de la esternotomía: igual que en la cirugía previa, normalmente las 6 semanas posteriores a la cirugía para detectar signos de infección. Se recomienda no coger al bebe por debajo de los brazos hasta la completa fusión del esternón.

2.-Vacunaciones: deben incorporarse al calendario vacunal tan pronto como sea posible, recuperar las vacunas perdidas por la cirugía. La mayoría de los centros recomiendan la vacuna de la gripe a partir de los 6 meses y profilaxis de VRS hasta los 2 años.

3.-Medicación: la mayoría reciben antiagregación con AAS para prevenir trombos en el circuito de Glenn. También pueden precisar vasodilatadores pulmonares como el sildenafil/tadalafilo o bosentan/macicentan.

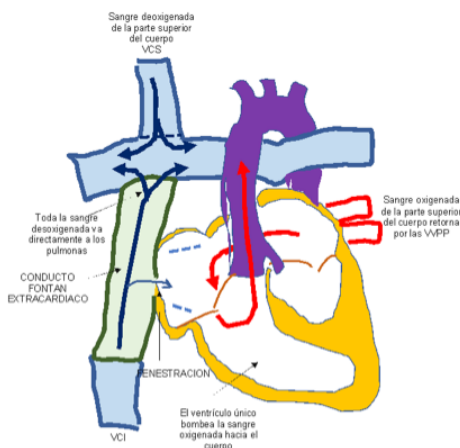
4.-Evaluación neurológica aplica lo mismo comentado en el estadio previo.

5.-Asistencia a la guardería/colegio: debe individualizarse en cada caso por el riesgo aumentado de infecciones respiratorias y digestivas la asistencia a guardería el primer año de vida. Pasado ese tiempo la mayoría se puede incorporar a la vida escolar normal y la actividad física normal ya que a esta edad (entre los 6 meses y 3-4 años) tienden a limitarse ellos mismos cuando es necesario.

ESTADIO 3 O CIRUGIA DE FONTAN (figura 5)

El objetivo final de la corrección univentricular es la Cirugía de Fontan o derivación cavopulmonar total que separa el flujo sistémico y pulmonar, restableciendo la circulación en serie y evitando la cianosis. Esta cirugía ha sufrido modificaciones a lo largo de los años. La actual generación de cirugías son las conocidas como “derivación cavopulmonar total” en las que la AD se excluye totalmente y el circuito se establece por dos métodos: el tunel lateral que utiliza un parche intracardiaco y el Fontan Extracardiaco que utiliza un conducto externo al corazón. Una importante modificación a la cirugía es la creación de una pequeña comunicación, llamada fenestración, entre el circuito de Fontan y la aurícula sistémica. El objetivo es facilitar el postoperatorio inmediato permitiendo mantener la precarga del ventrículo sistémico. La saturación en los pacientes con cirugía de Fontan suele ser 90-95%, pero si mantienen la fenestración abierta la saturación disminuye a 80-90%. La cirugía de Fontan se realiza entre los 3 y 5 años y la selección de pacientes candidatos óptimos para la cirugía es una de las claves del éxito.

Figura 5: Esquema de la Cirugía de Fontan Extracardiaco. La sangre deoxigenada de la parte inferior del cuerpo se conecta a un tubo que la deriva a las Aps sin pasar por el corazón. De esta manera el circuito pulmonar recibe toda la sangre del cuerpo y retorna al corazón “pasivamente” por el gradiente de presiones. En ocasiones se realiza una pequeña comunicación entre el conducto y la aurícula, llamada fenestración. El ventrículo único funciona como bomba del circuito sistémico.



La ausencia de un ventrículo subpulmonar resulta en una hiperpresión venosa sistémica para propulsar la sangre a través de la vasculatura pulmonar. La resistencia vascular pulmonar tiene un papel clave para conseguir una adecuada precarga y mantener el gasto cardiaco. Minimizar las resistencias pulmonares es la mejor manera de optimizar el gasto cardiaco en la circulación de Fontan.

Las revisiones de cardiología en los pacientes con buena situación se realizan cada 6 meses, por lo que el seguimiento y coordinación con los pediatras es fundamental.

En 2018, coincidiendo con los 50 años de la cirugía de Fontan, se estimó que había entre 50000 y 70000 pacientes con Fontan, con un 40%

> 18 años. Las series más recientes estiman que el 85% de los pacientes sobrevivirán a los 30 años.

Aunque la operación de Fontan ha mejorado notablemente la supervivencia de los pacientes con corazón univentricular la morbilidad asociada sigue siendo una preocupación. Las complicaciones derivan de la combinación de la presión venosa elevada de manera mantenida, la pérdida de flujo pulsátil en las arterias pulmonares y el bajo gasto crónico, e incluyen fatiga progresiva, insuficiencia cardíaca, arritmias, complicaciones de órganos diana, como hepáticas y problemas psicológicos.

El “Failing Fontan” es un estado de deterioro clínico progresivo con disminución de la calidad de vida en la que encontramos afectación multiorgánica. Aunque no conocemos totalmente la patogenia, el pronóstico del “Failing Fontan” establecido es pobre y la única opción terapéutica es el trasplante. La detección precoz para la inclusión en lista de espera es crucial.

La complejidad de la cardiopatía y las variadas complicaciones a largo plazo ha llevado a la creación de equipos multidisciplinares para el seguimiento de los pacientes con circulación de Fontan con protocolos estandarizados con la participación de neumólogos, gastroenterólogos, hepatólogos, neurólogos y psicólogos.

Cuidados especiales de los pacientes con Fontan:

1.-***Medicación:*** la circulación venosa enlentecida después de la cirugía es un factor de riesgo para el desarrollo de trombos en los pacientes con Fontan. La mayoría reciben anticoagulación los primeros meses después de la cirugía cambiando a antiagregación si no existen factores de riesgo tromboembólico. Los diuréticos ayudan a controlar los derrames y la congestión venosa en el postoperatorio. Los vasodilatadores pulmonares han demostrado mejorar la hemodinámica del Fontan en el postoperatorio

HIBRIDO

o cuando el circuito da signos de fracaso. Los más utilizados son el sildenafil/tadalafilo y el bosentan/macitentan.

2.-***Vacunas:*** además del calendario vacunal establecido se recomienda la vacunación de la gripe estacional.

3.-***Profilaxis de endocarditis infecciosa:*** la presencia de material protésico y cortocircuitos residuales aumenta el riesgo de endocarditis infecciosa. Se recomienda profilaxis y mantener una higiene dental estricta con visitas bianuales al dentista.

4.-Evaluación del neurodesarrollo: continuando con lo recomendado en los estadios anteriores se debe vigilar las desviaciones del desarrollo normal y ofrecer terapia de apoyo.

5.-Actividad física: se recomienda la actividad física aeróbica por el beneficio para el correcto funcionamiento del Fontan. Si están anticoagulados se deben evitar los deportes de contacto.

6.-Señales de alarma que debe vigilar el pediatra para consultar con el cardiólogo:

a.-Diarreas persistentes o cambios en el tránsito intestinal: realizar analítica con determinación de proteínas y albúmina y derivar para descartar Síndrome pierde proteínas.

b.-Tos persistente con expulsión de secreciones espesas o moldes bronquiales: sospecha de Bronquitis plástica, derivar a urgencias si episodio agudo o preferente a consulta de cardiología. La obstrucción bronquial puede ser una urgencia vital si el paciente no es capaz de remover los moldes y expulsarlos.

c.-Sensación de palpitaciones o deterioro de la clase funcional: realizar ECG y derivar para descartar arritmias.

d.-Cualquier clínica neurológica de inicio brusco: derivar urgente por sospecha de tromboembolismo.

e.-Clínica de cianosis, disnea y dolor torácico: realizar analítica con coagulación y radiografía de tórax y sospechar derrame pleural o tromboembolismo pulmonar.

BIBLIOGRAFÍA

- Rychik J, Atz AM, Celermajer DS, Deal BJ, Gatzoulis MA, Gewillig MH, Hsia TY, Hsu DT, Kovacs AH, McCrindle BW, Newburger JW, Pike NA, Rodefeld M, Rosenthal DN, Schumacher KR, Marino BS, Stout K, Veldtman G, Younoszai AK, d'Udekem Y; American Heart Association Council on Cardiovascular Disease in the Young and Council on Cardiovascular and Stroke Nursing. Evaluation and Management of the Child and Adult With Fontan Circulation: A Scientific Statement From the American Heart Association. *Circulation*. 2019 Jul 1;CIR0000000000000696. doi: 10.1161/CIR.0000000000000696. Epub ahead of print. PMID: 31256636.

- Ronai C, Battivala SP, Nguyen QT, Renno MS, Arthur L, Glickstein J, Johnson JN, Miller JR, Altman CA, Selamet Tierney ES. Paediatrician's guide to post-operative care for functionally univentricular CHD: a review. *Cardiol Young*. 2022 Oct;32(10):1547-1553. doi: 10.1017/S1047951122002943. Epub 2022 Sep 23. PMID: 36148873.

- Rao PS. Single Ventricle-A Comprehensive Review. *Children (Basel)*. 2021 May 24;8(6):441. doi: 10.3390/children8060441. PMID: 34073809; PMCID: PMC8225092.

CATETERISMO CARDÍACO EN PEDIATRÍA

César Abelleira Pardeiro, Álvaro Lafuente Romero

INTRODUCCIÓN

El cateterismo cardíaco consiste en la introducción de catéteres (pequeños tubos de plástico) a través de vías venosas o arteriales para llegar hasta las cámaras cardíacas y los grandes vasos.

De esta manera, se pueden hacer mediciones de presión, tomas de muestras de sangre (para estimar cortocircuitos, gasto cardíaco y resistencias), inyecciones de contraste para angiografías selectivas, obtención de biopsias de endomiocardio e incluso procedimientos intervencionistas (curativos o paliativos). Es una técnica poco invasiva respecto a la cirugía, pero no exenta de riesgos.

Aunque en el pasado el cateterismo cardíaco fue una herramienta esencialmente diagnóstica en el campo de las cardiopatías congénitas, en la actualidad, su papel ha sido sustituido en gran parte gracias a la aparición y perfeccionamiento de otras técnicas diagnósticas no invasivas (esencialmente la ecocardiografía). Paralelamente, sin embargo, ha asumido un lugar fundamental en el tratamiento de múltiples patologías y es actualmente la técnica de elección en muchos casos.

Asimismo, la creciente colaboración entre cirujanos cardíacos y hemodinamistas ha permitido mejorar el manejo de las cardiopatías más complejas gracias a los procedimientos híbridos (en los que se combinan cirugía menos invasivas con tratamiento percutáneo). El futuro de la cardiología pediátrica parece ir ligado a los avances en intervencionismo que cada vez es menos invasivo, más especializado y permite mejores resultados.

GENERALIDADES Y LIMITACIONES

Accesos vasculares: Un punto inicial y esencial en un cateterismo es conseguir el acceso vascular (venoso o arterial). Aquí radica una de las principales limitaciones, como es frecuente en pediatría, el tamaño.

- **Neonatos:** los accesos vasculares en neonatos (en especial en prematuros) son complejos y no permiten en general tamaños mayores de 4F para acceso arterial y 6-7 Fr para accesos venosos. Esto conlleva limitaciones técnicas, además de requerir el uso de material muy específico.

- **Lactantes y escolares:** la posibilidad de implante de determinados dispositivos viene limitado tanto por el acceso vascular, como por el potencial de crecimiento del paciente (respecto al del dispositivo) y su

durabilidad. Por ejemplo, es deseable evitar el implante de stents por debajo de 20 kg.

- **Adolescentes:** es común que algunos pacientes complejos hayan precisado múltiples cateterismos o canalizaciones vasculares previas, por lo que puedan presentar trombosis crónicas que limiten el uso de los accesos vasculares habituales. Por ello pueden ser precisos accesos alternativos y recanalizaciones.

En general, el acceso vascular más usado es el **femoral**, por el tamaño y la facilidad técnica para la maniobrabilidad. En ocasiones se utiliza el acceso venoso yugular (de elección en algunos procedimientos o en casos de trombosis de miembros inferiores) y subclavio (infrecuente). Asimismo, en pacientes de mayor edad, es posible el acceso arterial y venoso desde miembros superiores, aunque limitado a diagnóstico o intervencionismo que no requiera elevado calibre de catéteres. En último término, se puede realizar acceso venoso transhepático (con mayor riesgo de complicación). En neonatos sería posible el acceso umbilical, aunque rara vez se usa.

Dado el carácter poco invasivo de la cardiología pediátrica, es común intentar utilizar el mínimo de accesos posibles y, si no es esencial, evitar la punción arterial dado los riesgos que añade. Por ejemplo, cada vez es más frecuente el cierre de ductus en grandes prematuros mediante punción venosa única, aunque suponga mayor complejidad técnica.

Sedoanalgesia: Casi todos los cateterismos pediátricos se realizan bajo anestesia general, por problemas de colaboración y necesidad de sedoanalgesia. Esto añade complejidad y mayor uso de recursos, pero supone mayor seguridad y calidad para el paciente. Además, permite la realización de ecografía transesofágica simultánea, así como realización concomitante de otros procedimientos molestos (colocación de sondas, retirada de grapas quirúrgicas o tubos de drenaje...)

Medicación: Aparte de los fármacos anestésicos es frecuente el uso de otras medicaciones:

Contraste yodado: la fluoroscopia permite obtener imágenes angiográficas precisas, pero tiene efectos secundarios y limitaciones (se suele intentar no pasar de 10 ml/kg por su efecto nefrotóxico).

Anticoagulación: la introducción de material exógeno al torrente sanguíneo inicia la cascada de coagulación. Por ello es casi universal el uso de anticoagulación en los cateterismos (obligatorio si canalización arterial o si hay shunts derecha-izquierda para evitar embolismos sistémicos). Es habitual el uso de heparina sódica intravenosa en bolo único (50-100 UI/kg).

Antiagregación: el implante de dispositivos (hechos de nitinol) supone material exógeno que tras 3-6 meses se suele endotelizar. Durante este

período se suele usar antiagregación (ácido acetilsalicílico a 3-5 mg/kg cada 24h).

Antibioterapia: aunque los cateterismos son procedimientos limpios, es común el uso de profilaxis antibiótica al inicio del procedimiento (cefazolina iv). En los implantes de válvulas no es infrecuente prolongar la profilaxis durante 24-48 horas de cara a disminuir el riesgo de endocarditis.

Vasodilatadores: en hipertensión pulmonar se suelen hacer pruebas terapéuticas con O₂, óxido nítrico (NO) y otros fármacos para valorar la vasorreactividad.

Fármacos cronotrópicos e inodilatadores (dobutamina, isoproterenol...) o volumen: permite simular situaciones de actividad o sobrecarga y así obtener una valoración más objetiva de la respuesta hemodinámica ante estrés. En pacientes de mayor edad, esta evaluación hemodinámica puede realizarse directamente durante la realización de ejercicio físico (mediante bicicleta estática con acceso vascular simultáneo desde miembros superiores).

MATERIALES

Catéteres: (figura 1.1)

Con balón: son poco rígidos y utilizan el inflado de un pequeño balón para ser dirigidos mediante el flujo sanguíneo. Pueden tener un único orificio distal para medir presión (enclavamiento) o varios proximales para angiografías.

Catéteres con torque: son más rígidos, con múltiples curvas y su movimiento depende del giro que realiza la mano del operador. Navegan sobre una guía.

Balón: están diseñados para dilatar lesiones estenóticas. Portan distalmente un balón cilíndrico con longitudes, diámetros y presión de inflado variables.

Stents: (figura 1.2)

Son estructuras malladas cilíndricas a base de aleaciones (acero, cromo-cobalto...) que se transportan plegadas sobre un balón. Se expanden a un calibre predefinido para tratar lesiones estenóticas. Frente a la angioplastia simple aportan menor riesgo de reestenosis y de daño vascular.

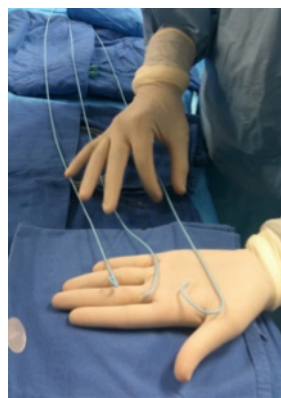

FIGURA 1.1: CATÉTERES




FIGURA 1.2: STENTS

Su uso es controvertido en pequeños, don de será necesaria en el futuro la redilatación para adaptarlo al crecimiento.

Dispositivos oclusores: (figura 1.3)

Existe una amplia variedad de dispositivos en función de la estructura a ocluir. Suelen fabricarse sobre una aleación de nitinol (níquel y titanio) con capacidad de deformación que les permite ser transportados por el interior de catéteres/vainas. Esta aleación mantiene memoria de forma que les permite recuperar su morfología original tras ser extraídos de las vainas.




FIGURA 1.3: DISPOSITIVOS OCLUSORES

UTILIDAD E INDICACIONES

La hemodinámica infantil tiene dos grandes campos:

Diagnóstico

Es la base y el origen de la técnica. Se obtienen distintos parámetros hemodinámicos que nos permiten inferir la anatomía y la fisiología cardíaca.

Por cateterismo podemos obtener varias mediciones directas:

Presiones: los catéteres (reellenos de suero o sangre) transmiten las ondas de presión de la cámara donde se encuentra su punta. Esta onda de presión es transmitida a un transductor y convertida en una expresión gráfica (figura 2). Para una correcta medida, es esencial establecer el punto 0 de presión con el transductor situado a la altura de la aurícula derecha en el paciente en decúbito. Asimismo, es esencial obtener una curva de calidad para hacer interpretaciones fidedignas (tanto de los valores como de la morfología). Las distintas cavidades cardíacas y grandes vasos presentarán unas curvas de presión características a lo largo del ciclo cardíaco y su adecuado reconocimiento nos permitirá diagnosticar patologías cardiovasculares en función de la desviación de la normalidad. La presión “enclavada” permite conocer la presión del territorio vascular distal al que se encuentra el catéter. Así, la presión capilar pulmonar (PCP) o presión enclavada pulmonar permite estimar la presión venosa pulmonar (en la mayoría de los casos correspondiente con la presión de aurícula izquierda).

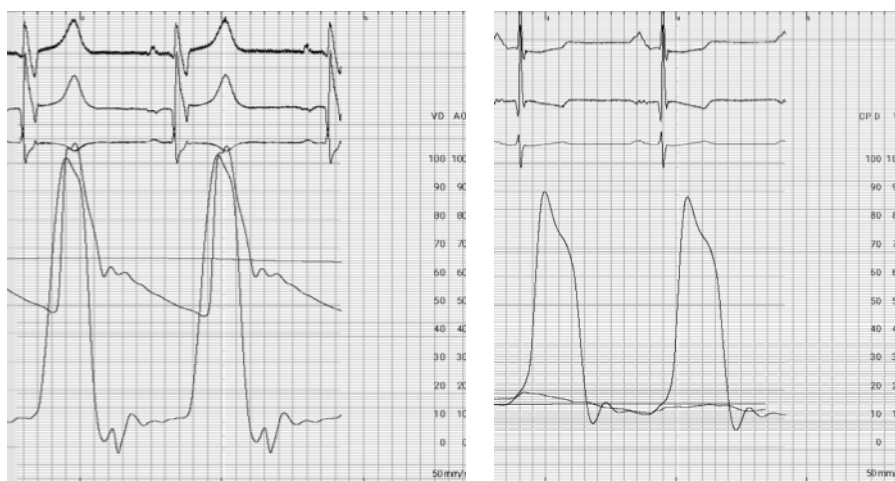

FIGURA 2. CURVA DE PRESIÓN DE VI Y Ao (NORMAL) Y CURVA DE VI Y PCP EN MCP RESTRICTIVA

Gasometrías: la toma de muestras en distintas cavidades permite detectar saltos oximétricos, así como realizar cálculos para estimar gasto cardíaco y cortocircuitos (Qp/Qs). Es esencial hacer la recogida en condiciones óptimas (pH y CO₂ equilibrado, FiO₂ mínima...) para no hacer cálculos erróneos.

Flujo/gasto: el gasto cardíaco se puede estimar de manera indirecta mediante oximetrías (método de Fick) o calcular directamente mediante catéteres de termodilución (mediante infusión de suero frío, el sistema detecta el cambio de temperatura y calcula el flujo de sangre y así el gasto cardíaco).

Nota: El principio de Fick establece que el consumo de una sustancia (por ejemplo O₂) por los tejidos equivale al producto del gasto cardíaco por la diferencia de concentración de la sustancia entre las arterias y las venas. El consumo de O₂ (VO₂) se asume por valores estimados (existen tablas por edad, FC...), mientras que la diferencia arteriovenosa se calcula mediante oximetrías (basándonos en el O₂ unido a Hb, despreciando el O₂ disuelto). Así, despejando la ecuación, podemos calcular el gasto cardíaco:

$$\text{Gasto cardíaco} = \frac{\text{VO}_2}{\text{O}_2 \text{ arterial-venoso}} = \frac{\text{VO}_2}{1.36 \times \text{Hb} \times (\text{SaO}_2 - \text{SvO}_2)}$$

Este principio se usa de manera habitual en el laboratorio de hemodinámica. Es esencial en el caso de shunts con grados de mezcla variable y distinto gasto cardíaco derecho (gasto pulmonar o Qp) e izquierdo (gasto sistémico o Qs), en los que hay que tomar decisiones médico-quirúrgicas.

Con estas mediciones podemos calcular varios parámetros de interés: (figuras 3 y 4).

Gradientes de presión: la diferencia de presión entre dos cavidades permite detectar estenosis y cuantificar el grado de la misma.

Qp/Qs (grado de mezcla y ratio de flujo pulmonar/sistémico)

Resistencias pulmonares y sistémicas: por la fórmula de Ohm se pueden calcular resistencias conociendo el gradiente de presión y flujo ($R = \Delta P/Q$). La RVP (resistencia vascular pulmonar) es un parámetro diagnóstico y pronóstico esencial en todas las cardiopatías.

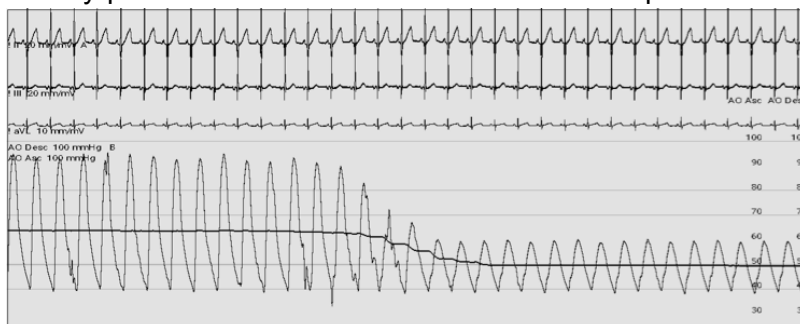
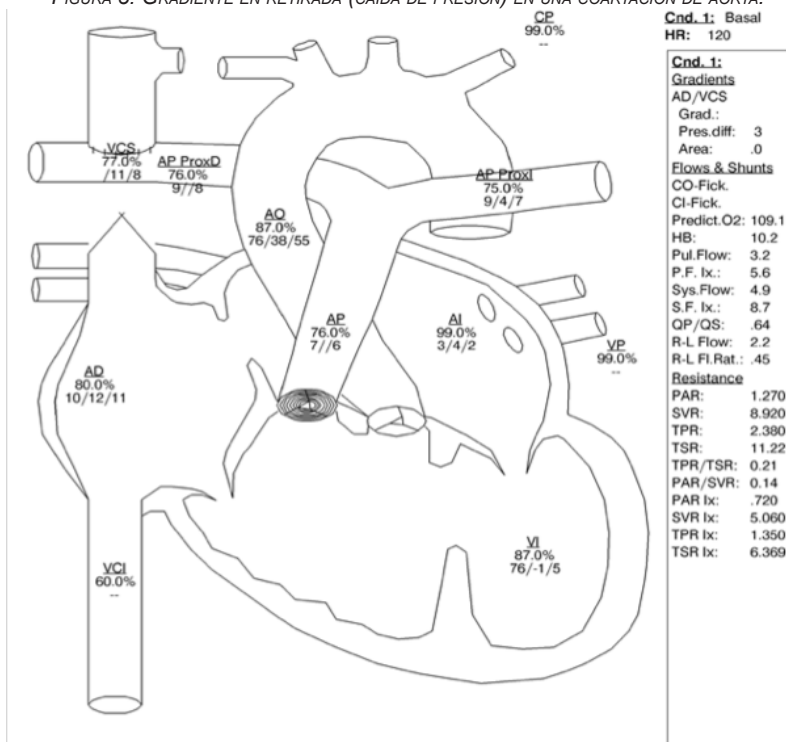


FIGURA 3. GRADIENTE EN RETIRADA (CAÍDA DE PRESIÓN) EN UNA COARTACIÓN DE AORTA.



Defined Anomalies
 Atrial Septal defect - Ostium Secundum
 Double Outlet Right Ventricle
 Pulmonary Valve Atresia
Surgical Repairs

FIGURA 4. REPRESENTACIÓN ESQUEMÁTICA DE LAS MEDICIONES DE PRESIÓN Y GASOMETRÍAS, ASÍ COMO LOS CÁLCULOS DERIVADOS EN UNA CARDIOPATÍA CONGÉNITA COMPLEJA CON MEZCLA.

Por otro lado, el cateterismo permite la inyección selectiva de contraste para obtener angiografías en múltiples proyecciones y así delimitar las distintas estructuras y lesiones (figura 5) (CIVs, estenosis de grandes vasos, colaterales, coronarias...). Las salas más modernas permiten, mediante la realización de angiografías rotacionales, obtener reconstrucciones tridimensionales (figura 6) que ayudan a una mejor comprensión de las distintas lesiones y su relación con estructuras adyacentes, así como ayudar a la navegación e intervencionismo.

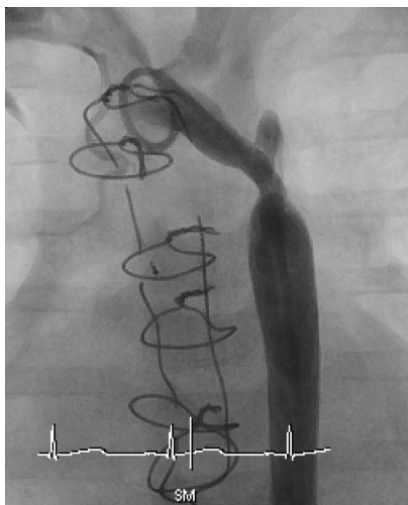

FIGURA 5: COARTACIÓN DE AORTA

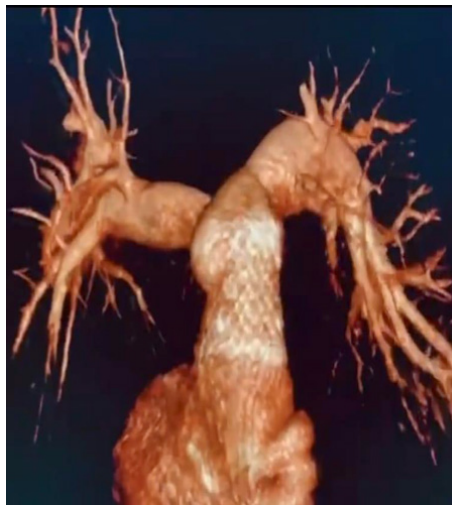

FIGURA 6: RECONSTRUCCIÓN 3D POSTIMPLANTE VP

En conclusión, el cateterismo se suele reservar para diagnóstico de:

- Hipertensión pulmonar/valoración de RVP prequirúrgica (PAPm > 20 mmHg o RVP>2 UWi) o previo a valoración de trasplante cardíaco.
- Gravedad de cortocircuitos intra o extracardíacos.
- Alteraciones de la función diastólica ventricular (miocardiopatía restrictiva...).
- Estenosis complejas (obstrucciones de conductos, obstrucciones en serie, estenosis de venas pulmonares...)
- Situaciones complejas (anatomía univentricular, presencia de colaterales, fallo de destete de ECMO...).

Tratamiento

El intervencionismo percutáneo ha sido uno de los grandes avances de la cardiología pediátrica y del cateterismo cardíaco en particular. De manera general, el cateterismo permite de manera menos invasiva que la cirugía:

Cierre de shunts:

El intervencionismo percutáneo es el tratamiento de elección para el cierre de las comunicaciones interauriculares tipo ostium secundum (CIA),

del ductus arterioso persistente (DAP), así como para oclusión de múltiples anomalías vasculares (fístulas arteriovenosas, colaterales venosas, fístulas coronarias...). Aunque no es el tratamiento de elección de la mayor parte de comunicaciones interventriculares (CIV), sí puede ser la primera opción en determinados defectos, sobre todo más allá del período de la lactancia.

Dilatación de estenosis:

Valvuloplastia: es el tratamiento de elección de la estenosis valvular pulmonar. La valvuloplastia aórtica percutánea es el tratamiento preferido en la mayor parte de centros, aunque no existe un total consenso.

Angioplastia con balón o stent: se prefiere en múltiples patologías como la estenosis de ramas o la coartación de aorta (CoA) en niños mayores, en la que el implante de stent es el tratamiento de elección. Además es una terapia frecuente en el manejo de estenosis residuales postquirúrgicas.

Apertura / Mantenimiento de shunts:

Atrioseptostomía con catéter balón (Rashkind): fue el primer procedimiento intervencionista. Hoy sigue siendo de elección en la D-TGA con septo íntegro en neonatos desaturados. También puede considerarse como técnica paliativa en situaciones de sobrecarga derecha o izquierda crónica (mediante implante de stent o dispositivo regulador de flujo).

Stent ductal: se ha convertido en un procedimiento clave frente a la fístula quirúrgica en el neonato por su menor invasividad y complicaciones.

Implante de válvulas:

Son los procedimientos más innovadores en el campo de las cardiopatías congénitas. En la actualidad sólo existen prótesis aprobadas para la posición pulmonar, pero se han realizado también implantes valvulares en posición tricúspide, aórtica y mitral.

COMPLICACIONES

Los cateterismos son procedimientos invasivos que implican riesgos, pero la incidencia de complicaciones suele ser muy baja. Se pueden dividir en:

Complicaciones locales (zona de punción):

- Hematoma y sangrado (aumenta a mayor French usado)
- Pseudoaneurisma y fístula arteriovenosa (por lo que se debe auscultar siempre la zona postpunción)
- Espasmo y trombosis arterial (urgencia) y venosa (crónica, que limita el acceso venoso a largo plazo)

Complicaciones sistémicas:

- Perforación cardíaca (con riesgo de taponamiento)
- Daño vascular (dissección, sangrado...) y valvular (insuficiencia aguda)
- Embolismo (aéreo, tromboembolismo, dispositivos...) con secuelas multiorgánicas

- Arritmias benignas (extrasístoles, TSV...) o malignas (TV y FV)
- Parada cardiorrespiratoria y muerte

MANEJO PERICATETERISMO

El manejo previo precisa una optimización de cara a obtener una situación hemodinámica estable con euvolemia, ya sea mediante diuréticos o con sueroterapia si precisa ayuno prolongado. En caso de cuadros respiratorios intercurrentes suele ser prudente esperar a la resolución del mismo, tanto por riesgo anestésico, como por los posibles errores en mediciones o asunciones gasométricas. No es necesario suspender medicación antiagregante previo a cateterismos, pero la anticoagulación se suele retirar la mañana anterior.

Tras el cateterismo se suele mantener vigilancia hospitalaria durante 24h con reposo, analgesia y un vendaje compresivo. En ocasiones precisan pruebas de imagen para comprobar el resultado. Una vez descartadas complicaciones locales, pueden irse de alta y hacer vida normal tras reposo relativo 1-2 semanas.

BIBLIOGRAFÍA

- Congenital Heart Disease. The Catheterization Manual. Lisa Bergersen, Susan Foerster, Audrey C. Marshall, Jeffery Meadows. 1st Ed. NY. Springer Science + Business Media, LLC 2009. Doi: 10.1007/978-0-387-77292-9

- Cardiac Catheterization for Congenital Heart Disease. From Fetal Life to Adulthood. Gianfranco Butera, Massimo Chessa, Andreas Eicken, John Thomson. 2nd Ed. Switzerland. Springer Nature. 2021. <https://doi.org/10.1007/978-3-030-69856-0>

- Alcívar Villa J, García Fernández E, Gutiérrez-Larraya Aguado F, Moreno Granado F, Pan Alvarez-Osorio M, Santos de Soto J. Guías de actuación clínica de la Sociedad Española de Cardiología. Requerimientos y equipamiento de las técnicas invasivas en cardiología pediátrica: aplicación clínica [Guidelines of clinical practice of the Spanish Society of Cardiology. Requirements and equipment of invasive techniques in pediatric cardiology: clinical application]. Rev Esp Cardiol. 1999 Sep;52(9):688-707. Spanish. doi: 10.1016/s0300-8932(99)74990-0. PMID: 10523881.

- Feltes TF, Bacha E, Beekman RH 3rd, Cheatham JP, Feinstein JA, Gomes AS, Hijazi ZM, Ing FF, de Moor M, Morrow WR, Mullins CE, Taubert KA, Zahn EM; American Heart Association Congenital Cardiac Defects Committee of the Council on Cardiovascular Disease in the Young; Council on Clinical Cardiology; Council on Cardiovascular Radiology and Intervention; American Heart Association. Indications for cardiac catheterization and intervention in pediatric cardiac disease: a scientific statement from the American Heart Association. Circulation. 2011 Jun 7;123(22):2607-52. doi: 10.1161/CIR.0b013e31821b1f10. Epub 2011h May 2. PMID: 21536996.

CONCEPTOS BÁSICOS DEL POSTOPERATORIO CARDÍACO

Dimpna Albert Brotons, Roger Esmel Vilomara

Los problemas intraoperatorios que ocurren durante la circulación extracorpórea (CEC) y los que se desarrollan posteriormente durante el ingreso en la unidad de cuidados intensivos requieren una atención integral y multidisciplinar, siendo esencial el conocimiento anatómico de la lesión cardíaca y sus efectos fisiopatológicos, así como el estado y complicaciones preoperatorias. En este capítulo se analizan las bases de la cirugía cardíaca y del manejo del postoperatorio cardíaco, de manera estructurada por aparatos, y sus principales complicaciones.

1. CIRUGÍA CARDÍACA

Las cirugías cardíacas se dividen en cirugías cerradas (sin necesidad de CEC, habitualmente por toracotomía lateral) y abiertas (con CEC). La CEC consiste en establecer una conexión entre los vasos principales del paciente y una máquina que recibe la sangre que llegaría al corazón, la oxigena y la impulsa con presión al territorio arterial. Esto permite que, al parar la función cardíaca y estar exangües las cámaras cardíacas, el cirujano pueda corregir los defectos aun manteniéndose el flujo sanguíneo a los tejidos. Durante la cirugía se utiliza hipotermia para disminuir la demanda de oxígeno de los tejidos y cardioplejia, una solución rica en potasio que se administra de la raíz aórtica hacia las coronarias para provocar parada cardíaca.

Los diferentes tipos de circulación dentro de la CEC son:

- *Con corazón latiendo*: el corazón bombea, pero menos que en normalmente. Se usa en la cirugía sobre los grandes vasos o integrada en las grandes cirugías antes y después de clampar aorta.

- *Con parada cardíaca*: se administra cardioplejia y se clampa la aorta. El corazón y los pulmones quedan exangües y sin actividad, algo de sangre pasa siempre a través de vasos provenientes de ramas de la aorta.

- *Con parada total*: con parada incluso de la CEC. Se usa para cirugías del retorno de las venas pulmonares. Todos los órganos quedan sin recibir oxígeno y en tiempos de parada largos se pueden generar lesiones miocárdicas que complican el curso postoperatorio.

Tipos de cirugía cardíaca en cardiopatías congénitas:

Si el paciente tiene dos ventrículos de tamaño similar y con buena función, y un vaso de tamaño adecuado, con unas ramas pulmonares de tamaño adecuado, se realiza una *cirugía correctora o biventricular* (se intentará que el corazón sea lo más parecido al corazón normal). El vaso

quedará como aorta y se colocará un conducto (de diferentes materiales biológicos, autólogos o sintéticos) en posición pulmonar.

Si el paciente sólo tiene un ventrículo, ya sea anatómico o funcional (atresia mitral o tricuspídea), sólo se podrá hacer *cirugía univentricular* (o cirugía tipo Fontan). Incluye varios estadios y al final las venas cavas quedan conectadas directamente a las arterias pulmonares, quedando un sólo ventrículo, con circulación en serie.

2. MANEJO HEMODINÁMICO

El postoperatorio inmediato de cirugía cardíaca se caracteriza por un patrón de lesión y recuperación miocárdica, asociando las primeras horas mayor inestabilidad hemodinámica, relacionada con la situación basal y la reserva funcional del paciente, pero también con los eventos intraoperatorios (duración de CEC y clampaje aórtico, hemodilución, protección miocárdica, hemostasia y sangrado periquirúrgico).

La monitorización hemodinámica realizada a partir de signos vitales y del ritmo de diuresis permite, junto a los valores de saturación venosa mixta y lactato y la información ecocardiográfica, monitorizar el gasto cardíaco. La disfunción circulatoria grave que conlleva hipoperfusión tisular y un aporte insuficiente de oxígeno se llama *shock*. En la *tabla 1* se esquematizan los tipos de shock y sus características hemodinámicas básicas.

Tipo de shock	Causas	PVC	GC	RVS	SvO2	PCP
Cardiogénico	Miocarditis, miocardiopatía, síndrome de bajo gasto, taquimiocardiopatía, acidosis grave, trastornos electrolíticos Predominio fallo izquierdo Predominio fallo derecho	↑ N / ↓ ↑	↓	↑	↓	↑ ↑ N / ↓
Séptico/ distributivo	Sepsis, anafilaxia	N / ↓	↑ / N / ↓	↓	↑ / N / ↓	N
Hipovolémico	Deshidratación, hemorragia, síndrome de fuga capilar	↓	↓	↑	↓	N
Obstructivo	Taponamiento cardíaco, neumotórax a tensión, tromboembolismo pulmonar	↑	↓	↑	↓	↓

TABLA 1: ESQUEMA DE MONITORIZACIÓN HEMODINÁMICA BÁSICA EN EL PACIENTE POSTOPERADO CARDÍACO
PVC (PRESIÓN VENOSA CENTRAL), GC (GASTO CARDÍACO), RVS (RESISTENCIAS VASCULARES SISTÉMICAS), SvO2 (SATURACIÓN VENOSA CENTRAL), PCP (PRESIÓN DE ENCLAVAMIENTO PULMONAR).

Entre las situaciones patológicas específicas del postoperatorio cardíaco destacan:

2.1 Síndrome de respuesta inflamatoria sistémica (SIRS)

La CEC provoca una respuesta inflamatoria por activación de células inflamatorias y endoteliales, así como de la fibrinólisis, del consumo plaquetario y de factores de coagulación. Esta situación se puede expresar mediante fiebre, coagulopatía por consumo, aumento del consumo de oxígeno por activación neuroendocrina al estrés y edemas por fuga capilar. En algunas ocasiones puede asociar un síndrome vasopléjico, dando lugar a shock distributivo y requerir tratamiento vasopresor.

2.2. Fallo ventricular izquierdo y síndrome de bajo gasto cardíaco

La contractilidad miocárdica se ve afectada en el postoperatorio inmediato en mayor o menor grado según la situación previa, los eventos isquémicos y complicaciones perioperatorios. Afectan directamente a la contractilidad un mayor tiempo de CEC, la hipotermia y los trastornos hidroelectrolíticos y del equilibrio ácido-base.

El síndrome de bajo gasto cardíaco es la situación hemodinámica en que el gasto es insuficiente para compensar la demanda metabólica tisular y su expresión clínica es variable, incluyendo la combinación entre la disfunción ya existente, daño miocárdico por isquemia-reperfusión y el aturdimiento miocárdico transitorio.

El manejo de la disfunción izquierda se basa en la administración de inotrópicos (aumentan contractilidad) (ver *tabla 2*) y, si las tensiones lo permiten, de vasodilatadores (disminuyen postcarga). Siempre se deben tratar las causas reversibles como neumotórax, taponamiento cardíaco o arritmias. Los casos refractarios pueden requerir asistencia mecánica circulatoria (ECMO).

Farmaco	Dosis habitual	Receptores	VD	VC	Ino.	Crono
SIMPATICOMIMÉTICOS						
Dopamina	1 - 5 mcg/kg/min	DA1, β 1, α 1	+	+/-	+/-	+/-
	5 - 10 mcg/kg/min		-	+	+	+
	10 - 20 mcg/kg/min		-	+	++	++
Dobutamina	5 - 20 mcg/kg/min	β 1. β 2	+	-	++	++
Adrenalina	0,05 - 1 mcg/kg/min	β 1, β 2, α 1	+/-	+++	+++	++

Farmaco	Dosis habitual	Receptores	VD	VC	Ino.	Crono
Noradrenalina	0,05 - 1 mcg/kg/ min	α_1 , β_1	-	+++	+	+
Isoprotenerol	0,05 - 1 mcg/kg/ min	β_1 , β_2	++	-	+	+++
INHIBIDORES DE LA FOSFODIESTERASA III						
Milrinona	0,25-1 mcg/kg/min	Inhibidor Fos- fodiesterasa 3	++	-	++	+
SENSIBILIZADORES DE CALCIO						
Levosimendán	0,05 - 0,2 mcg/kg/ min	Troponina C (sensibilizador Ca++)	++	-	++	+

TABLA 2: FÁRMACOS VASOACTIVOS E INOTRÓPICOS MÁS FRECUENTEMENTE UTILIZADOS.

VD (VASODILATACIÓN), VC (VASOCONSTRICCIÓN), INO. (INOTROPISMO), CRONO. (CRONOTROPISMO)

2.3. Fallo ventricular derecho e hipertensión pulmonar

Las cardiopatías con mayor riesgo de hipertensión pulmonar postoperatoria son: canal auriculoventricular completo, *truncus arteriosus*, transposición de grandes vasos con comunicación interventricular y drenaje venoso pulmonar anómalo total obstructivo. En algunas situaciones se realiza un cateterismo previo a la cirugía para conocer las resistencias pulmonares que pueden contraindicar la cirugía (cirugía de Fontan) o anticipar la necesidad de vasodilatadores pulmonares en el postoperatorio.

El tratamiento del fallo derecho se basa en disminuir su postcarga con vasodilatadores pulmonares. Se pueden administrar de forma sistémica o local (nebulizada o inhalada) siendo los segundos mejor tolerados a nivel de tensión arterial sistémica y mejorando a la vez la relación ventilación/perfusión. El gasto cardíaco ventricular derecho también se afecta por la contractilidad del septo, que depende del ventrículo izquierdo, en estos casos asociaremos fármacos inotrópicos.

Las crisis de hipertensión pulmonar en el postoperatorio implican un aumento súbito de las resistencias vasculares pulmonares, dando lugar a un fallo agudo derecho. El desplazamiento del tabique interventricular hacia la izquierda en relación al fallo y dilatación derecha, implica una disminución del volumen ventricular izquierdo e hipotensión sistémica asociada que conlleva acidosis metabólica. La disminución del flujo pulmonar implica alteración de la ventilación/perfusión e hipoxia secundaria, que junto a la acidosis metabólica aumentan aún más las presiones pulmonares.

El tratamiento de las crisis de hipertensión pulmonar se basa en evitar la acidosis, la hipercapnia y la hipoxia (que aumentan las resistencias

pulmonares), administrar oxígeno (potente vasodilatador pulmonar), la correcta sedoanalgesia y el soporte vasoactivo en caso de necesidad. Algunos casos requerirán el uso de vasodilatadores pulmonares (entre los que destaca el óxido nítrico inhalado por ser el más efectivo y mejor tolerado) y en casos extremos asistencia mecánica (ECMO).

2.4 Arritmias postoperatorias

Son de las complicaciones inmediatas más frecuentes (10-50%) y aumentan la mortalidad significativamente. Las taquiarritmias se dividen entre automáticas y por reentrada según su mecanismo patológico. Las reentradas suelen responder a la cardioversión farmacológica o eléctrica y las automáticas, que son las más frecuentes en el postoperatorio inmediato, son refractarias a la cardioversión.

Merece especial mención la *taquicardia ectópica de la unión (JET)* ya que es la más frecuente en el postoperatorio. Es una taquicardia automática originada en el nodo AV y es más frecuente en CEC prolongadas y en lactantes pequeños. Su tratamiento se basa en disminuir la frecuencia cardíaca (mediante sedación, hipotermia y disminución de inotrópicos catecolaminérgicos); también se suele utilizar el marcapasos temporal para restablecer la sincronía AV.

La bradiarritmia más frecuente es la disfunción sinusal, típicamente tras cirugías que afecten la aurícula derecha. Las situaciones de bloqueo auriculoventricular completo, asociadas especialmente a cirugías del septo interventricular y tracto de salida izquierdo, suelen tener carácter transitorio y se manejan con marcapasos secuencial conectado a los cables temporales que se colocan durante la cirugía, con indicación de marcapasos definitivo si no se observa evolutivamente recuperación.

2.5. Síndrome postpericardiectomía

Derrame pericárdico de etiología autoinmune tras la lesión quirúrgica. De aparición habitualmente 15 días tras la cirugía, suele asociar fiebre y elevación de reactantes de fase aguda. Con tratamiento antiinflamatorio suele tener una buena evolución.

3. MANEJO RESPIRATORIO

Los pacientes pediátricos tienen especial riesgo de desarrollar insuficiencia respiratoria después de una cirugía cardíaca dada su menor reserva respiratoria en comparación con los adultos, interviniendo los siguientes factores:

- Capacidad funcional residual disminuida

- Menor diámetro traqueal subglótico
- Menor reserva ventilatoria, con menor reserva contráctil diafragmática y elevada complianza de pared torácica
- Demanda respiratoria aumentada con un mayor consumo de oxígeno y mayor ventilación por minuto.

La mecánica respiratoria puede verse alterada por diferentes mecanismos. Dentro de las complicaciones parenquimatosas habituales, que se presentan como disminución de la complianza pulmonar con hipoxemia, destacan las atelectasias y la neumonía asociada a ventilación mecánica. La misma afección puede darse por edema pulmonar cardiogénico o derivar de la inflamación que genera la CEC, que aumenta la permeabilidad vascular y el líquido extravascular, dando lugar a edema alveolo-intersticial y alteración de la función del surfactante.

Las complicaciones pleurales (derrame pleural, quilotórax, neumotórax) deben descartarse antes de la retirada de drenajes torácicos.

Posteriormente a la extubación del paciente, puede haber un fracaso debido a alguna de las causas anteriores, por excesiva sedación o por afectación de vía aérea superior. En este caso debemos tener presente el riesgo de crup postextubación o el edema subglótico. También hay que tener en cuenta el riesgo de lesión del nervio laríngeo recurrente y la paresia diafragmática con la cirugía.

El fallo ventilatorio, que se presenta como hipercapnia, puede resultar de una combinación entre un aumento de la carga respiratoria (alteración de la complianza pulmonar y de pared torácica y aumento de resistencia en vía aérea), disminución de la función neuromuscular (parálisis diafragmática, atrofia muscular, malnutrición) y aumento del consumo energético de la musculatura respiratoria.

Finalmente, otra causa de alteración del intercambio gaseoso sería en sí el bajo gasto cardíaco (GC) o una distribución anormal del flujo arterial pulmonar, que llevarán a un aumento del espacio muerto con desequilibrio en la ratio ventilación/perfusión (zonas ventiladas mal perfundidas), causando hipercapnia e hipoxemia. Cada grupo de cardiopatías tendrá sus peculiaridades fisiopatológicas a tener en cuenta para el manejo respiratorio.

4. SEDOANALGESIA, ABSTINENCIA Y DELIRIUM

La sedoanalgesia es una herramienta básica en la estabilización en el postoperatorio cardiovascular, además de facilitar el acoplamiento a la ventilación mecánica y su papel en el control del dolor. También forma parte de la estabilización hemodinámica: disminuye postcarga y frecuencia

cardíaca, disminuye el consumo de oxígeno en las situaciones de bajo gasto cardíaco y participa en el control de crisis de hipertensión pulmonar y arritmias.

En base a la cardiopatía de base y cirugía realizada (tiempo de CEC, tórax abierto o cerrado, hipertensión pulmonar), la situación hemodinámica y respiratoria, la estrategia de sedoanalgesia va a variar. La elección de cada estrategia depende del centro, de su experiencia con los distintos fármacos y de la asociación de técnicas anestésicas como bloqueos nerviosos, anestesia local o analgesia controlada por el paciente (PCA). A la llegada a la unidad de intensivos se debería decidir una estrategia de sedoanalgesia y un plan de extubación en base a estos factores.

4.1. Evaluación de la sedación y del dolor

Es importante revalorar regularmente el nivel de sedación deseado y obtenido para evitar complicaciones como el desacoplamiento del respirador, crisis de hipertensión pulmonar o fracaso en la extubación. Utilizaremos los siguientes parámetros:

a) Parámetros fisiológicos y exploración física: habiendo descartado otras causas (efectos farmacológicos, complicaciones clínicas, etc.), las constantes vitales como frecuencia cardíaca, respiratoria o tensión arterial y los signos clínicos como sudoración, llanto inconsolable, estado de alerta, expresión facial y postural corporal son el primer factor para analizar en esta valoración.

b) Escalas: proporcionan un valor numérico a la valoración del dolor (ex. escala EVA, FLACC, ESCID...) o del estado de sedación (ex. COMFORT, RASS, Ramsay, ESUM, ...). Están validadas para un grupo específico de edad.

c) Tamaño de las pupilas y reflejo pupilar: se han utilizado tradicionalmente para realizar una evaluación rápida pero subjetiva. La pupilometría digital está emergiendo como una herramienta potencial con mayor objetividad.

d) Neuromonitorización: es importante en los pacientes sometidos a sedación profunda y a bloqueantes musculares. Los sistemas más ampliamente utilizados son monitores de función cerebral no invasiva basados en la actividad electroencefalográfica y electromiográfica a través de electrodos colocados en la región frontal del paciente, estos procesan la información y dan un resultado simplificado de fácil interpretación. El ejemplo más ampliamente utilizado es el monitor de índice biespectral (BIS) que proporciona un número entre 0-100 correspondiente al nivel de sedación.

4.2. Síndrome de abstinencia

El uso prolongado de sedantes y analgésicos puede dar lugar a un síndrome de abstinencia. Relacionado habitualmente con la disminución rápida o brusca del sedante, el síndrome de abstinencia se ha asociado a peor pronóstico y mayor estancia hospitalaria, aparte de poder ser una causa de fracaso en la extubación.

Aunque puede asociarse a la mayoría de sedoanalgésicos, las benzodiacepinas y los opiáceos (sobre todo fentanilo) son los más relacionados. Tienen más riesgo de padecerlo los niños menores de 6 años y aquellos con retraso psicomotor. Existen 3 escalas validadas para su monitorización según edad: Withdrawal Assessment Tool 1 (WAT-1), Sophia Observation withdrawal Symptoms scale (SOS) y Finnegan.

Aunque se han propuesto varias estrategias para su prevención y tratamiento, no existe consenso sobre el mejor método de prevención ni de tratamiento. Algunas estrategias serían el descenso progresivo de dosis de sedantes, tratamiento sustitutivo vía oral, sedación secuencial (pasar a fármacos de vida media corta 24-48h pre-extubación), sedación dinámica (variar dosis durante el día según necesidad) o rotación de fármacos cada 4-5 días.

4.3. Delirium

Es una de las principales complicaciones neurológicas, con una incidencia del 25 - 65% y se caracteriza por una alteración aguda y fluctuante de consciencia, atención y percepción. Se clasifica en hiperactivo (desorientación, agitación y problemas conductuales), hipoactivo (apatía, somnolencia e hiporreactividad) o mixto.

El diagnóstico se basa en la evaluación clínica y en escalas diagnósticas como la CAPD (Cornell Assessment of Pediatric Delirium), pCAM-ICU (Pediatric Confusion Assessment Method for the ICU) o SOS-PD (Sophia Observation Withdrawal Symptoms-Paediatric Delirium). El tratamiento consiste en medidas higiénicas como respetar el ritmo sueño-vigilia, evitar la sobredosificación y las retenciones físicas, movilización precoz, contacto con los padres y el tratamiento médico, principalmente en antipsicóticos.

5. MANEJO HIDROELECTROLÍTICO Y RENAL

El control del balance hídrico es un objetivo primordial para el manejo del paciente postoperado cardíaco, con un objetivo de balance negativo ya que la sobrecarga hídrica empeora el pronóstico y aumenta la mortalidad. La restricción hídrica no suele ser suficiente, por lo que es útil el inicio

precoz de diuréticos y, en casos seleccionados, técnicas de depuración extrarrenal.

Evitar los trastornos iónicos tiene una implicación directa sobre el funcionamiento cardiovascular, ya que pueden afectar la contractilidad miocárdica y tienen potencial arritmogénico. El equilibrio ácido-base colabora en mantener la contractilidad cardíaca y tensión arterial, así como la respuesta inotrópica a las catecolaminas.

Los pacientes con patología cardíaca tienen un riesgo aumentado de desarrollar daño renal debido a la disminución de la perfusión renal, de causa multifactorial. Destacan el bajo gasto cardíaco que causa vasoconstricción renal mediante la regulación neurohumoral, y la congestión renal por retención hidrosalina. La cirugía cardíaca implica un mayor riesgo por inestabilidad hemodinámica, mecanismos de isquemia-reperusión y pérdida de pulsatilidad arterial durante la CEC.

El daño renal, además, empeora el pronóstico en los pacientes con cardiopatía, por esto es importante durante el postoperatorio evitar nefrotóxicos, mantener correcta tensión arterial para garantizar la perfusión renal y evitar la sobrecarga hídrica.

6. SOPORTE NUTRICIONAL

La incidencia de malnutrición en el paciente afecto de una cardiopatía congénita se encuentra alrededor del 40-80% y se relaciona con el tipo de defecto cardíaco y la edad a la reparación quirúrgica; además, la evolución ponderal prequirúrgica es un factor crucial para la evolución postquirúrgica. Los factores causantes de malnutrición en el momento de la cirugía cardíaca son:

- **Ingesta calórica inadecuada:** factor más importante, consecuencia de la fatiga con las tomas, saciedad precoz o vómitos, a veces secundarios a insuficiencia cardíaca congestiva o compresión extrínseca del estómago debido a hepatomegalia o ascitis.

- **Gasto energético y tasa metabólica aumentados (hipermetabolismo):** por su cardiopatía de base (insuficiencia cardíaca congestiva, hipertensión pulmonar, ...), que condiciona un mayor trabajo miocárdico y del músculo respiratorio por taquipnea mantenida, junto con mayor tono simpático. También condiciona al hipermetabolismo la propia composición corporal, ya que estos pacientes suelen tener un elevado porcentaje de masa magra respecto a la grasa debido a un mayor consumo de energía crónico.

- **Malabsorción intestinal,** sobretudoo por congestión venosa.

- **Efecto de la hipoxia crónica sobre el metabolismo celular.** También sobre el aparato digestivo, dónde un menor aporte de oxígeno para un consumo esplácnico mantenido puede conllevar complicaciones gastrointestinales.

- **Patologías asociadas,** factores genéticos, etc.

Es importante realizar una evaluación nutricional preoperatoria, monitorizando características antropométricas (peso actual y pérdida de peso los meses anteriores, altura y perímetro braquial), exploración física y parámetros analíticos nutricionales para determinar la presencia o no de desnutrición. Cuando el paciente se encuentra desnutrido, se recomienda iniciar apoyo nutricional especializado.

A nivel postquirúrgico, el apoyo nutricional se basará en determinar las necesidades energéticas según antropometría y situación clínica (actividad, cirugía, infección, quemados...) y necesidades de líquidos, determinadas por la situación y el balance hídrico deseado, evitando la sobrecarga hídrica, que puede empeorar el pronóstico. Según esta valoración y la tolerancia enteral, se indicará la fórmula enteral específica y la vía de administración más adecuada (oral, sonda, gastrostomía, ...). Si no se consigue tolerancia enteral o la situación clínica no permite su inicio, se deberá mantener el aporte nutricional de forma parenteral.

7. MANEJO DE INFECCIONES POSTOPERATORIAS

La incidencia de infecciones tras la cirugía cardíaca varía del 0.5-10% según las series analizadas, siendo mayor en pacientes trasplantados y en presencia de asistencia mecánica ventricular. Incluye todo el espectro desde infección de herida quirúrgica, mediastinitis, osteomielitis y endocarditis. La cirugía cardíaca en sí supone un aumento de riesgo de endocarditis y mediastinitis, junto con el riesgo añadido que implican otros factores asociados: vías centrales, nutrición parenteral, hospitalización, ventilación mecánica prolongada, ...

Es importante aplicar medidas para minimizarlas, como la asepsia en quirófano y en los procedimientos, la retirada precoz de dispositivos como drenajes torácicos, cables de marcapasos y vías centrales, y la profilaxis antibiótica perioperatoria.

7.1. Profilaxis antibiótica perioperatoria

Consiste en la administración de antibióticos profilácticos durante una cirugía con el objetivo de evitar infecciones postoperatorias en el sitio quirúrgico.

Aunque cada hospital tendría que analizar localmente sus modelos de resistencia de microorganismos para establecer la terapia más adecuada, para una cirugía cardiovascular con esternotomía media con o sin colocación de material protésico, es razonable la elección de una cefalosporina de primera generación (cefazolina) para cubrir Gram positivos de la piel. En caso de alergia a penicilina o cefalosporinas, la vancomicina es el antibiótico de elección; es razonable añadir aztreonam o gentamicina para dar cobertura a bacterias Gram negativas.

Para su correcta aplicación, se debe administrar una dosis antes de la incisión, que puede ser única o repetirse durante la cirugía según su duración. La duración máxima no debería superar 24 horas, ya que prolongarla más de 48 horas ha demostrado aumentar el riesgo de infecciones.

En casos de tórax abierto postquirúrgico, la opción inicial sería añadir a la cefazolina, aztreonam o gentamicina. La profilaxis perioperatoria en el paciente con asistencia mecánica ventricular de tipo ECMO es objeto de debate y dependerá de la prevalencia de los patógenos en cada hospital y de su sensibilidad.

8. MANEJO HEMATOLÓGICO Y COAGULACIÓN

El sangrado postquirúrgico es una complicación frecuente (5-10%), especialmente relacionada con la complejidad de la intervención (CEC prolongada, anastomosis complejas, hipotermia, múltiples reintervenciones...). La CEC provoca un estado procoagulante que favorece una situación prohemorrágica por consumo de factores de coagulación y plaquetas, agravada por la hemodilución y la fibrinólisis. También implican un mayor riesgo de sangrado: trombocitopenia, hiperviscosidad, policitemia y edad por debajo de los 6 meses, por déficit parcial de factores de coagulación.

Se puede categorizar habitualmente entre *quirúrgico* (vaso o anastomosis sangrante no reconocida, no asociado a plaquetopenia ni coagulopatía) o *no quirúrgico* (por coagulopatía). Obtener una hemostasia adecuada es un objetivo primario en el postoperatorio y se monitorizará a través del débito de los drenajes torácicos y de los resultados analíticos de hemograma, coagulación y de la oxigenación tisular.

BIBLIOGRAFÍA

- Redondo S, Segura S, Sánchez AC, González JM (editores). Cuidados Críticos del Niño con Patología Cardíaca. Editorial Ergon. 2018.

- Baranda FM, Ayala M, Aceves ED (editores). Tratado de Terapia Intensiva Cardiovascular. Un enfoque multidisciplinar. Distribuna Editorial. 2019.

- Albert-Brotons DC (coordinación). Cardiología pediátrica y cardiopatías congénitas del niño y del adolescente. CTO Editorial. 2015. Recuperado a partir de: <https://www.secardioped.org/protocolos>

- Jiménez Rivera JJ, Llanos Jorge C, López Gude MJ, Pérez Vela JL; en representación del GTCICYRCP. Perioperative management in cardiovascular surgery. Med Intensiva. 2021;45(3):175-183

- Sociedad Española de Cuidados Intensivos Pediátricos (SECIP). Protocolos, Biblioteca de conocimientos en Cuidados Intensivos Pediátricos; [Citado 20 de enero de 2023]. Recuperado a partir de: <https://www.secip.info/index.php/publicaciones/protocolos>

- Singh Y, Villaescusa JU, da Cruz EM, Tibby SM, Bottari G, Saxena R, Guillén M, Herce JL, Di Nardo M, Cecchetti C, Brierley J, de Boode W, Lemson J. Recommendations for hemodynamic monitoring for critically ill children-expert consensus statement issued by the cardiovascular dynamics section of the European Society of Paediatric and Neonatal Intensive Care (ESPNIC). Crit Care. 2020;24(1):620-633.

