

Universidad Santo Tomás.
Escuela de Medicina Veterinaria.
Anatomía II.

Generalidades de anatomía de reptiles y aves.

Dr. César Caro Munizaga, MV.

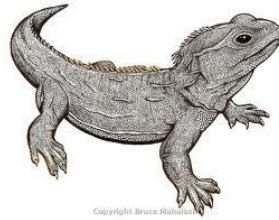
Reptiles.

- En la era paleozoica (aproximadamente 345 millones de años atrás) aparecen los primeros vertebrados amniotas, los que provenían de criaturas semejantes a anfibios. Este grupo monofilético (los amniotas) comenzaron a evolucionar, dividiéndose en tres linajes:
 - **Anápsidos:** Esta subclase actualmente comprende a las **tortugas**.
 - **Diápsidos:** Dieron origen al superorden de los lepidosaurios (p.e. **serpientes** y **lagartos**) y al superorden de los arcosaurios (p.e. **cocodrilos**).
 - **Sinápsidos:** Dieron origen a los mamíferos actuales

Reptiles.



Quelonios.



Rinocéfalos.



Saurios.

Clase reptiles.



Ofidios.



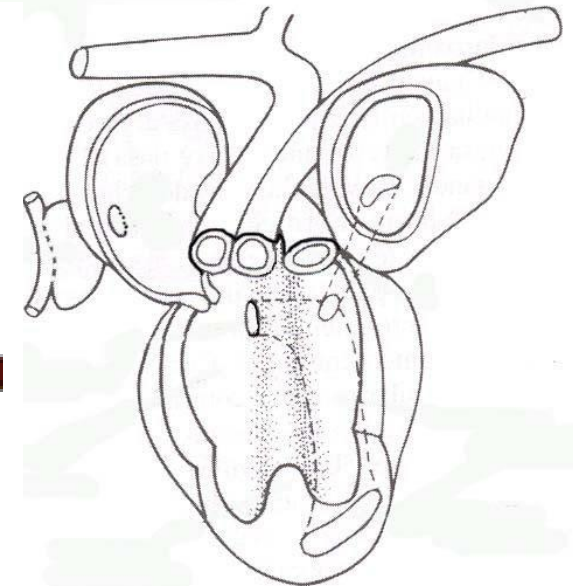
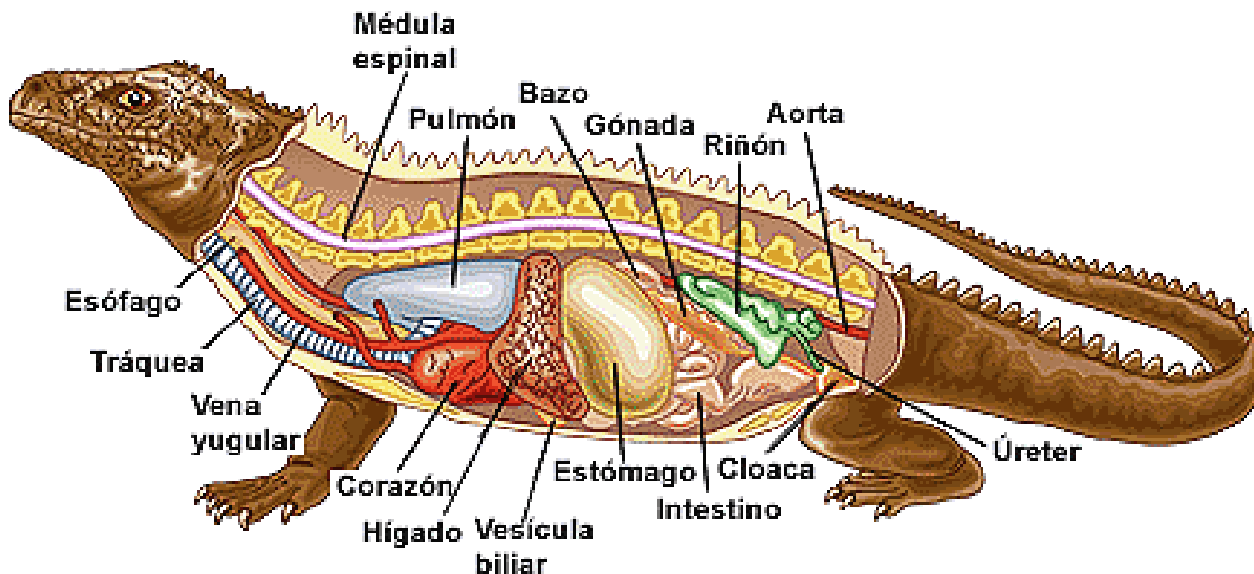
Crocodilos.

Reptiles.

- Los reptiles poseen adaptaciones morfológicas que les permitieron vivir en tierra firme y que son comunes a la mayoría de los representantes de la clase reptiles:
 - Cuerpo cubierto con un exoesqueleto de escamas córneas epidérmicas.
 - Extremidades pares, normalmente con cinco dedos (a excepción de las serpientes y algunos lagartos).
 - Cráneo con cóndilo occipital, esqueleto bien osificado y costillas con esternón (serpientes no poseen esternón).

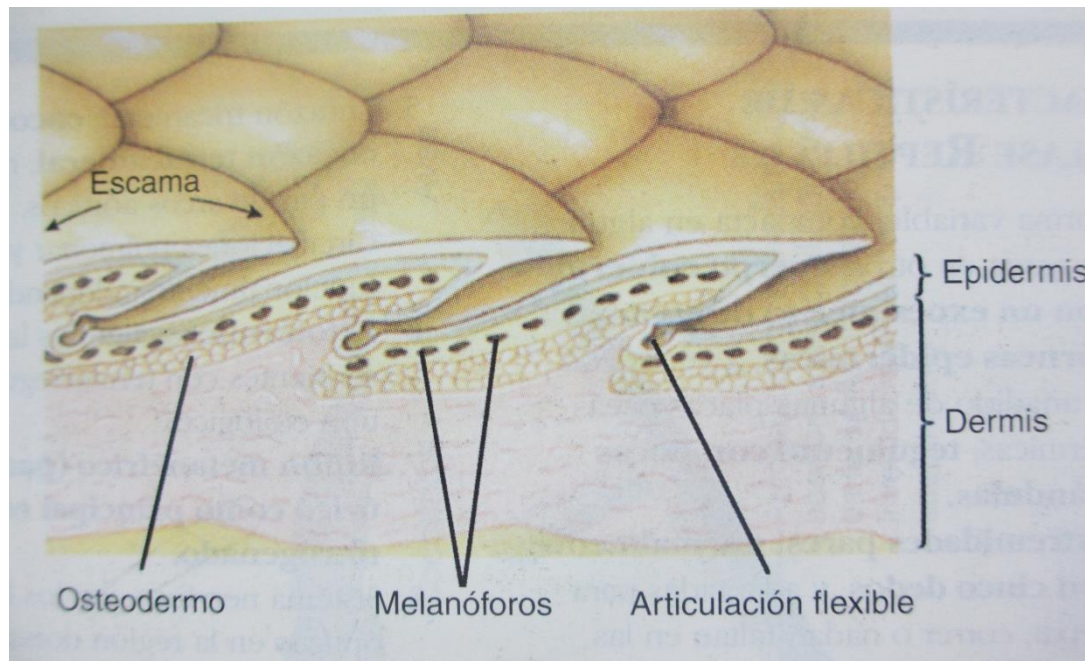


- Extremidades pares, normalmente con cinco dedos (a excepción de las Presencia de pulmones).
- Corazón tricameral (dos atrios y un ventrículo), lo que proporciona circulación menor y mayor. Cocodrilos presentan corazón tetracameral.
- Riñón metanéfrico par.
- 12 nervios craneanos.
- Fecundación interna.
- Huevos cubiertos con cáscara.



Reptiles, generalidades tegumento.

- Cuerpo cubierto con un exoesqueleto de escamas córneas epidérmicas.



Reptiles, generalidades tegumento.

- Dependiendo de su posición, forma y presencia o no de osteodermo subyacente las escamas se clasificarán en:

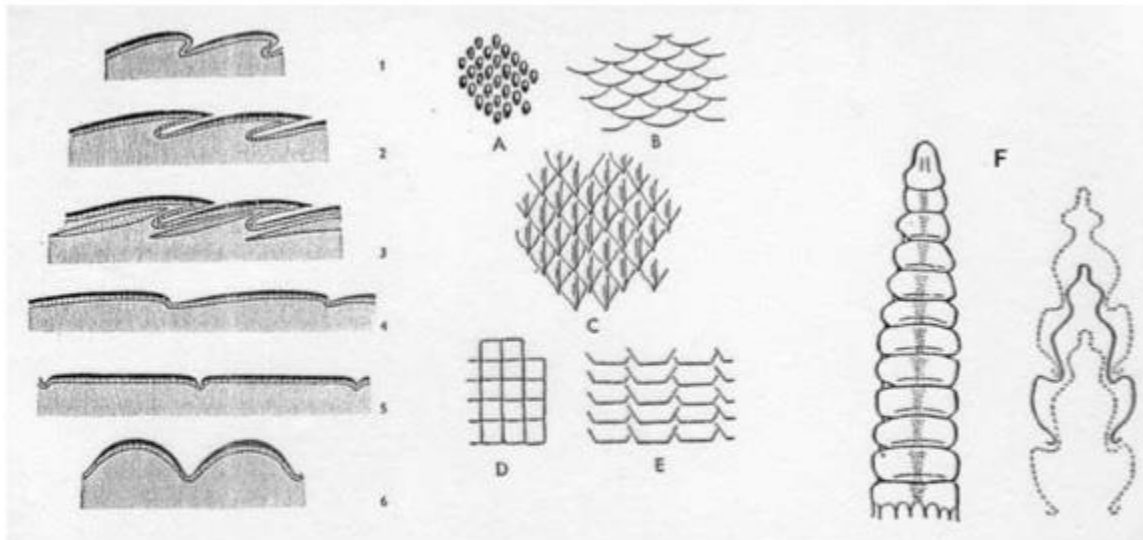
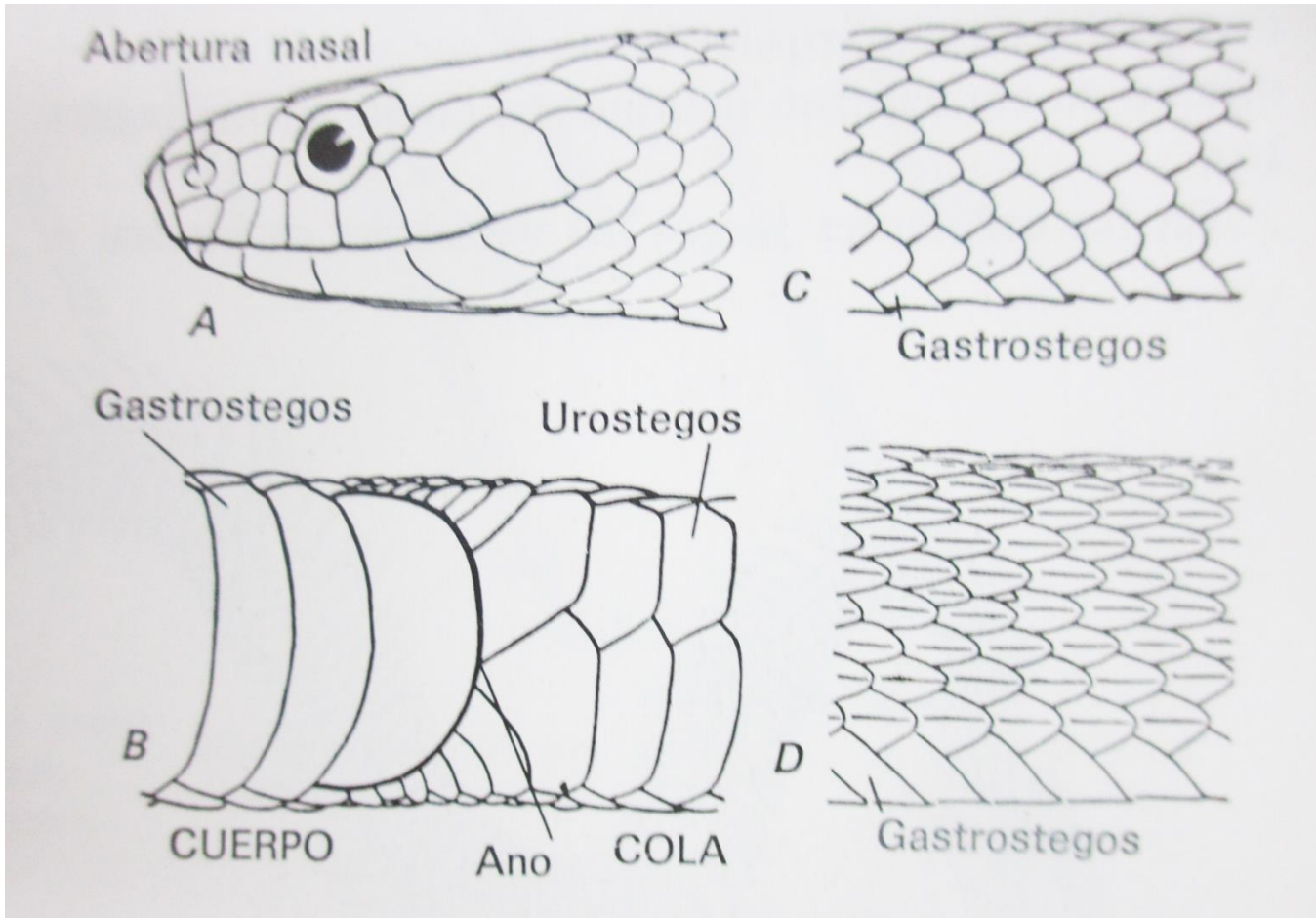
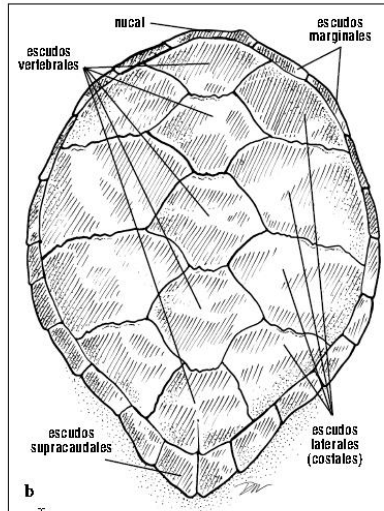


Figura 2. Corte esquemático y tipos de escamas de Reptiles: 1. imbricada (lagartija); 2. ídem (ofidio); 3. imbricadas con osteodermo subyacente; 4. subimbricadas; 5. yuxtapuestas; 6. y A. granulares; B. redondeadas; C. carenadas o quilladas; D. y E. cuadrangulares; F. cascabel.

Reptiles, generalidades tegumento.

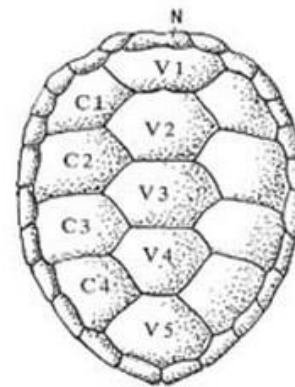


Reptiles, generalidades tegumento.

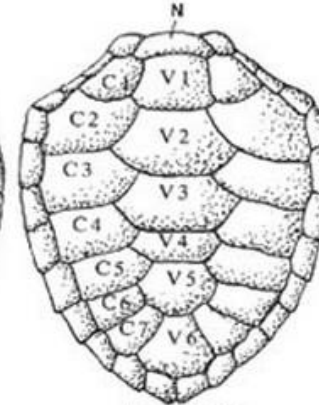


Figs. 94a y 94b. Los escudos son estructuras epidérmicas queratinosas que crecen encima de los huesos del caparazón. Los escudos pueden crecer de

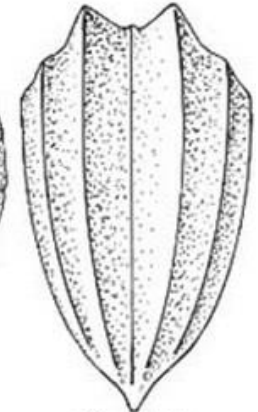
dos maneras: Aumentan de tamaño (área) en los márgenes, pero el escudo entero también puede aumentar en grosor.



Chelonia y Eretmochelys

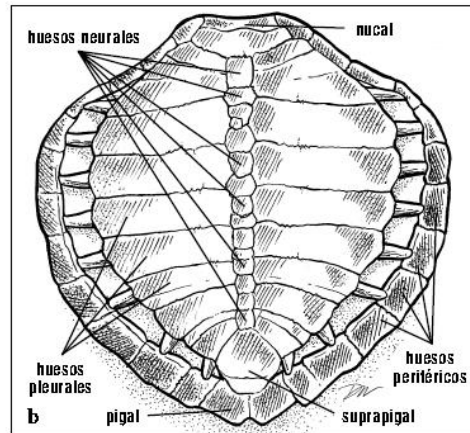


Lepidochelys



Dermochelys

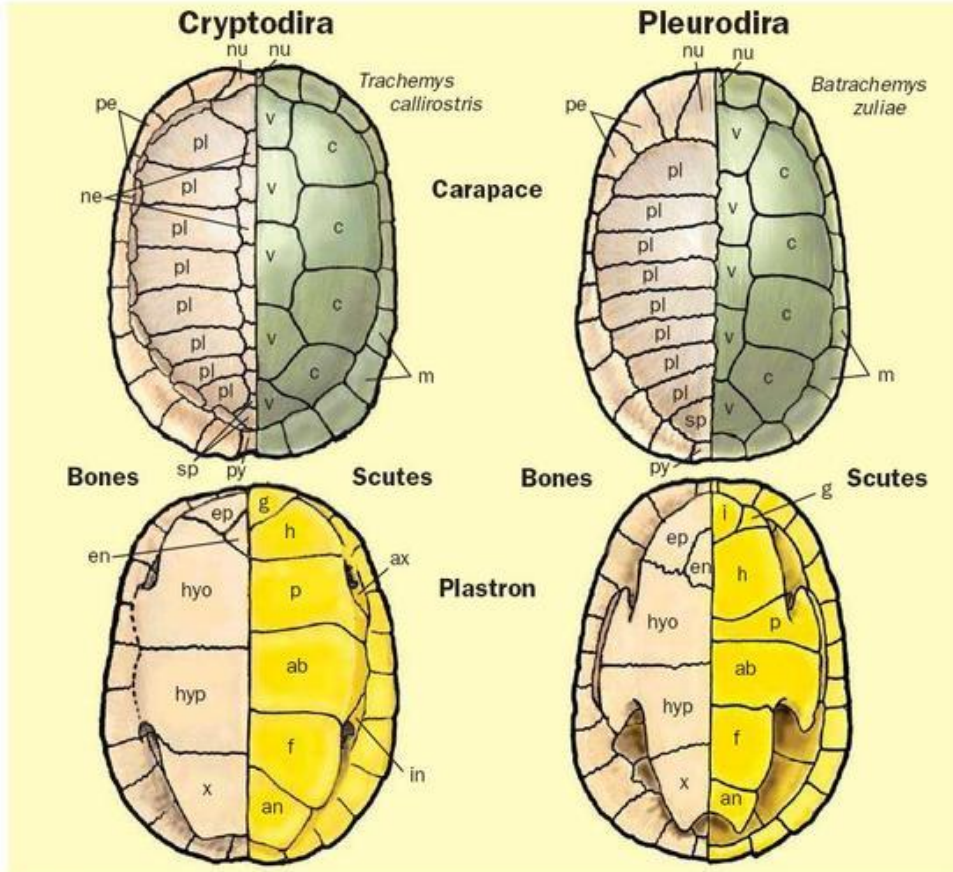
- Las tortugas poseen un caparazón (dorsal) y un plastrón (ventral).
- Ambos (caparazón y plastrón) están compuestos por huesos y por escudos.
- La conformación de los escudos es distinta de la conformación ósea del caparazón y del plastrón.
- La palabra “plastrón” proviene del francés y significa “placa del pecho”.



Figs. 92a y 92b. Los huesos del caparazón se identifican en esta vista dorsal de una ridley de Kemp. El arreglo óseo de la concha es tal que en

algunas especies comúnmente se encuentran huesos neurales supernumerarios o superfluos.

Reptiles, generalidades tegumento.

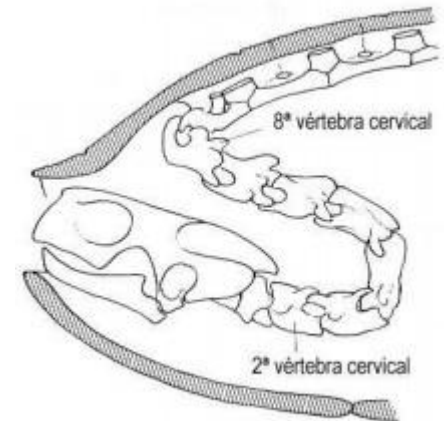


Bones and scutes of the plastron and carapace of Cryptodira and Pleurodira. Carapace bones: nu=nuchal, pe=peripheral, ne=neural, pl=pleural, sp=suprapygial, py=pygal. Carapace scutes: nu=nuchal, m=marginal, v=vertebral, c=costal. Plastron bones: ep=epiplastron, en=entoplastron, hyo=hyoplastron, hyp=hypoplastron, x=xiphoplastron. Plastron scutes: i=intergular, g=gular, h=humeral, p=pectoral, ab=abdominal, f=femoral, an=anal, ax=axial, in=inguinal. Some pleurodires have mesoplastrons between the hyoplastron and hypoplastron. (Illustration by Gillian Harris)

traducción: Los huesos y los escudos del plastrón y el caparazón de Cryptodira y Pleurodira.

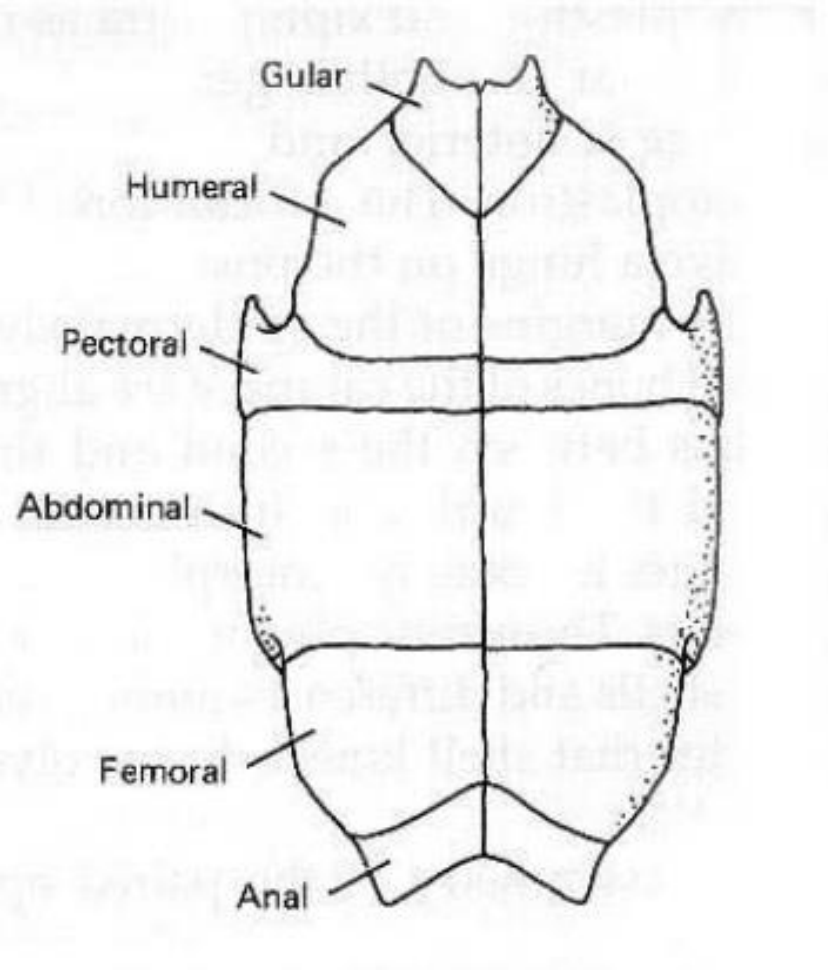
Caparazón huesos: nu = nuca, pe = periférica, ne = neuronales, pl = pleural, sp = suprapigal, py = pigal. Escudos del caparazón: nu = nuchal, m = marginales, v = vertebrales, c = costal. Plastrón huesos: ep = epiplastron, en = entoplastron, hyo = hyoplastron, hyp = hypoplastron, x = xiphoplastron. Plastrón escudos: i = intergular, g = gular, h = humeral, p = pectorales, ab = abdominales, f = femoral, an = anal, ax = axial, in = inguinal. Algunos pleurodires tienen los mesoplastrons entre el hyoplastron y el hypoplastron. (Ilustración de Gillian Harris)

- El caparazón y el plastrón se componen de hueso dérmico (escudos) y de estructuras óseas.
- La organización de los escudos y de las estructuras óseas es distinta entre ellas y además depende del tipo de tortuga (criptodira o pleurodira).



Tortuga criptodira.

Reptiles, generalidades tegumento.



epiplastron

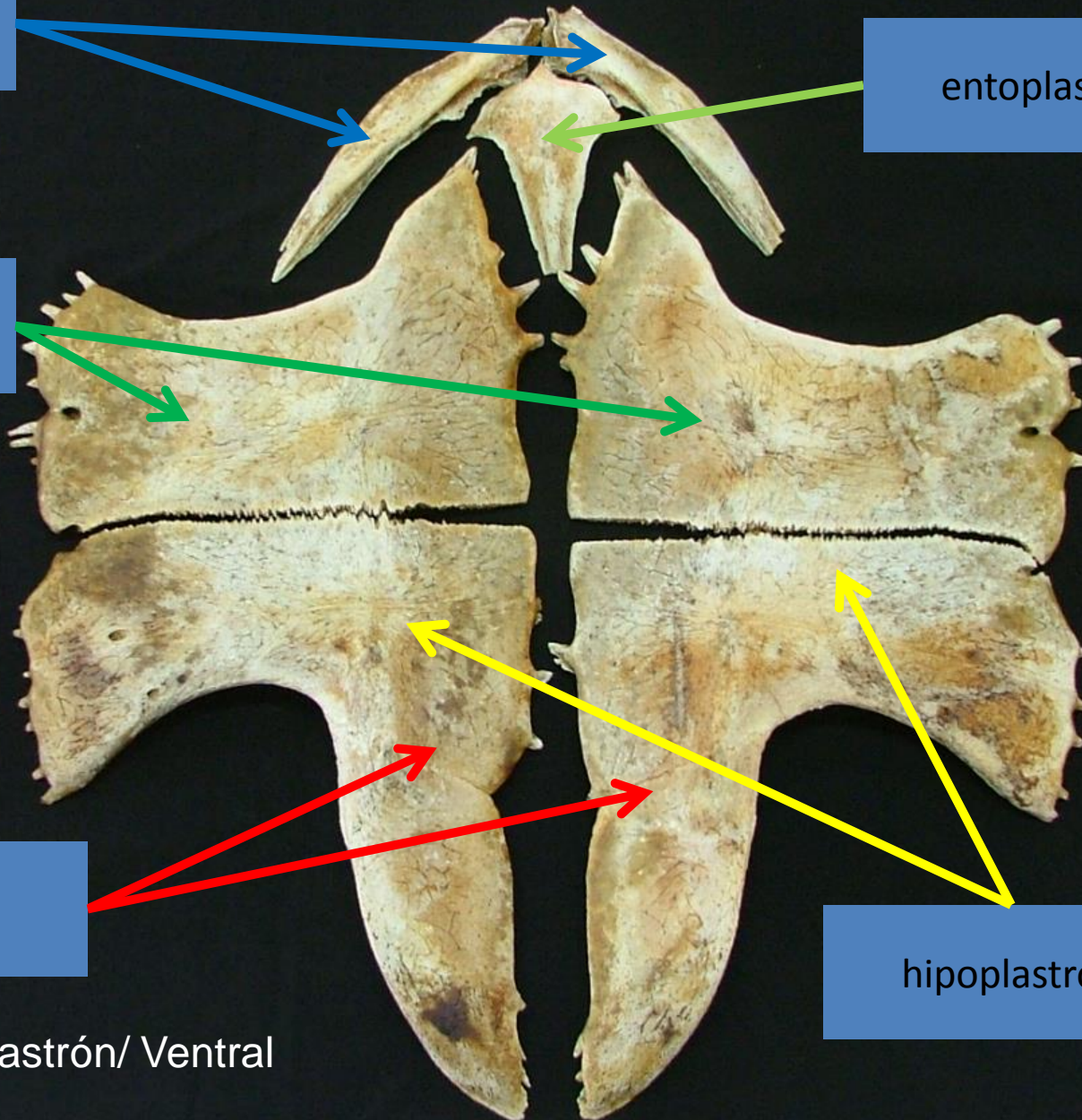
entoplastron

hioplastron

xifiplastron

hipoplastron

Vista ventral de plastrón/ Ventral view of plastron.



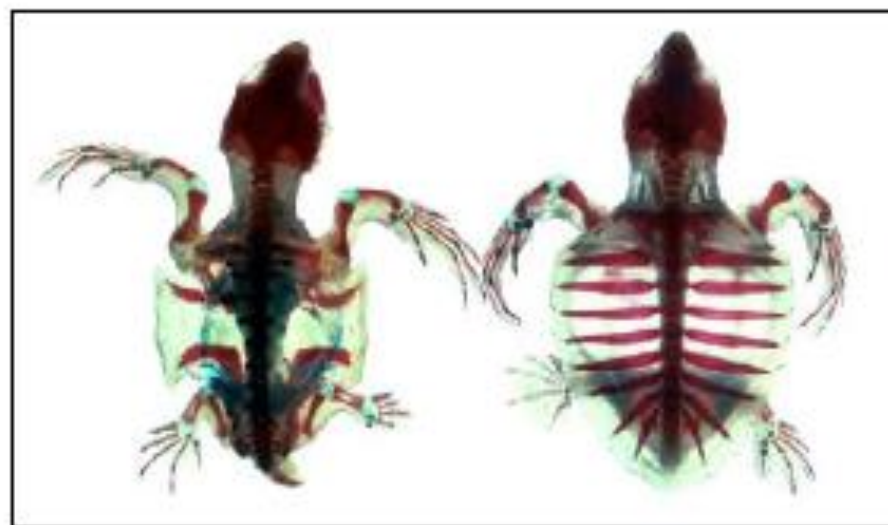
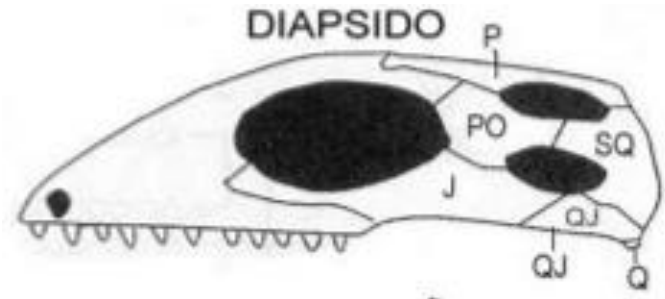
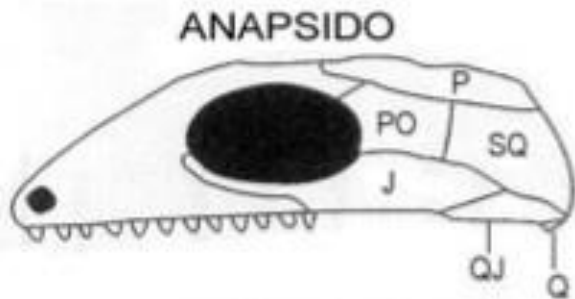


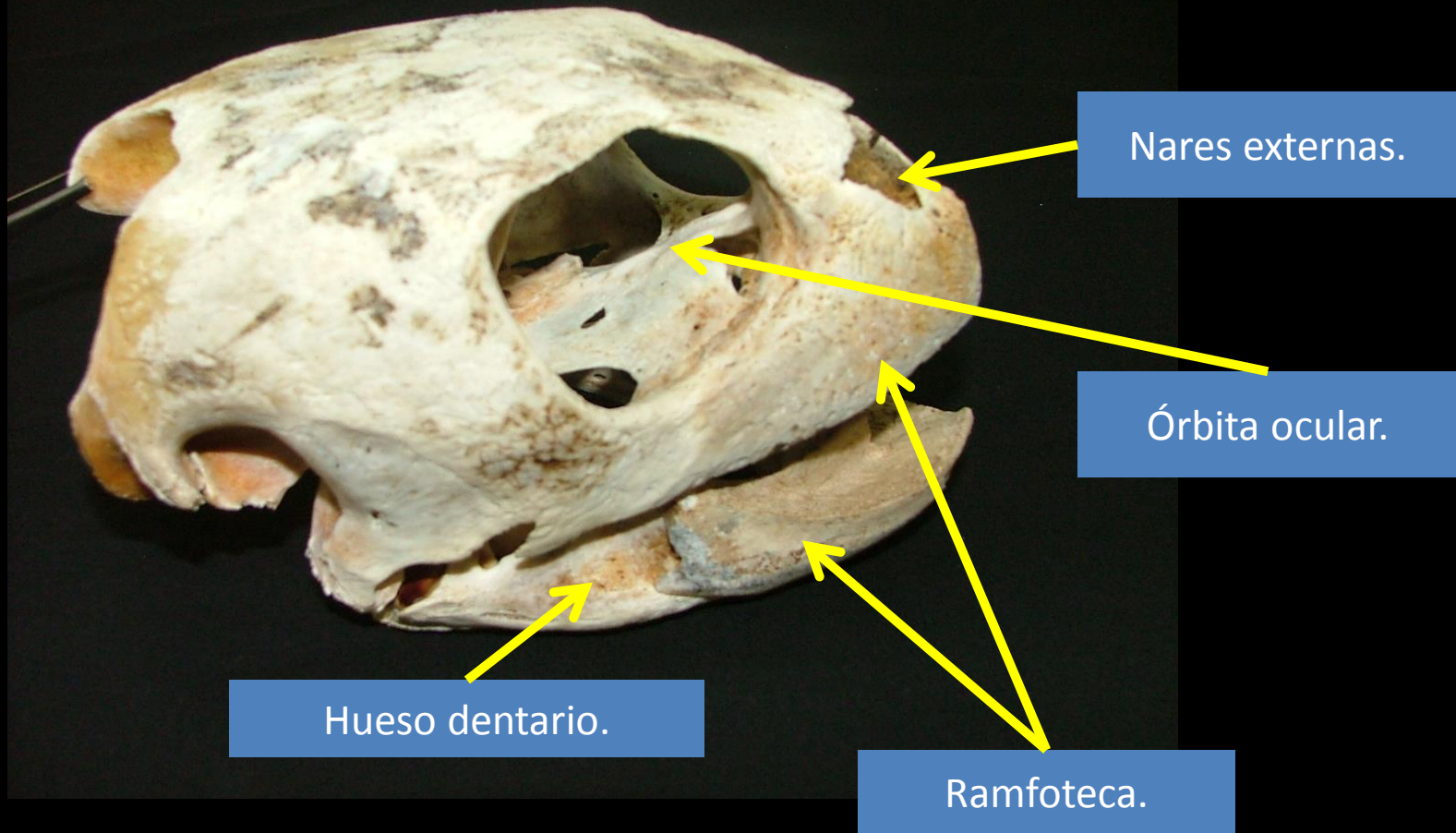
Fig. 90. Recién nacidos de caguama, clarificados y teñidos para mostrar los huesos y el cartilago. Izquierda: Vista dorsal, sin caparazón, mostrando las regiones vertebrales y el grado de osificación en el momento de la eclosión. Derecha: Vista dorsal mostrando las costillas, vértebras y el comienzo de la hipertrofia a lo largo de las costillas durante el desarrollo del caparazón. A este ejemplar se le quitó el plastrón.

Reptiles, generalidades ostoología.

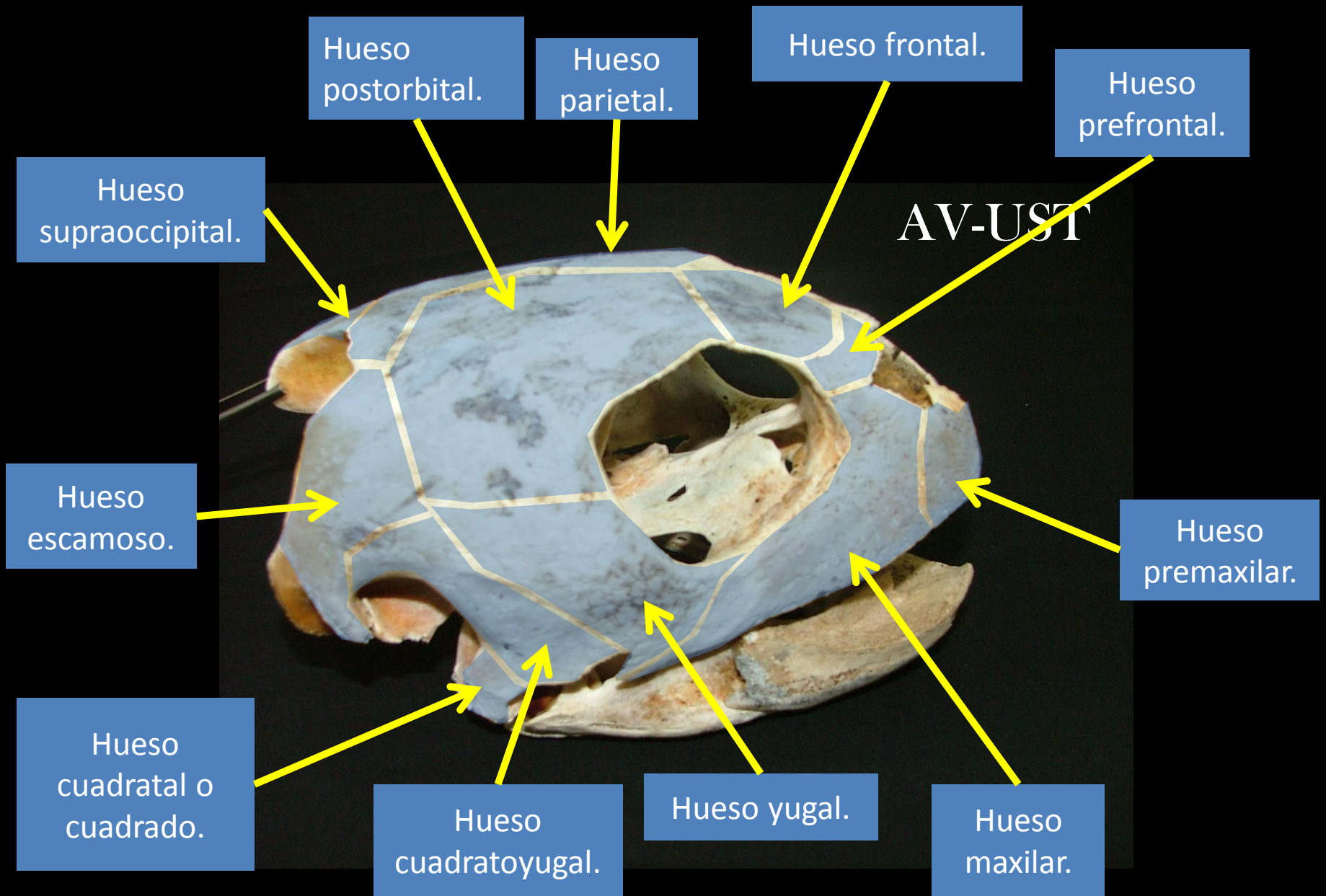
- Cráneo anápsido: no presenta abertura temporal.
- Cráneo diápsido: presenta dos aberturas temporales.



AV-UST



Vista lateral derecha de cráneo de tortuga olivácea (*Lepidochelys olivacea*).



Vista lateral derecha de cráneo de tortuga olivácea (*Lepidochellys olivacea*).

AV-UST

Hueso postorbital.

Hueso supraoccipital.

Hueso escamoso.

Hueso parietal.


Hueso yugal.

Hueso frontal.

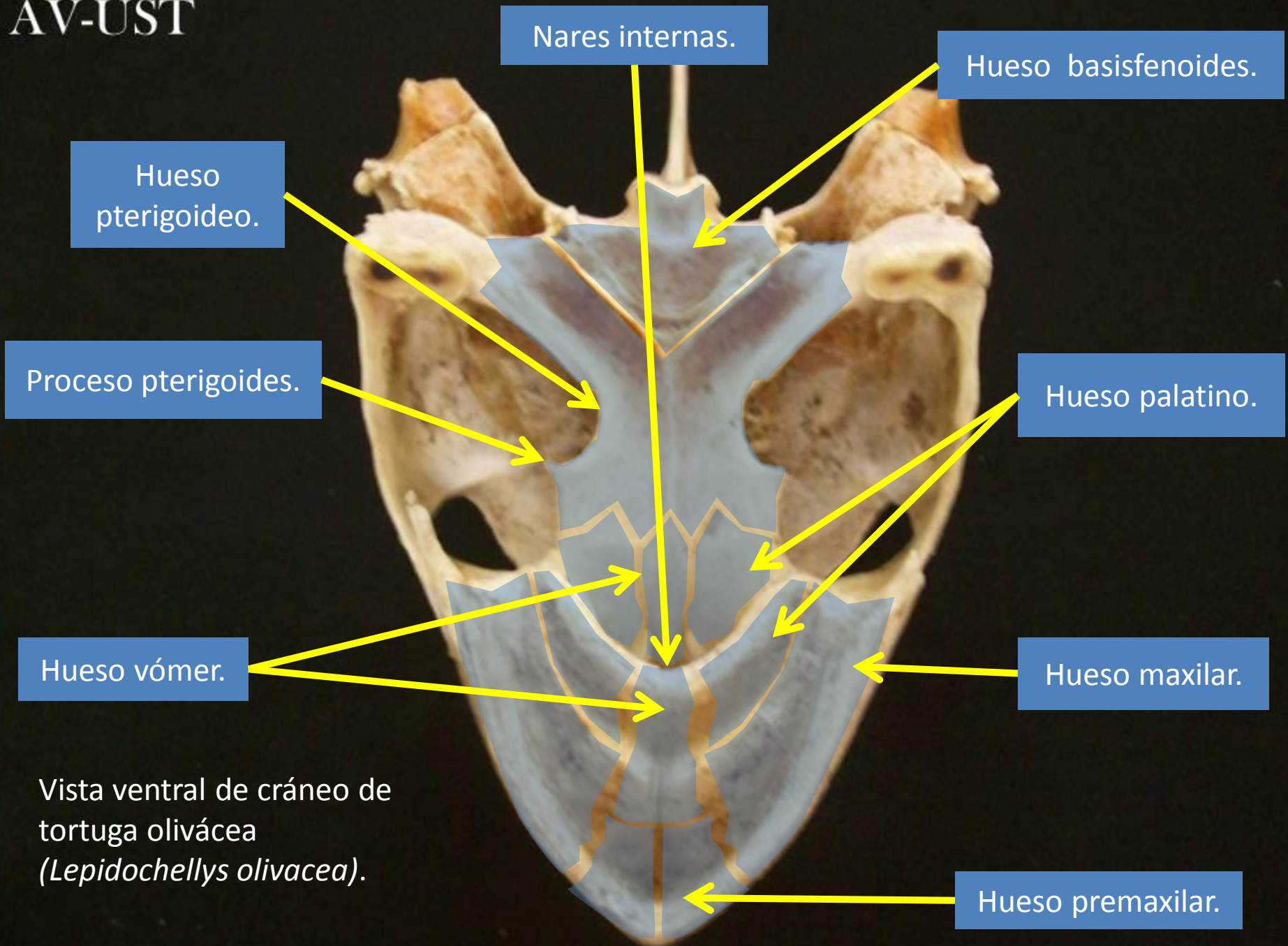
Hueso prefrontal.

Hueso maxilar.

Hueso premaxilar.

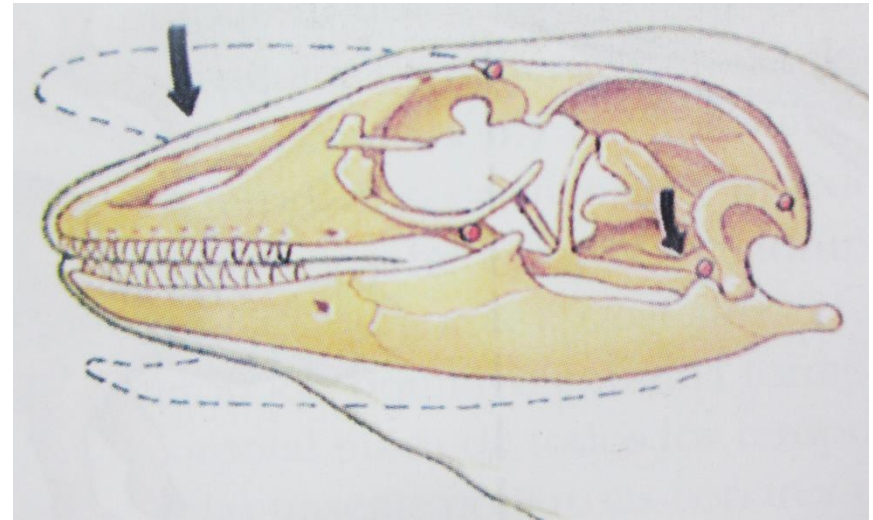
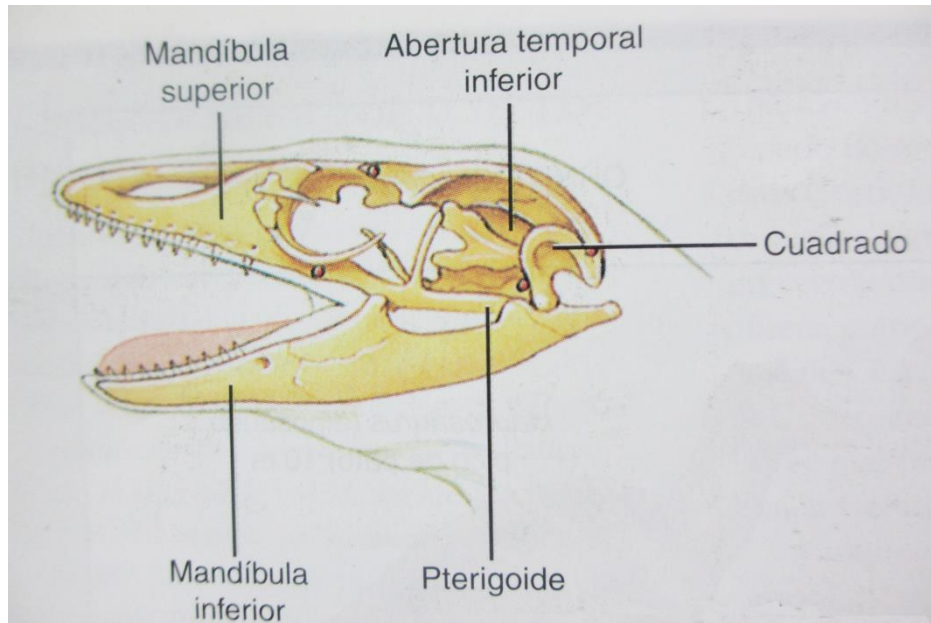


Vista dorsal de cráneo de tortuga olivácea (*Lepidochellys olivacea*).

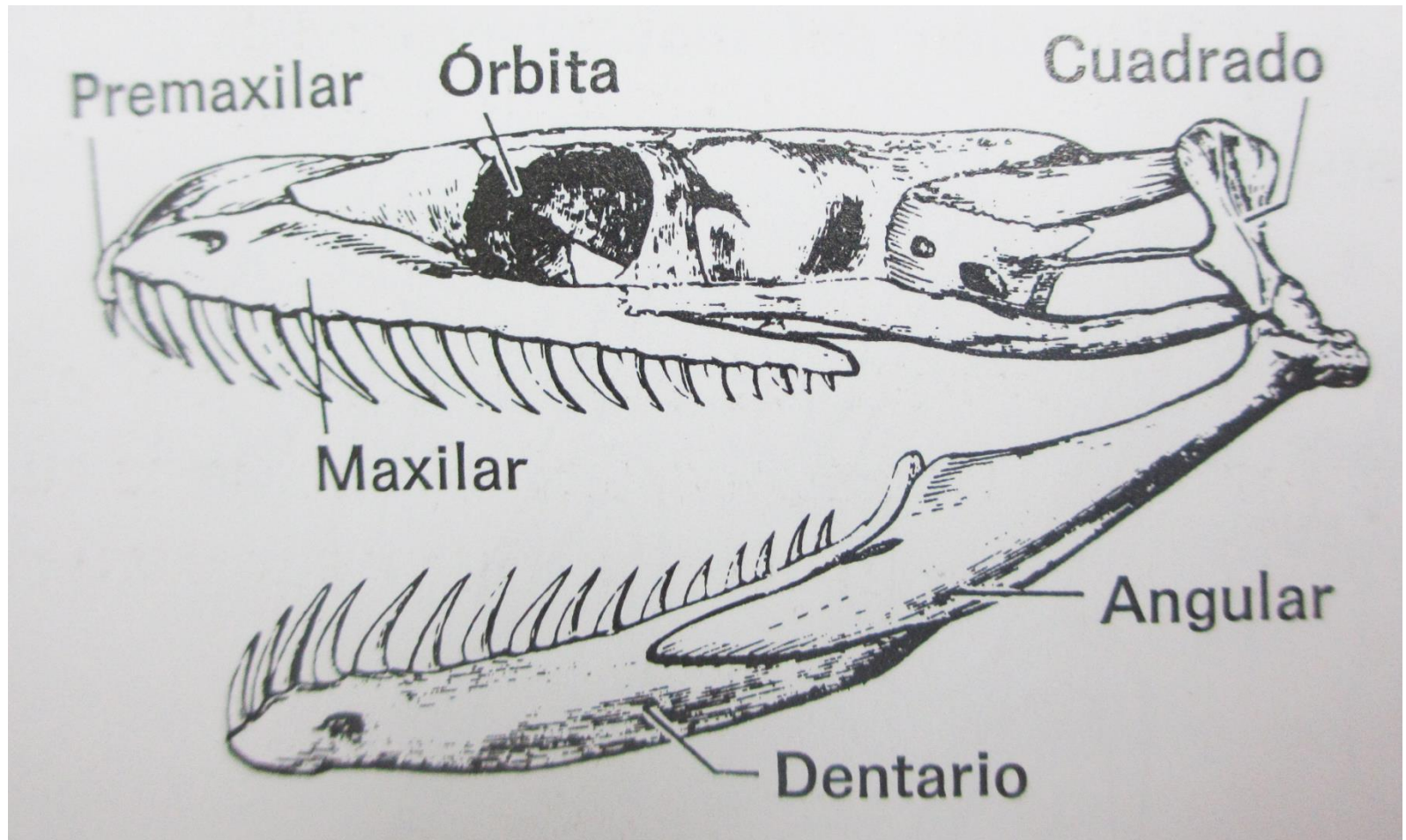


Vista ventral de cráneo de tortuga olivácea (*Lepidochelys olivacea*).

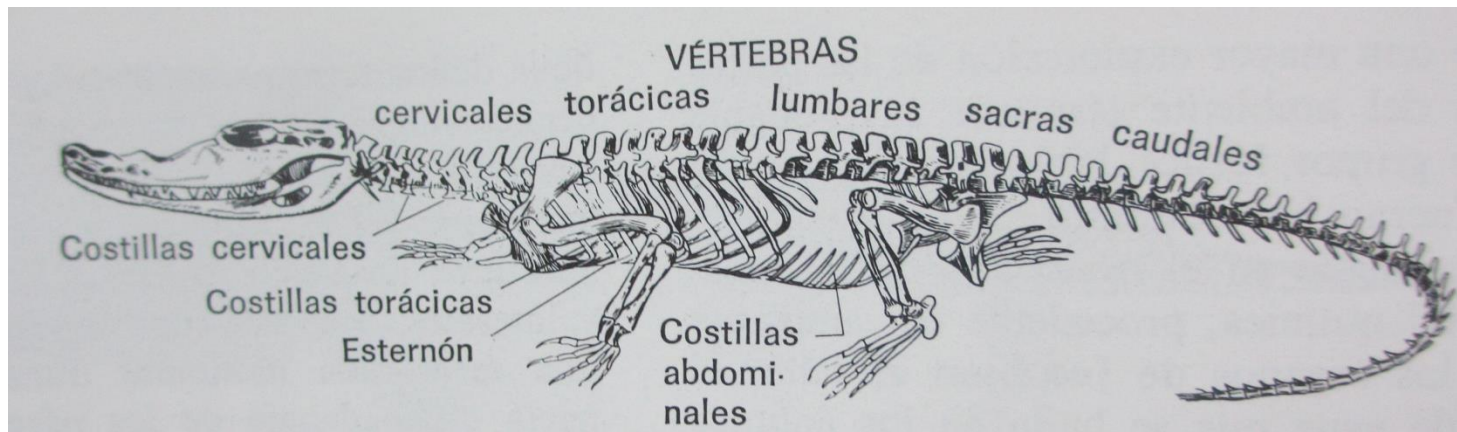
Reptiles, generalidades ostoología.



Reptiles, generalidades ostoología.

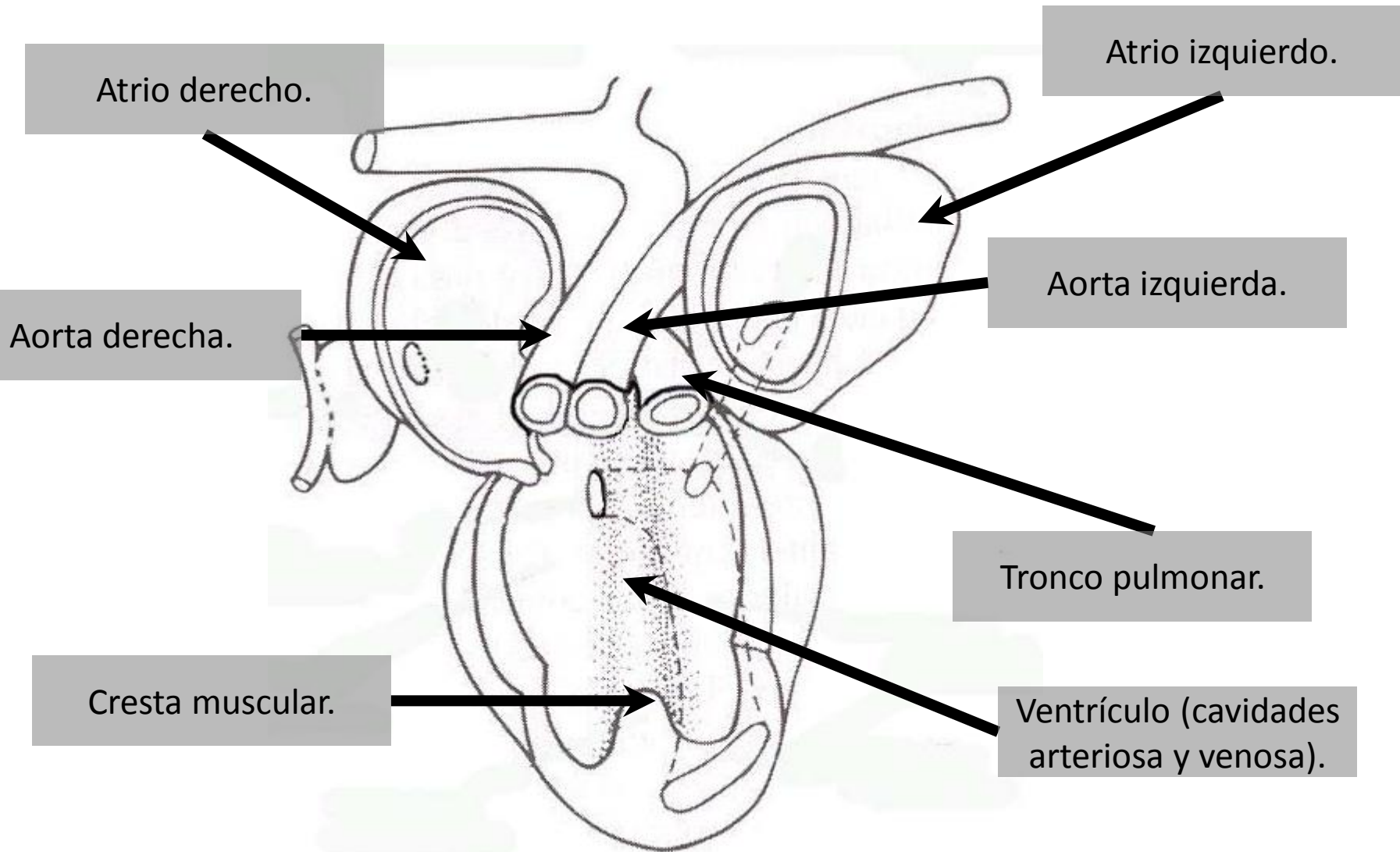


Reptiles, generalidades ostoología.



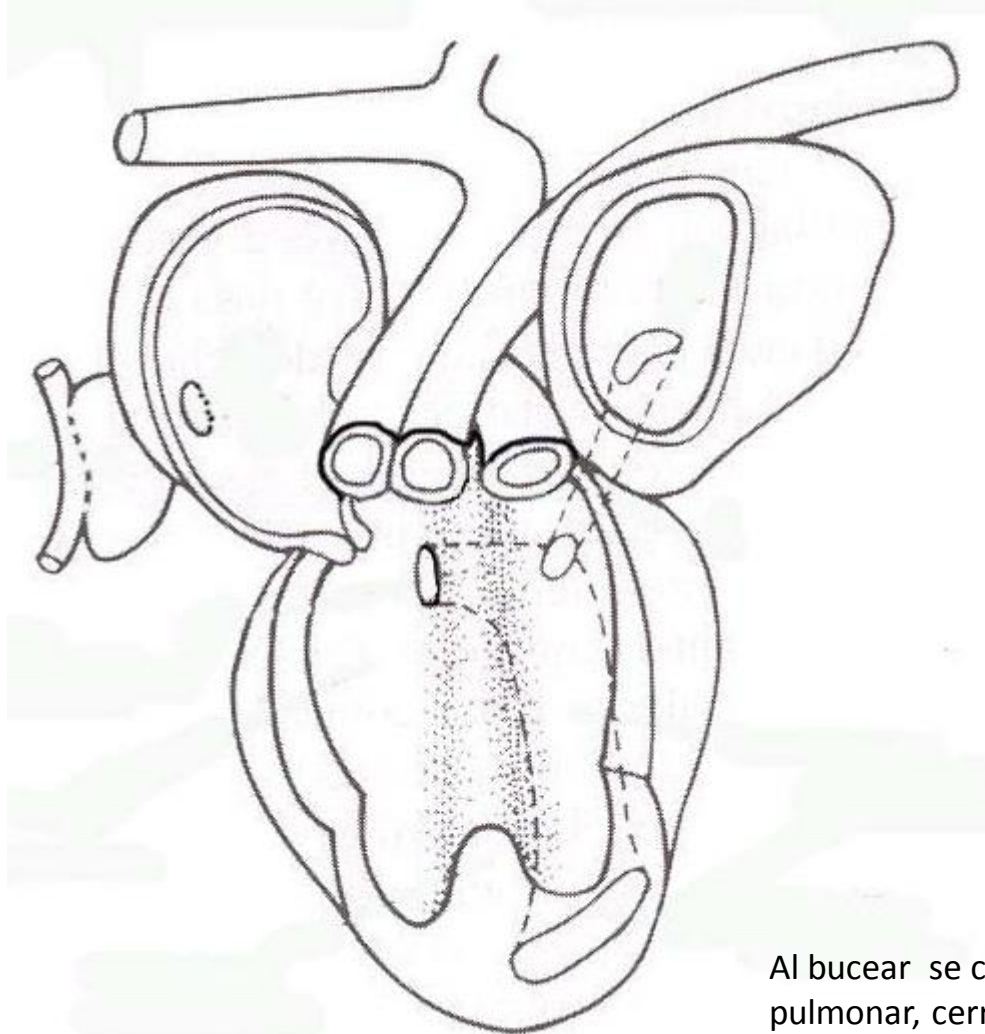
Saurios, quelonios y ofidios presentan costillas cervicales, torácicas y abdominales, estas últimas se denominan como gastralias.

Reptiles, generalidades sistema cardiovascular.



Corazón tricameral (quelonios y escamosos).

Reptiles, generalidades sistema cardiovascular.



Al bucear se cierra el esfínter del tronco pulmonar, cerrando la circulación funcional de los pulmones.

Reptiles, generalidades sistema cardiovascular.

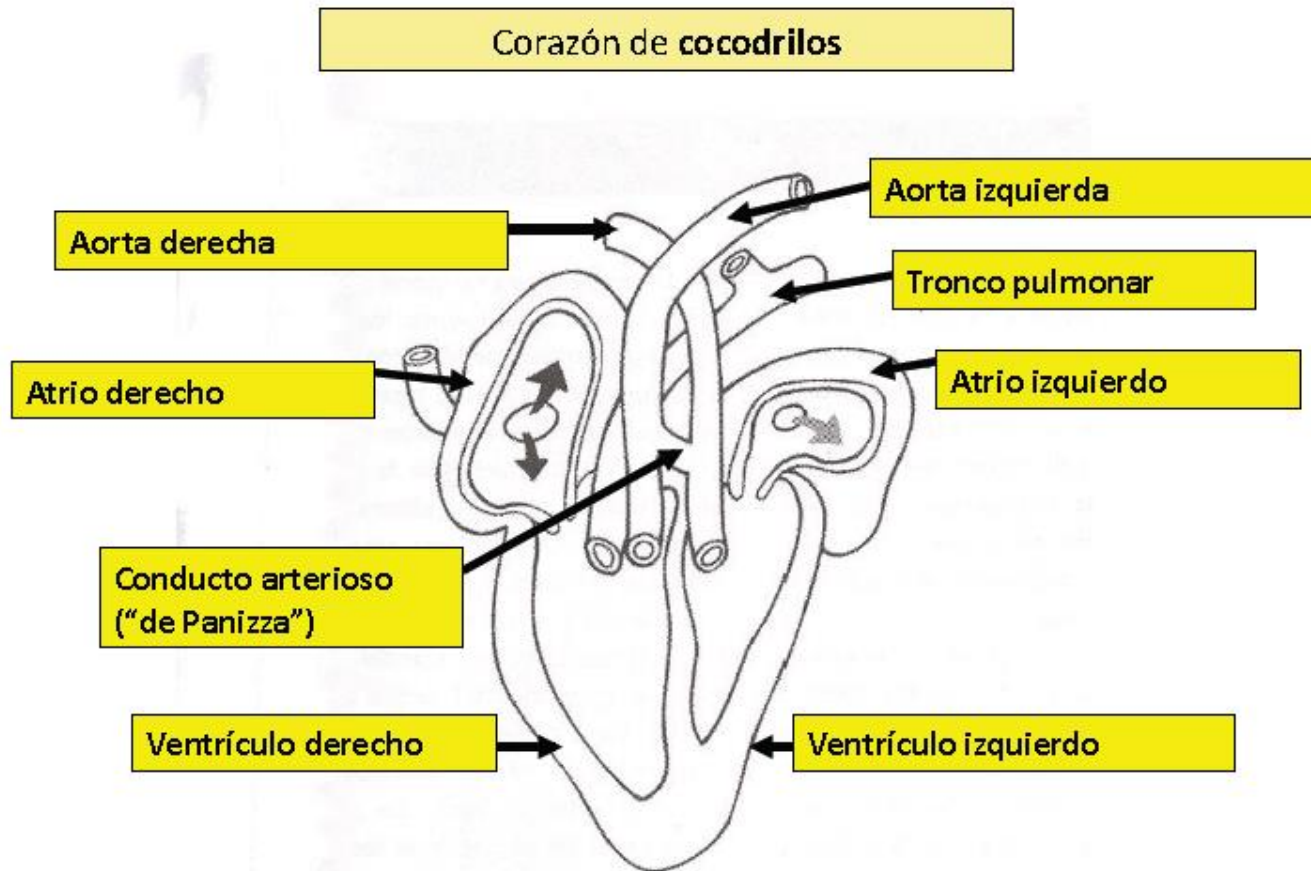


Imagen extraída de clase del Dr. Ismael Concha Albornoz: Anatomía de los reptiles, Diplomado Medicina de Animales Exóticos, Universidad Santo Tomás, sede Santiago.

Reptiles, generalidades sistema cardiovascular.

Corazón de **cocodrilos**

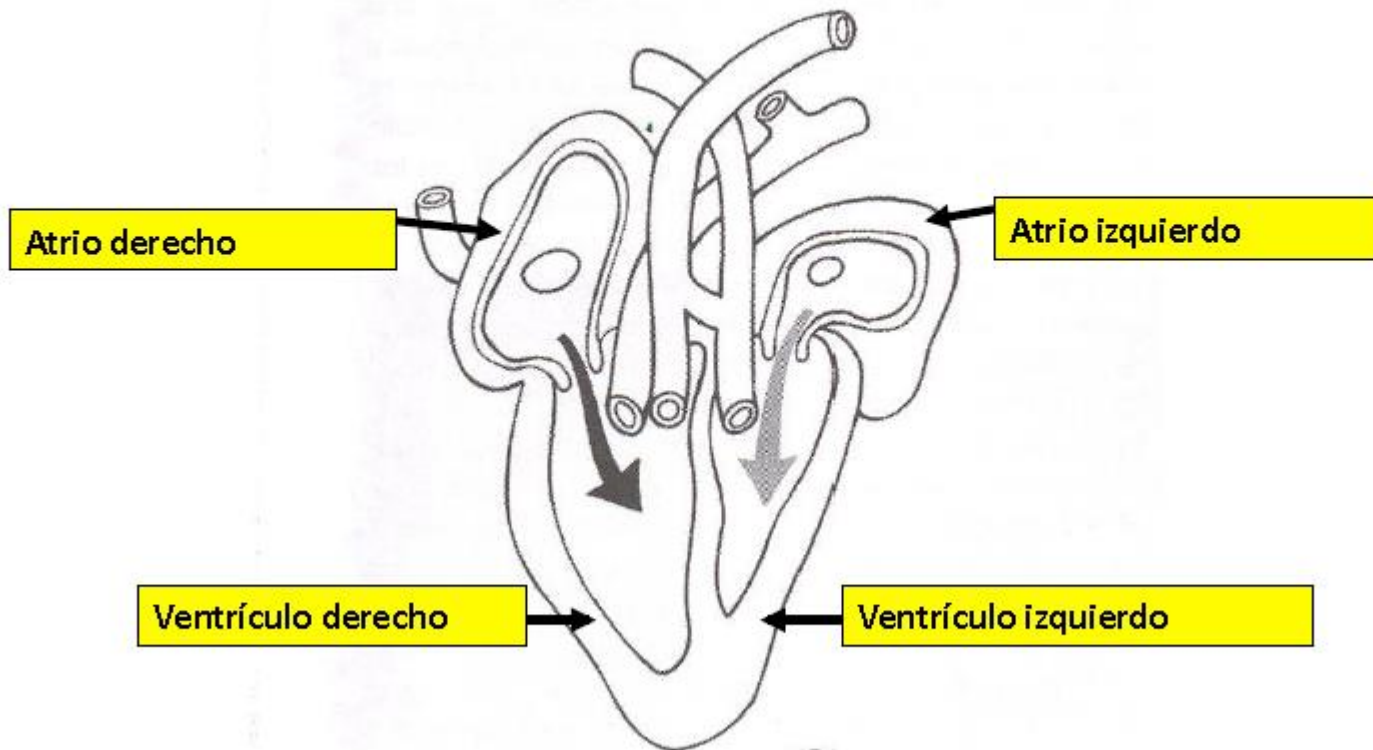


Imagen extraída de clase del Dr. Ismael Concha Albornoz: Anatomía de los reptiles, Diplomado Medicina de Animales Exóticos, Universidad Santo Tomás, sede Santiago.

Reptiles, generalidades sistema cardiovascular.

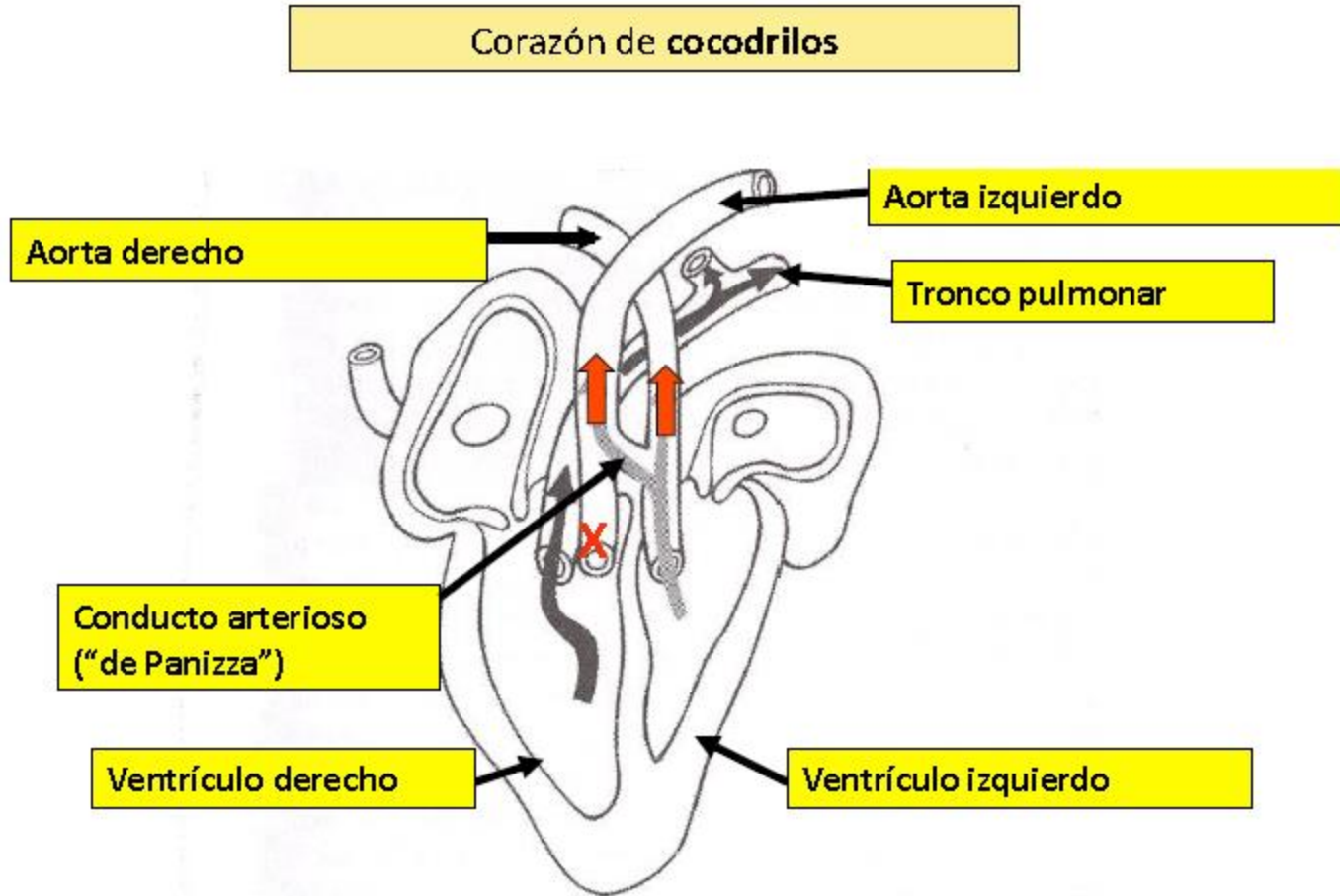


Imagen extraída de clase del Dr. Ismael Concha Albornoz: Anatomía de los reptiles, Diplomado Medicina de Animales Exóticos, Universidad Santo Tomás, sede Santiago.

Reptiles, generalidades sistema cardiovascular.

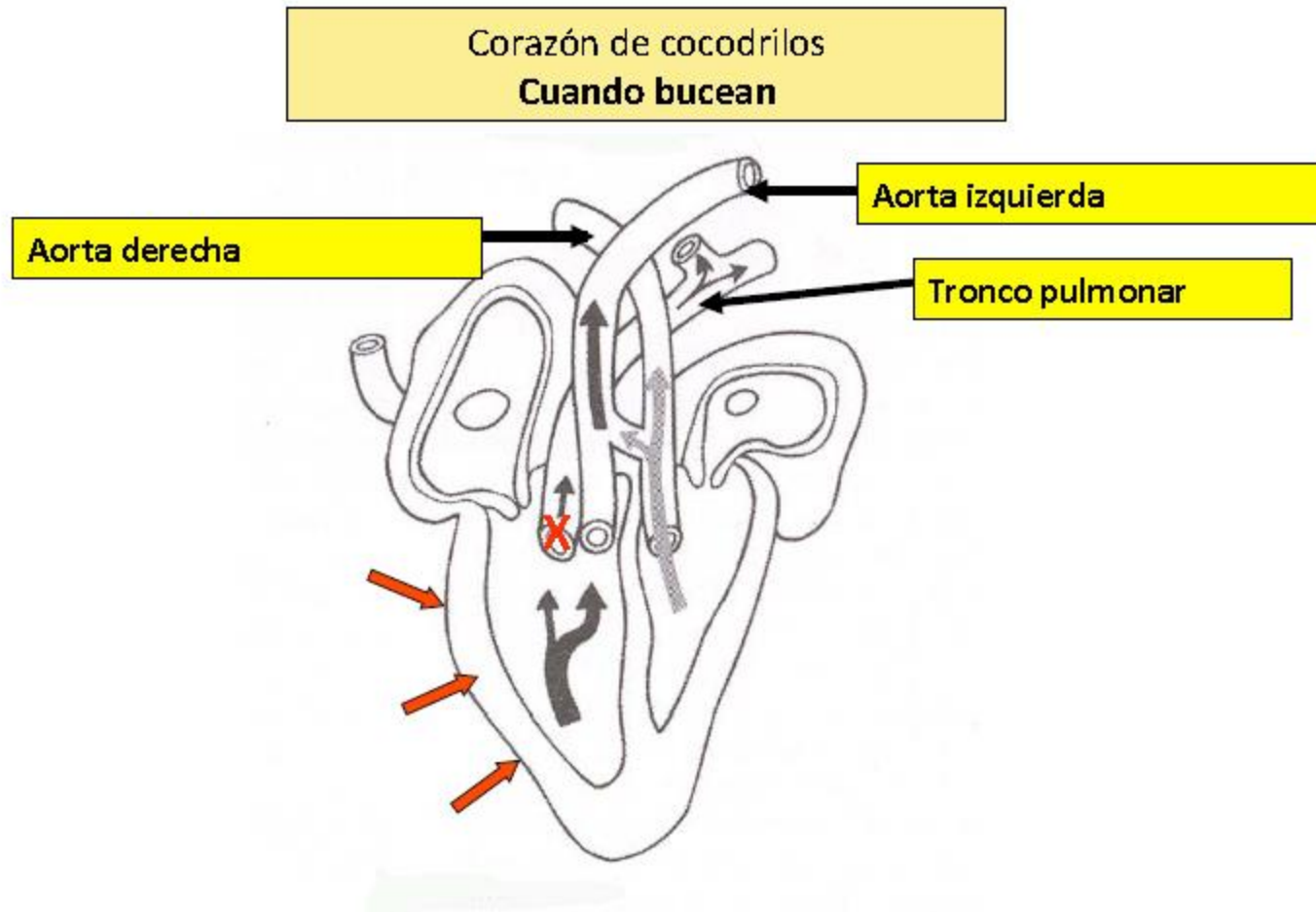
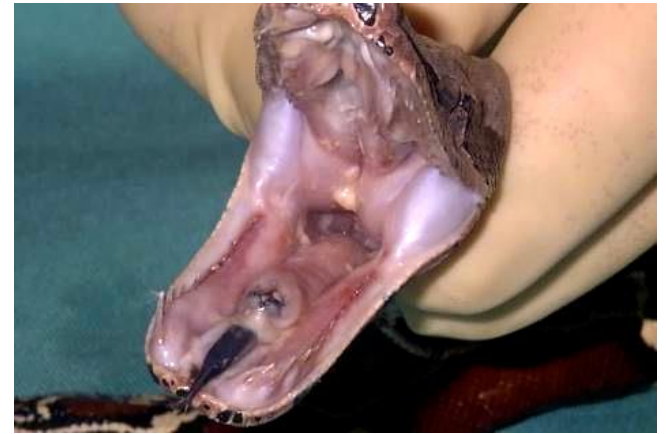

Imagen extraída de clase del Dr. Ismael Concha Albornoz: Anatomía de los reptiles, Diplomado Medicina de Animales Exóticos, Universidad Santo Tomás, sede Santiago.

Reptiles, generalidades sistema respiratorio.

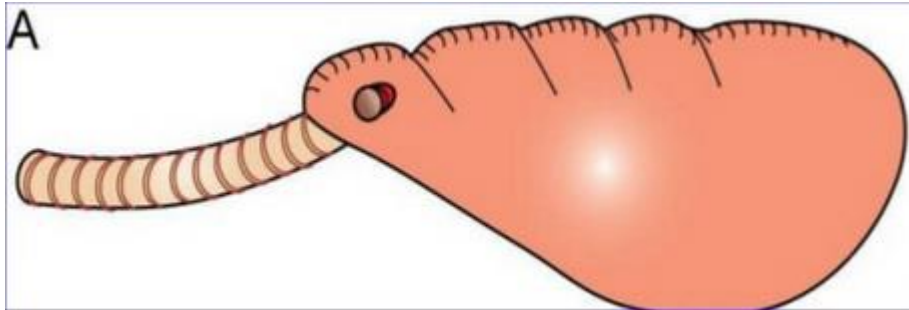
- Dependiendo del orden taxonómico la ubicación de la glotis será la siguiente:
 - Ofidios: glotis inmediatamente caudal a la base de la lengua.
 - Quelonios: más hacia caudal en comparación con ofidios. Los quelonios además poseen una lengua gruesa.
 - Cocodrilos: Más hacia caudal en comparación con ofidios, poseen desarrollada la epíglotis y presentan un pliegue gular.



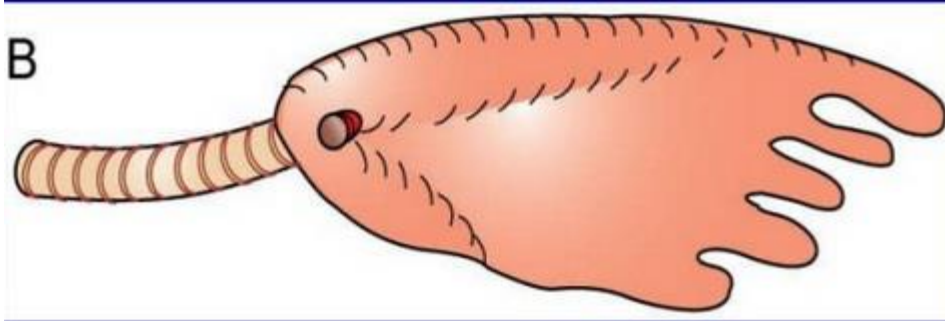
Reptiles, generalidades sistema respiratorio.

- Tráquea:
 - Saurios y ofidios: anillos traqueales incompletos.
 - Cocodrilos y quelonios: anillos traqueales incompletos.

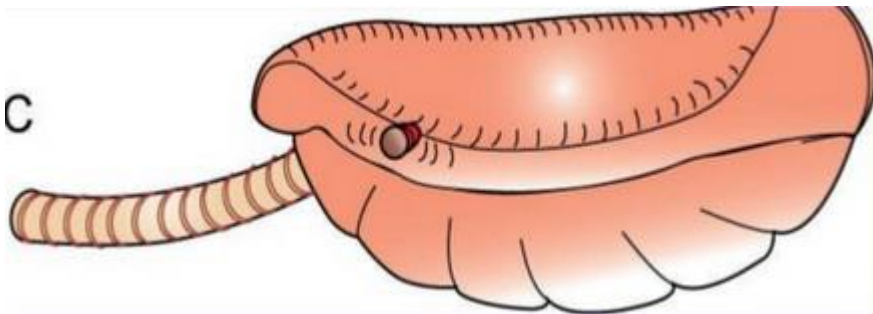
Reptiles, generalidades sistema respiratorio.



Pulmones unicamerales: en saurios y ofidios.



Pulmones paucicamerales: en quelonios terrestres y camaleones.



Pulmones multicamerales: en quelonios marinos y varanos.

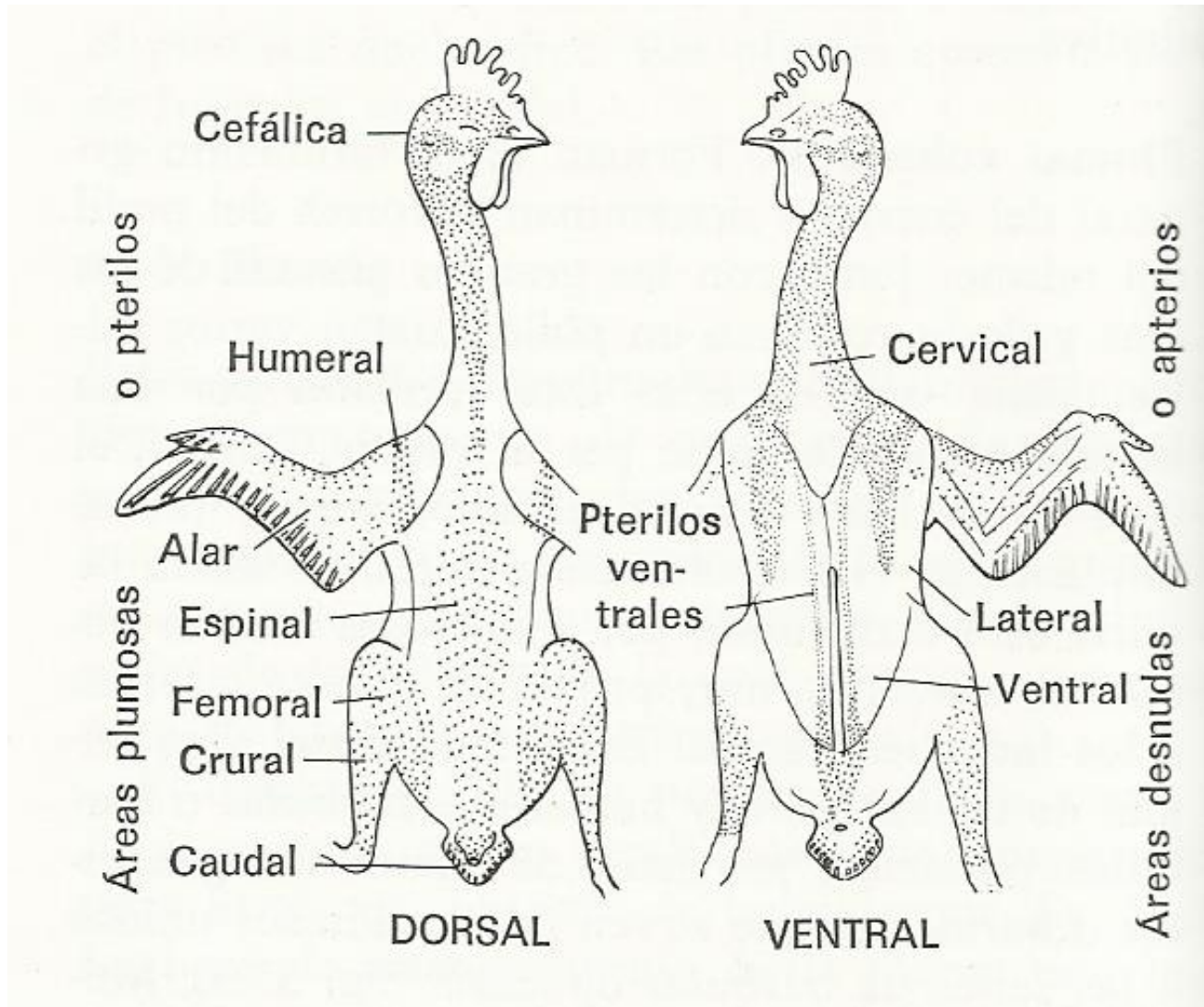
Aves, generalidades.

- Características:
 - Piel cubierta de plumas.
 - Boca: pico córneo sin presencia de dientes, ambas mandíbulas poseen movimiento.
 - Sistema cardiovascular: corazón tetracameral.
 - Sistema reproductor: ovíparos, fecundación interna, órganos genitales internos.
 - Adaptaciones para el vuelo: Esqueleto liviano, musculatura liviana y poderosa, sistemas cardiovascular y respiratorio con altas tasas metabólicas.

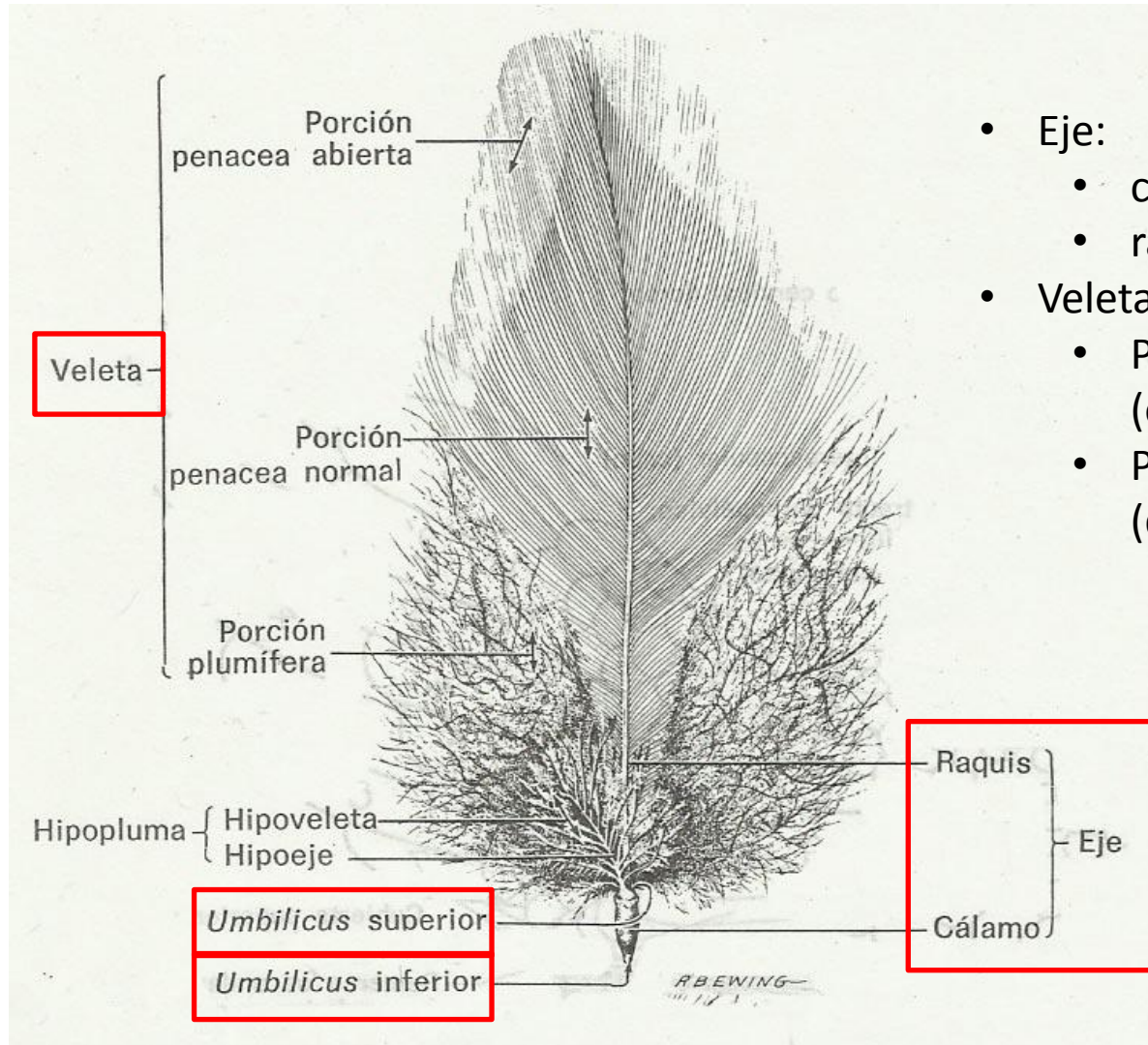
Aves, generalidades tegumento.

- Pterilos: áreas plumosas.
- Apterilos: áreas con escases de plumas o desprovistas de ellas.
- Pterilosis: patrón de distribución de pterilos.

Aves, generalidades tegumento.

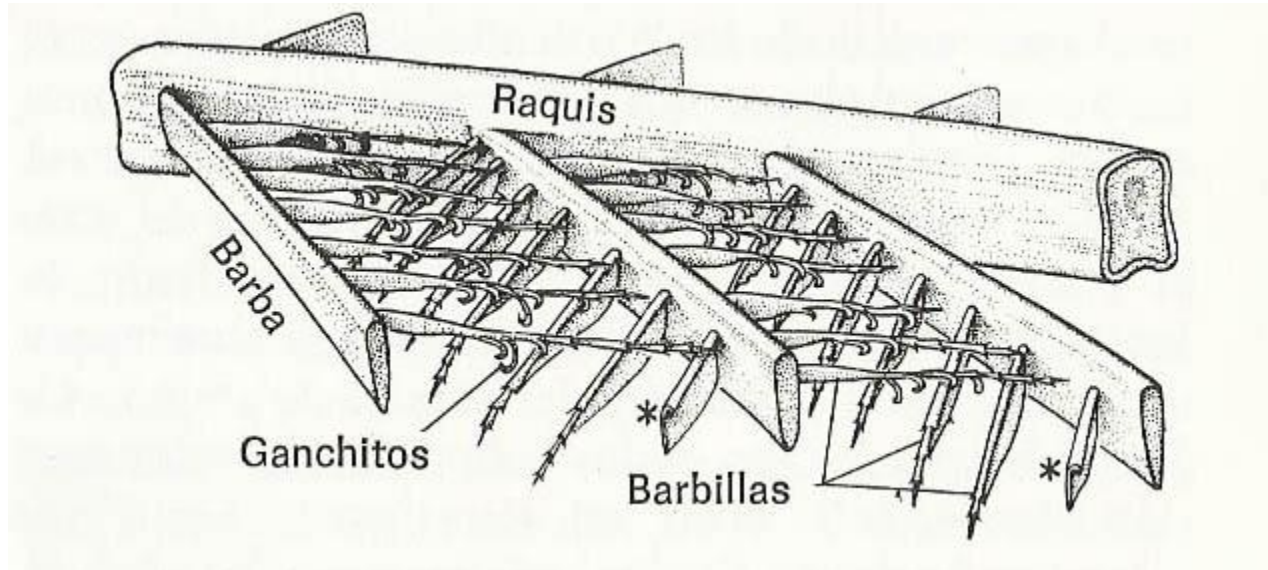


Aves, generalidades tegumento.

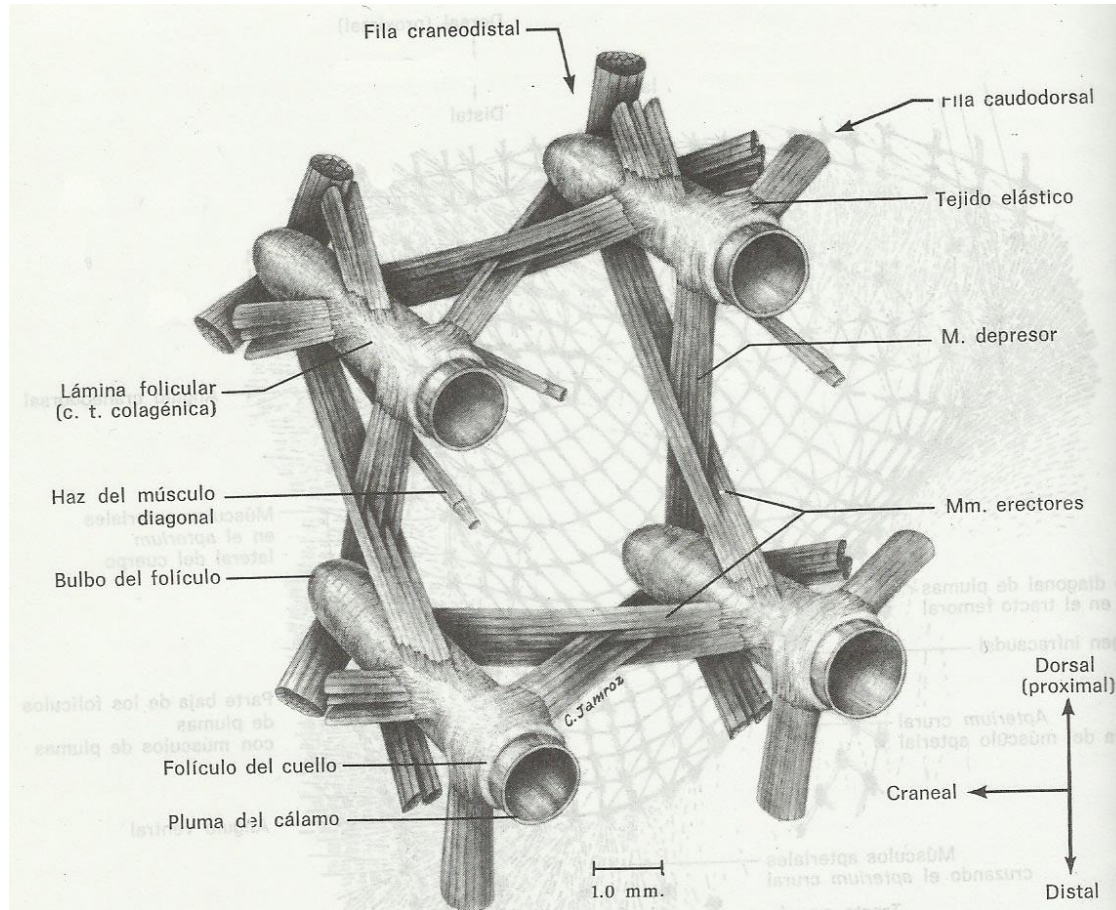


- Eje:
 - cálamo
 - raquis.
- Veleta:
 - Porción plumácea (ordenada)
 - Porción plumosa (desordenada).

Aves, generalidades tegumento.

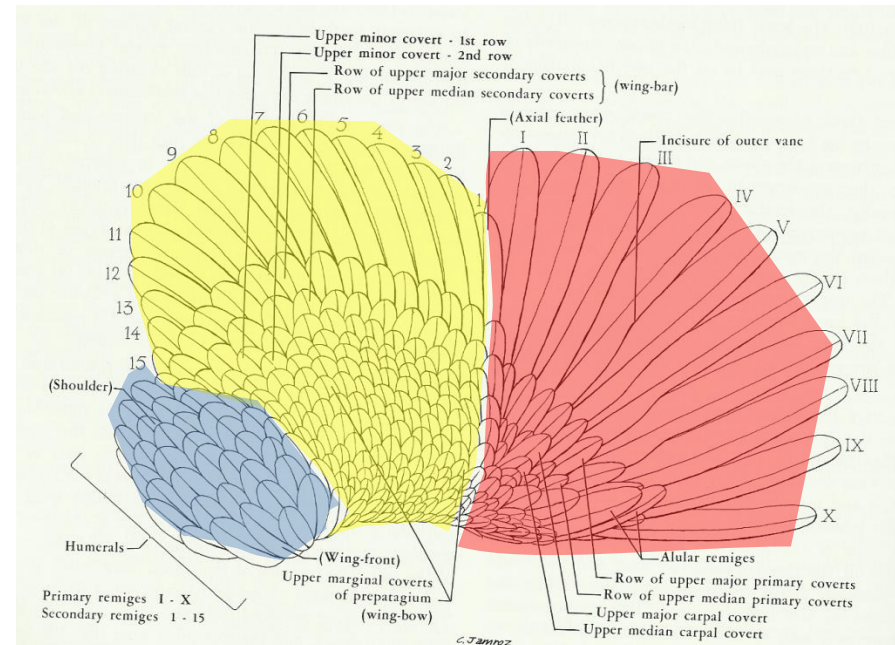
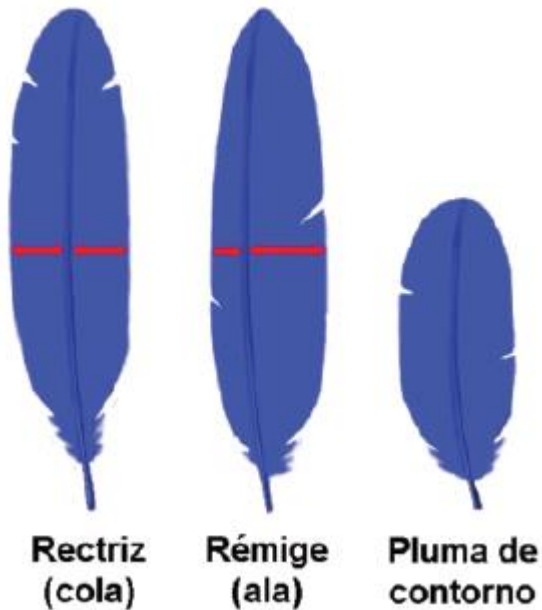


Aves, generalidades tegumento.




Aves, generalidades tegumento.

- Plumas de vuelo y de contorno (genéricas y especializadas).
- Plumas de vuelo:
 - Remeras (rémiges): primarias (mano), secundarias (radio-ulna) y terciarias (húmero).
 - Timoneras (réctrices).
 - Cobertoras (téctrices).

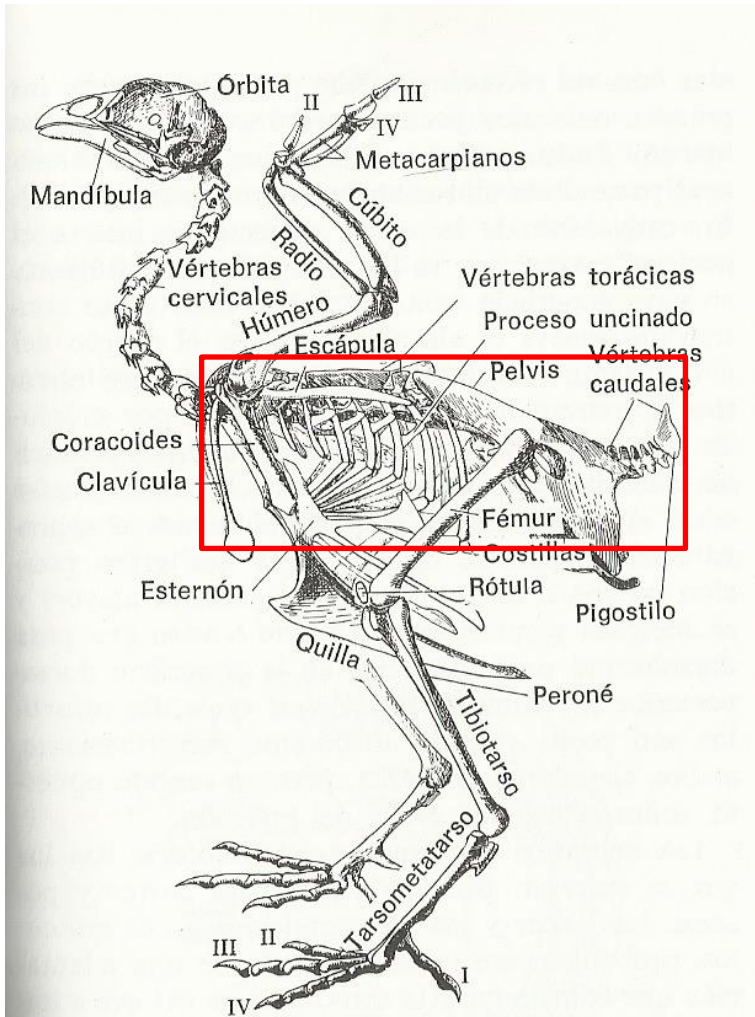


Aves, generalidades tegumento.

- Plumas especializadas:
 - Plumón: no poseen raquis (sólo cálamo) y sus barbas están desordenadas para mantener el calor.
 - Semipluma: como plumón, pero posee raquis y cálamo. Es una pluma intermedia entre un plumón y una pluma de contorno.



Aves, generalidades osteología.



Vértebrae torácicas (4-6) fusionadas (no en anseriformes).

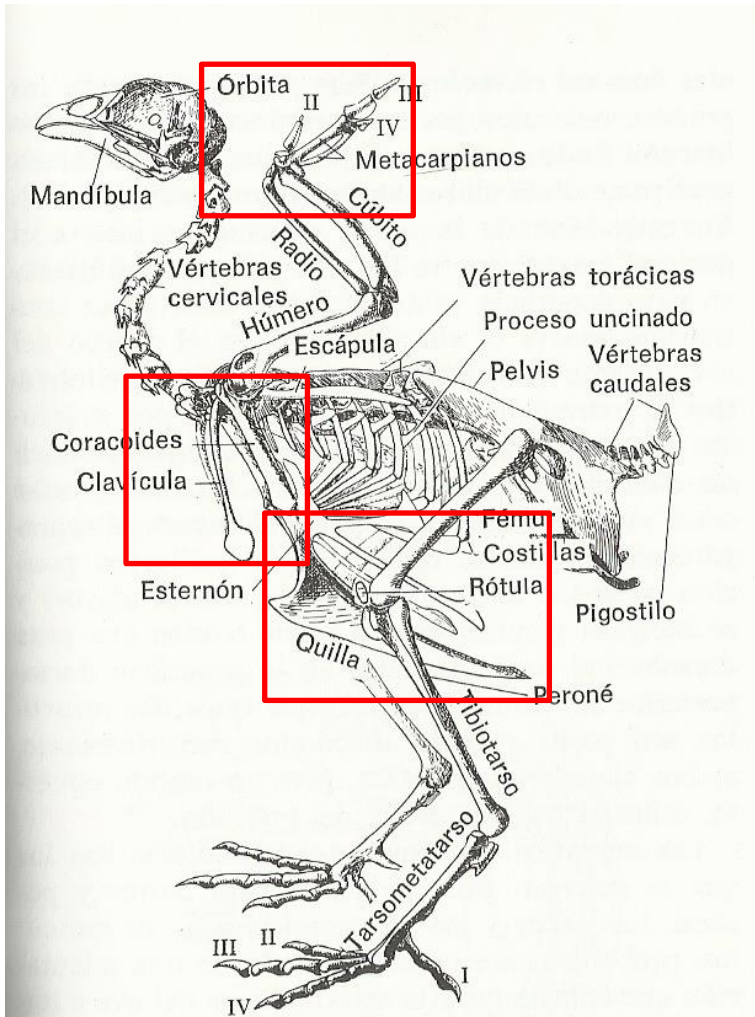
Vértebrae lumbares y sacras fusionadas e una estructura denominada sinsacro.

Vértebrae caudales.

Pigostilo: importante en aves voladoras (inserción de plumas), a este nivel también se encuentran las glándulas oleosas o uropigiales (no en palomas ni en algunos loros) que poseen importancia en acuáticas.

Costillas: procesos uncinados (dan mayor rigidez a la caja torácica).

Aves, generalidades osteología.



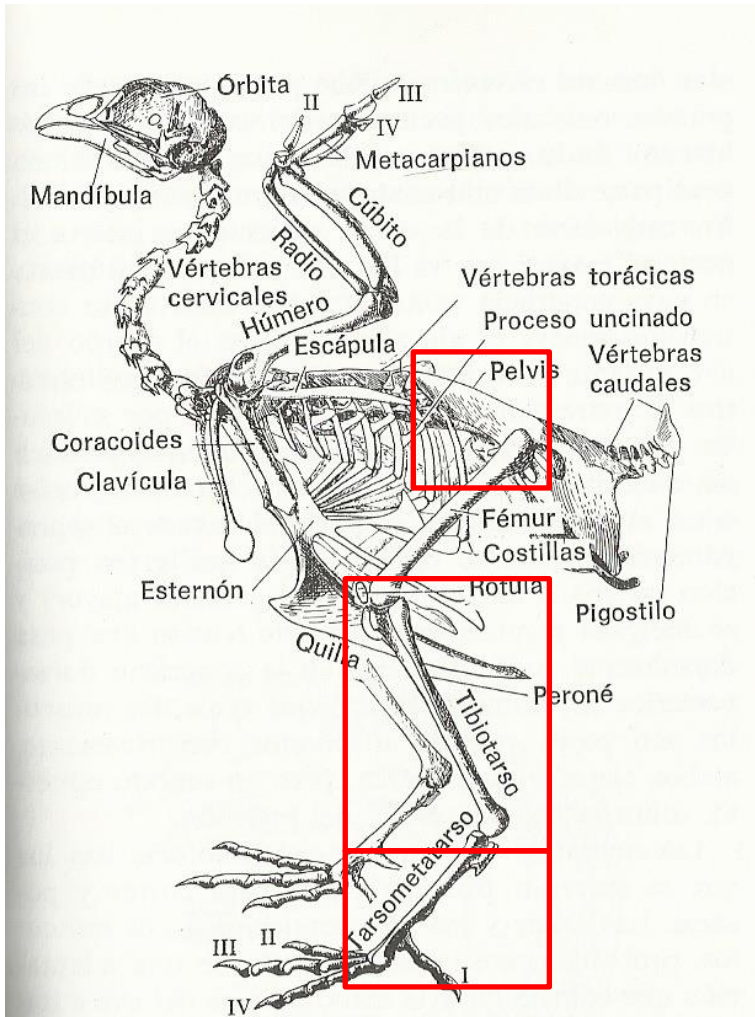
Esternón: posee una estructura denominada quilla o carina esternal, que es el lugar de inserción de músculos pectorales.

Fúrcula: clavículas fusionadas entre sí.

Hueso carpometacarpiano: Son los huesos del carpo y los huesos metacarpianos II, III y IV fusionados entre sí.

Aves conservan dedos II (dos falanges) , III (una falange) y IV (una falange).

Aves, generalidades osteología.

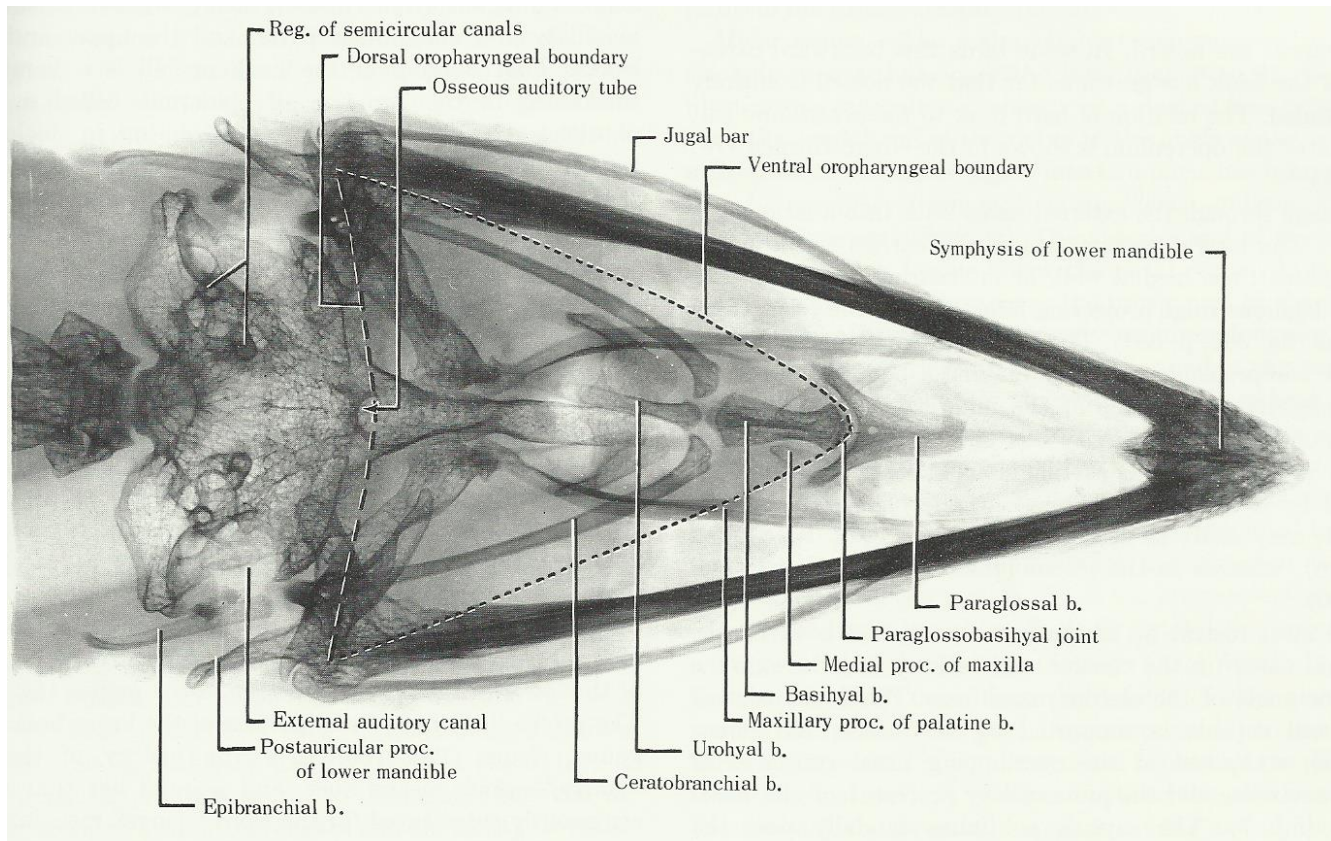


Ilium: articula con el sinsacro.

Tibiotarso: Es la fusión de la tibia con la fila proximal del tarso (es el hueso de mayor desarrollo del mb pélvico).

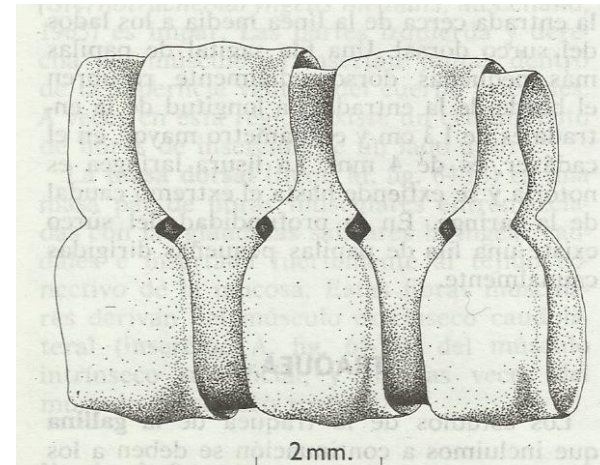
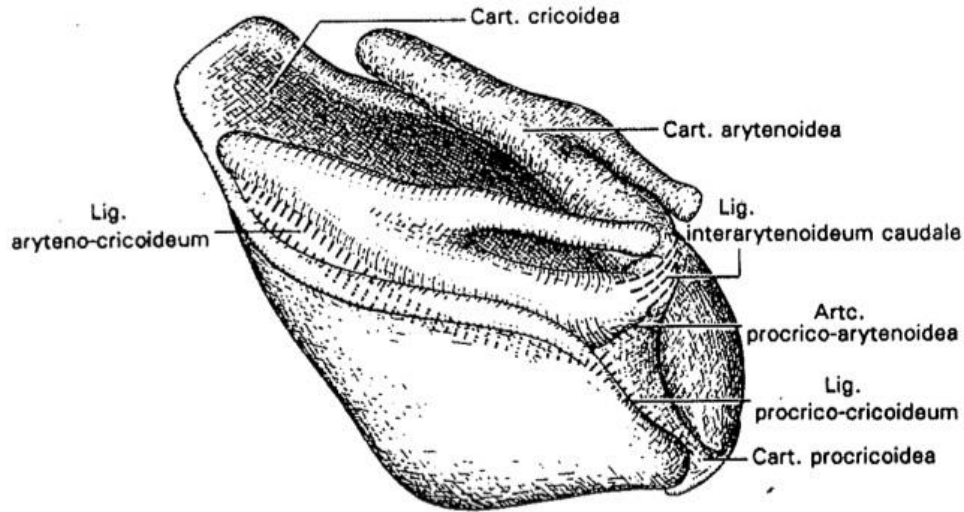
Tarsometatarso: Es la fusión de la fila distal del tarso con los metatarsos.

Aves, generalidades osteología.

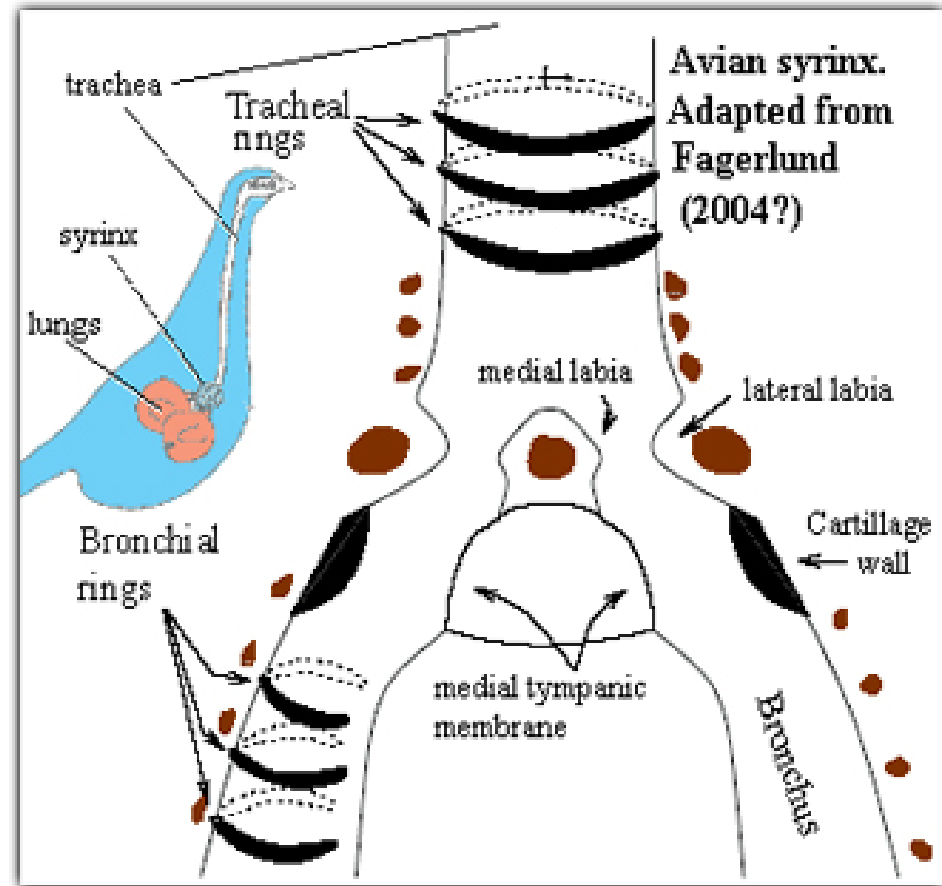


La lengua en aves es rígida, producto de la presencia del hueso paraglosal, que articula hacia caudal con el hueso basihioides.

Aves, generalidades sistema respiratorio

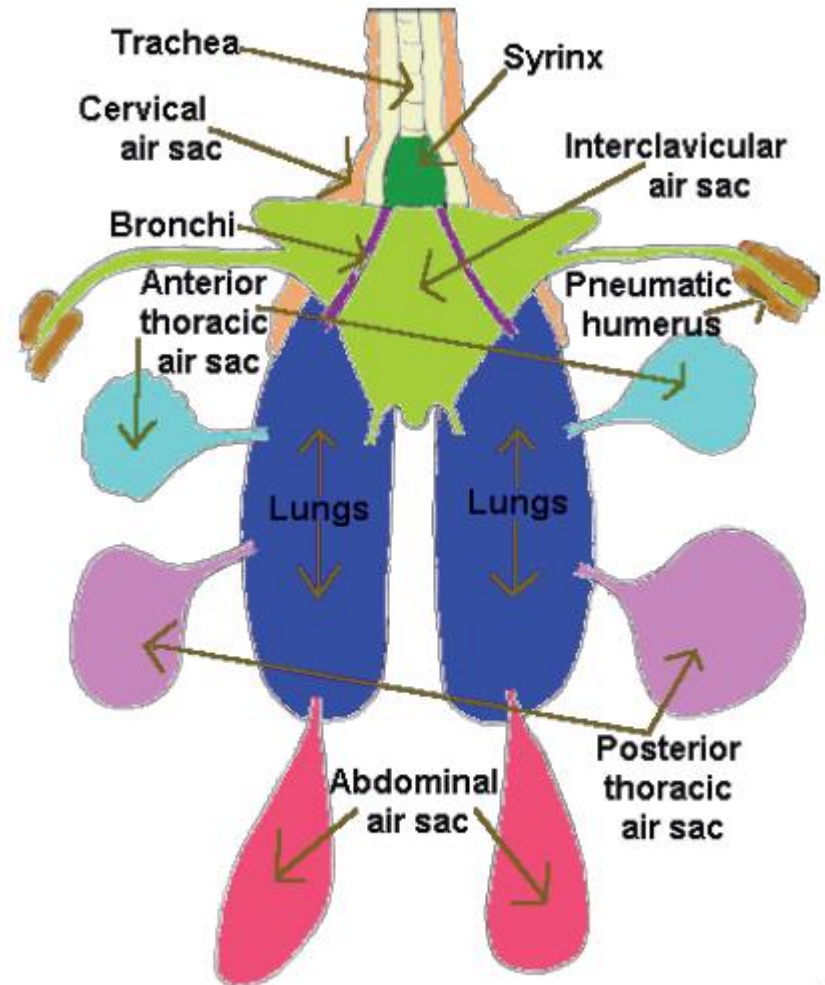


Aves, generalidades sistema respiratorio



Aves, generalidades sistema respiratorio

Producto de las altas tasas metabólicas de las aves, existe un gran requerimiento de oxígeno por parte de estas, por lo que se hace necesaria la presencia de un sistema que mantenga un flujo constante de O₂ en los pulmones (sacos aéreos).



Aves, generalidades sistema respiratorio

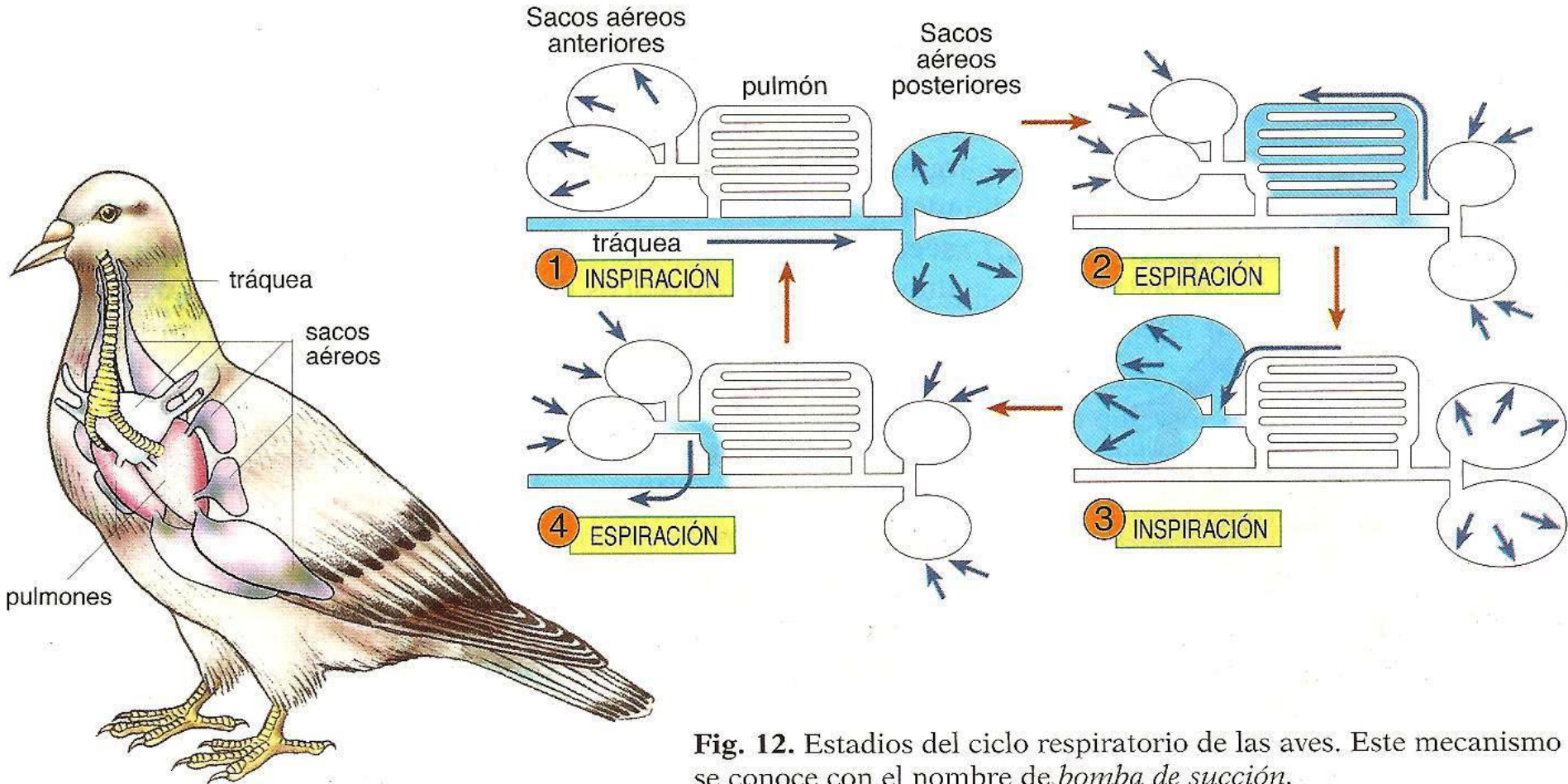
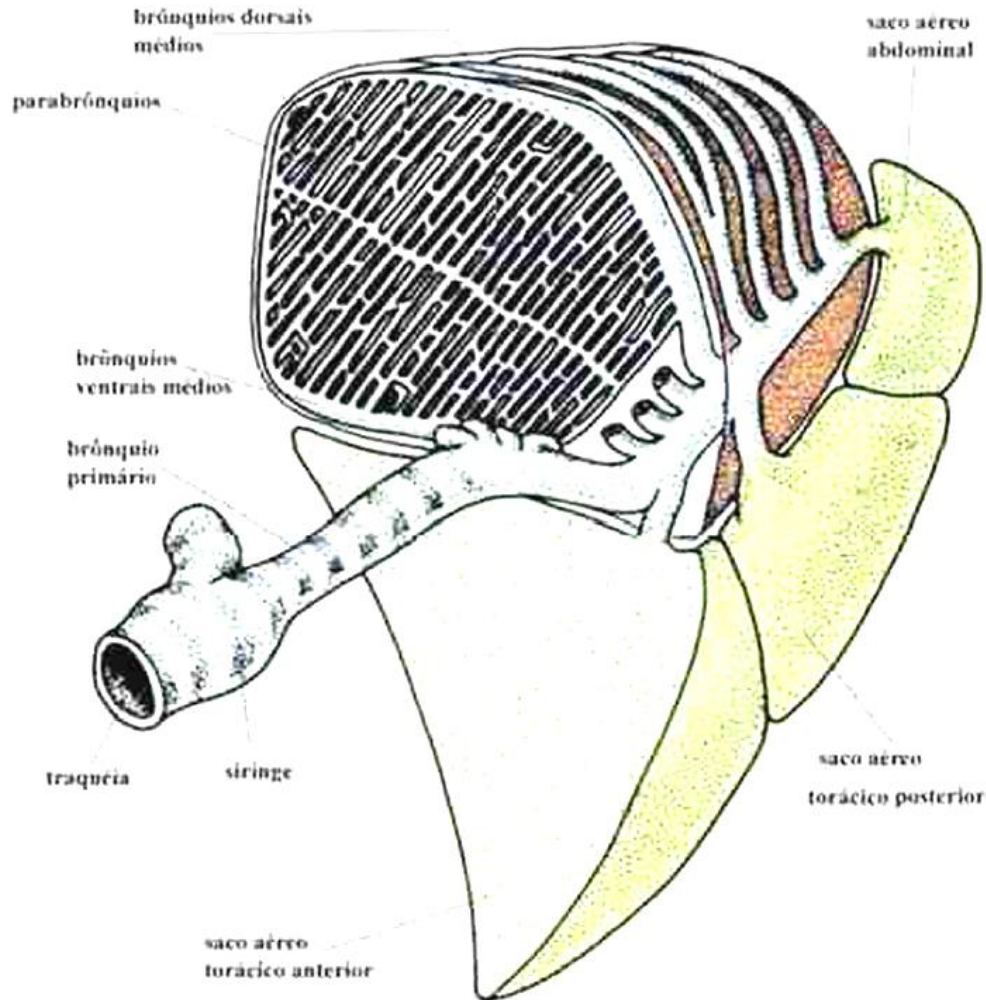


Fig. 12. Estadios del ciclo respiratorio de las aves. Este mecanismo se conoce con el nombre de *bomba de succión*.

Aves, generalidades sistema respiratorio



Aves, generalidades sistema cardiovascular.

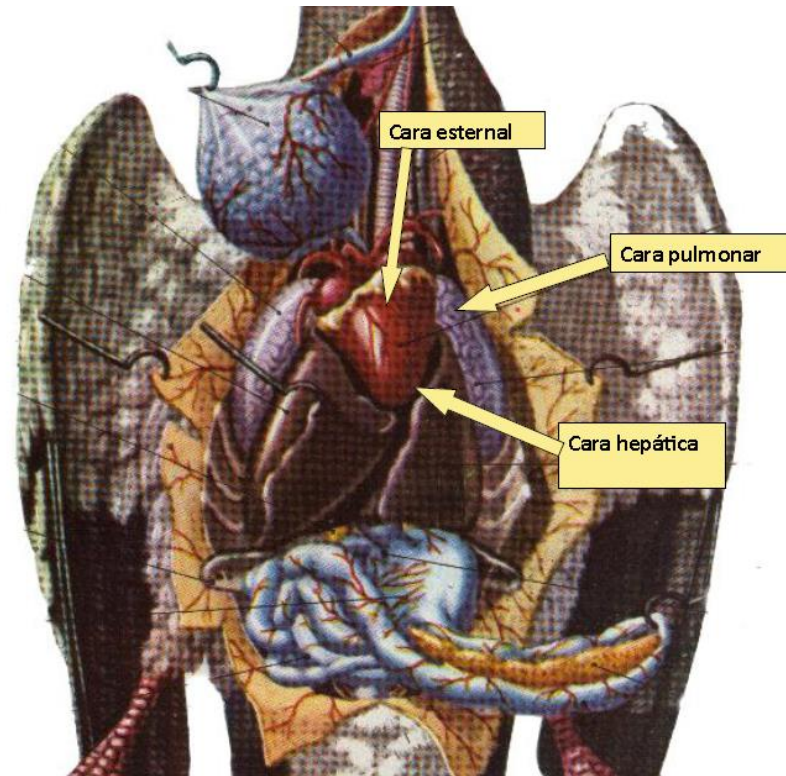


Imagen extraída de clase del Dr. Ismael Concha Albornoz: Anatomía de las aves, Diplomado Medicina de Animales Exóticos, Universidad Santo Tomás, sede Santiago.

Aves, generalidades sistema cardiovascular.

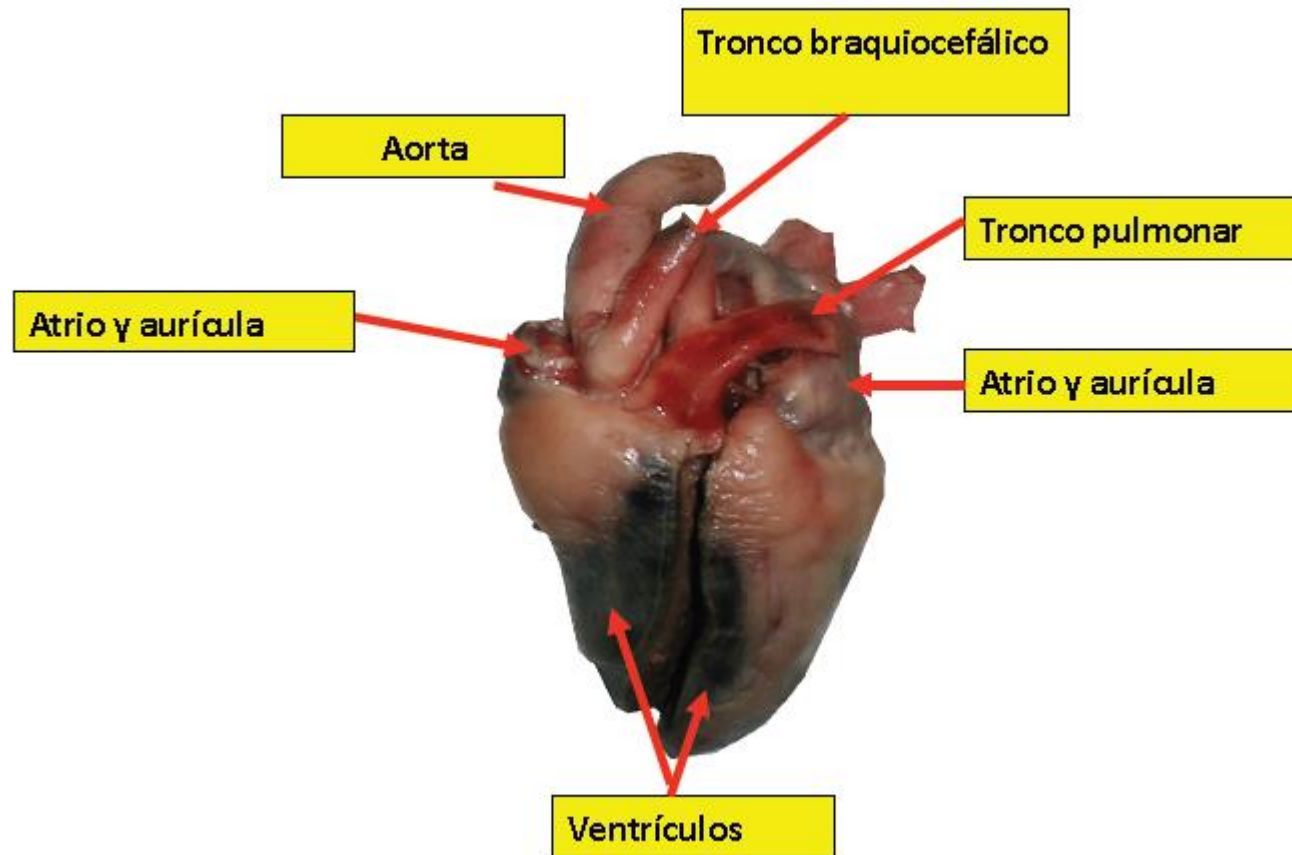


Imagen extraída de clase del Dr. Ismael Concha Albornoz: Anatomía de las aves, Diplomado Medicina de Animales Exóticos, Universidad Santo Tomás, sede Santiago.

Aves, generalidades sistema cardiovascular.

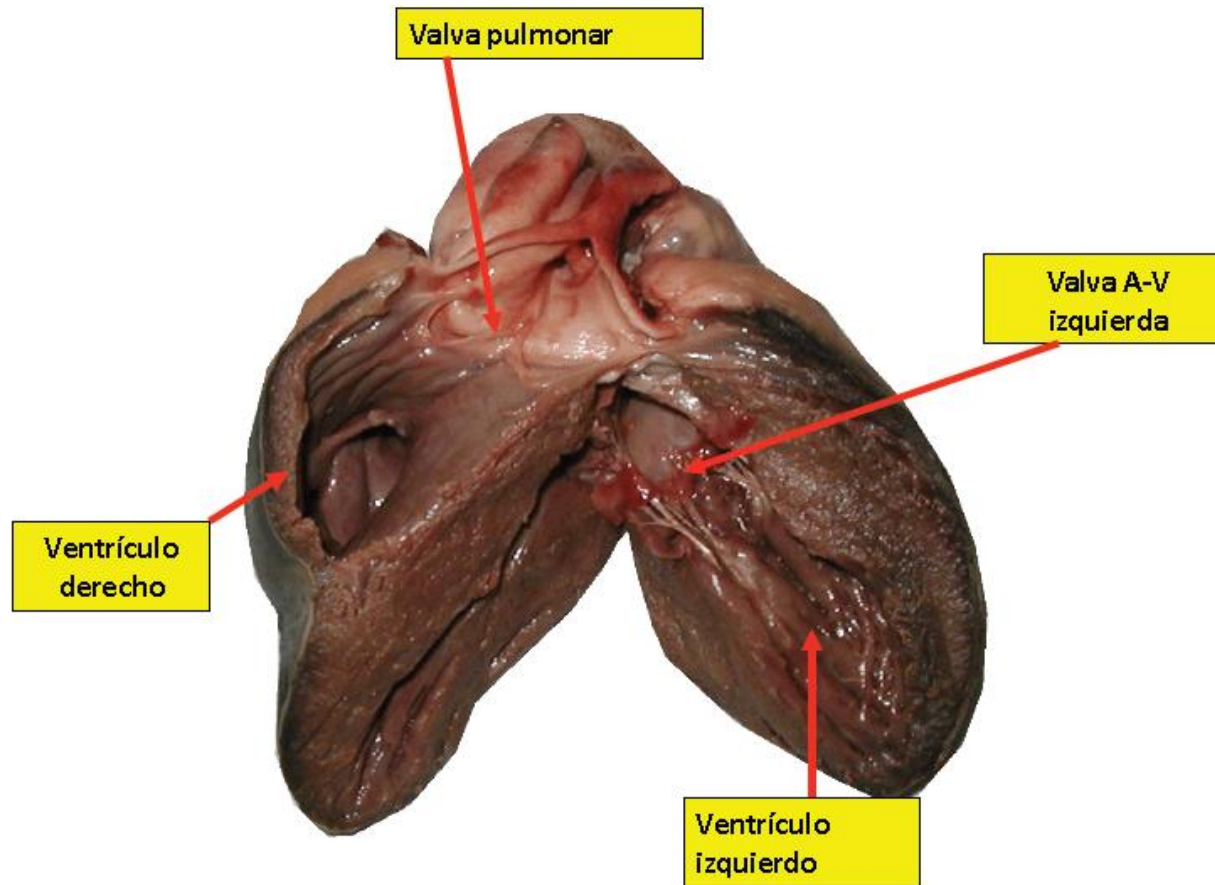


Imagen extraída de clase del Dr. Ismael Concha Albornoz: Anatomía de las aves, Diplomado Medicina de Animales Exóticos, Universidad Santo Tomás, sede Santiago.

Aves, generalidades sistema cardiovascular.

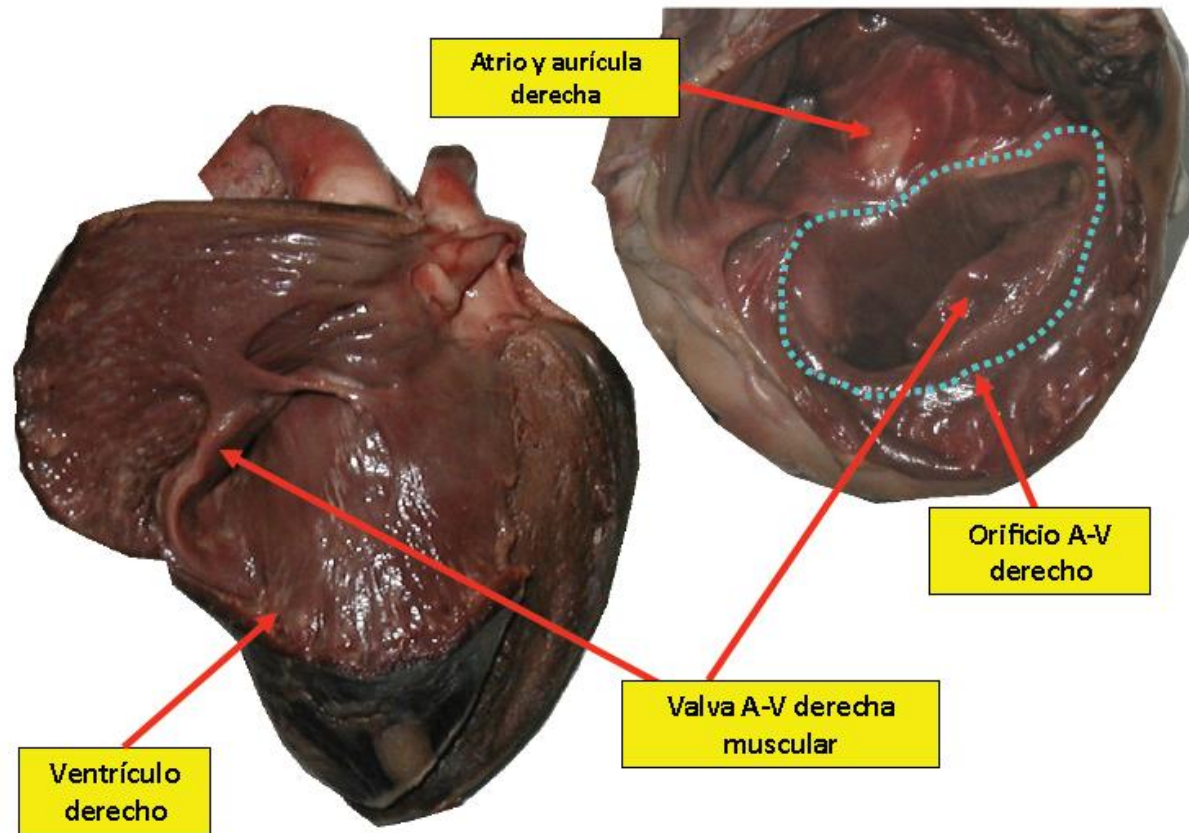


Imagen extraída de clase del Dr. Ismael Concha Albornoz: Anatomía de las aves, Diplomado Medicina de Animales Exóticos, Universidad Santo Tomás, sede Santiago.

Aves, generalidades sistema digestivo.

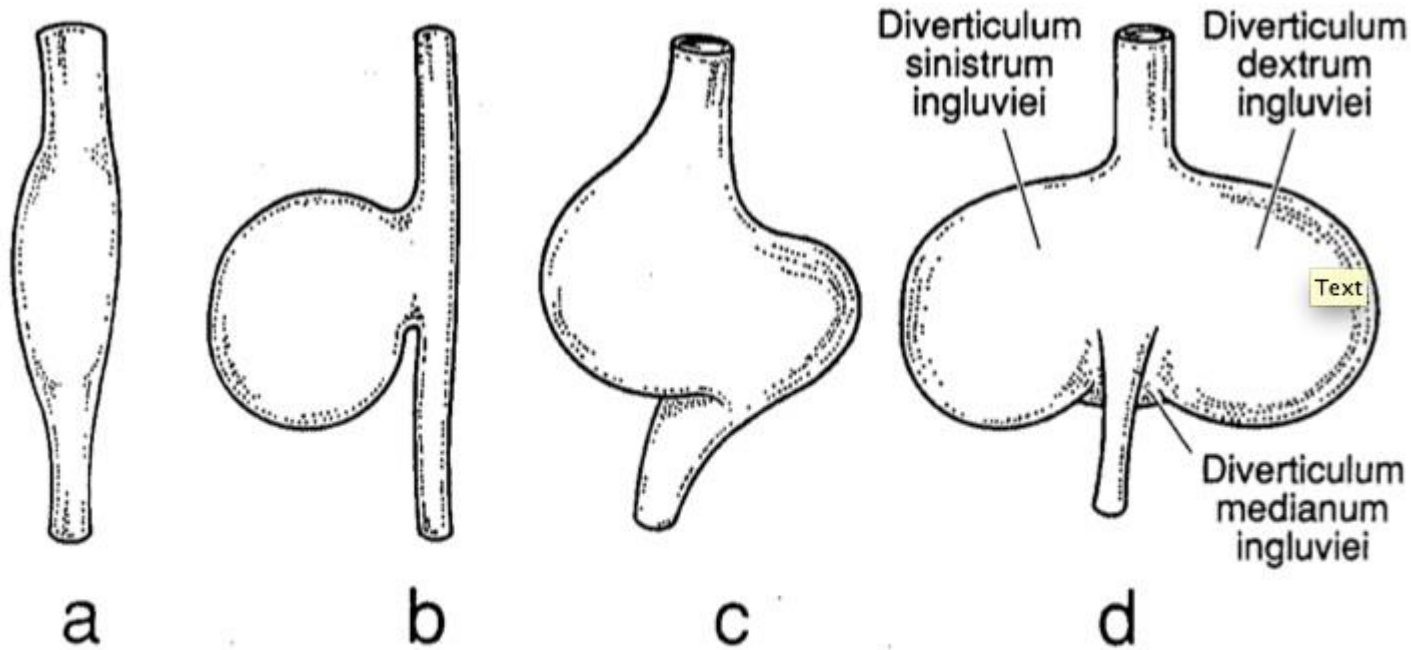
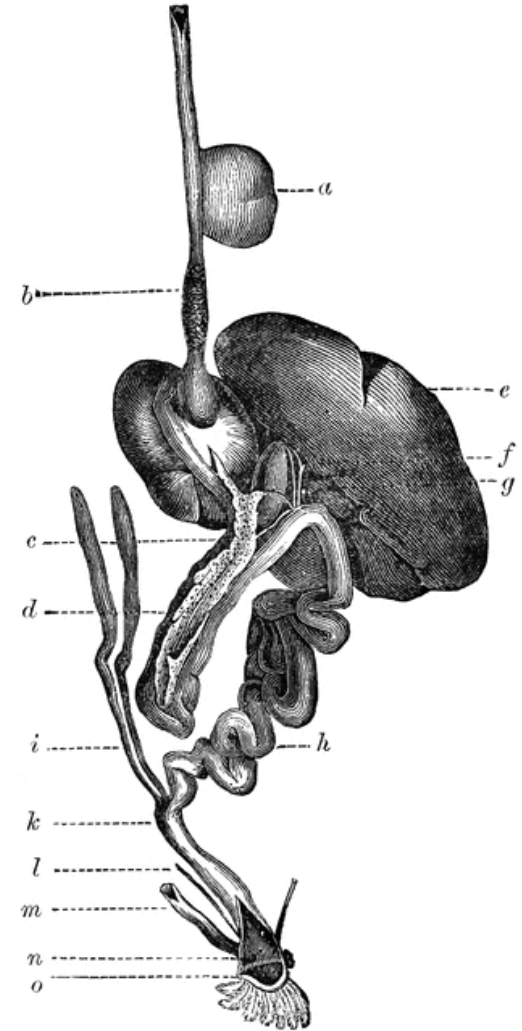
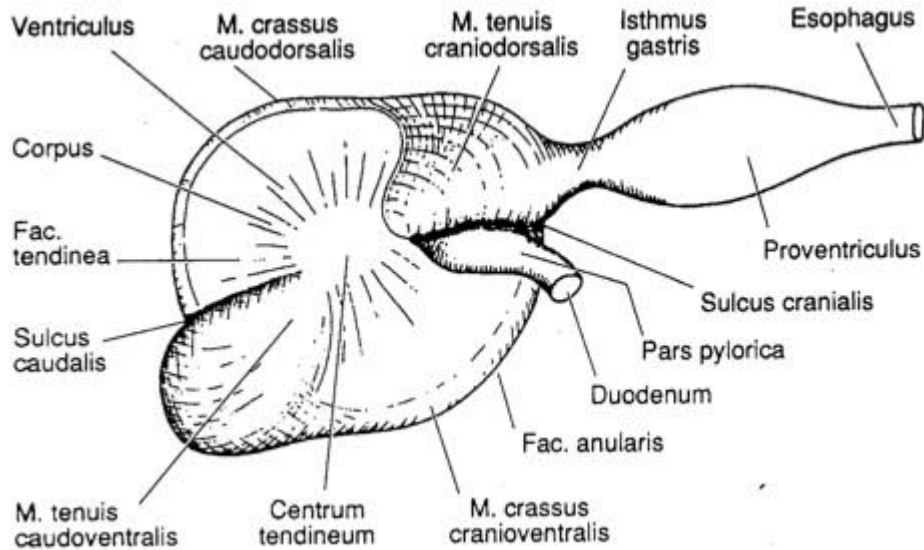
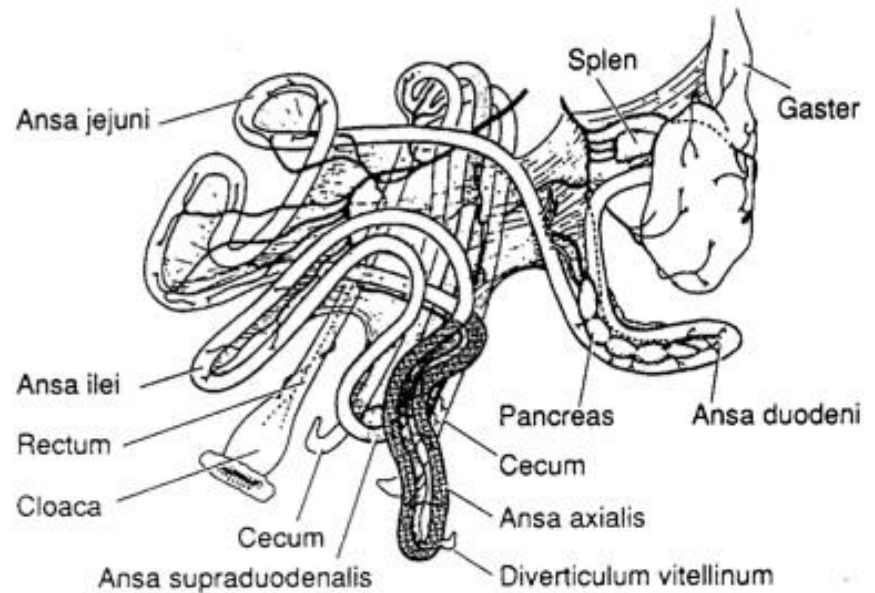
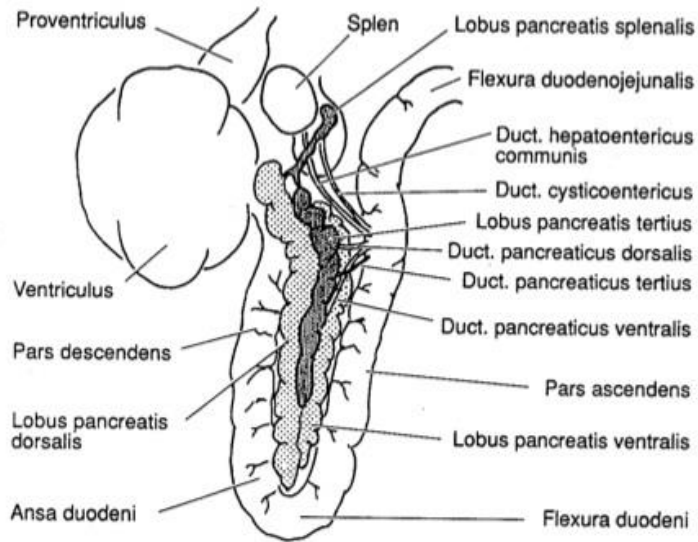


Fig. 9.5. Examples of the crop (Ingluvies). (a) Great Cormorant (*Phalacrocorax carbo*); (b) Peafowl (*Pavo cristatus*); (c) Budgerigar (*Melopsittacus undulatus*); and (d) *Columba*. Ventral views except (d) which is a dorsal view. (a) and (b) from Pernkopf and Lehner (1937); (c) and (d) from McLelland (1979), reproduced by permission of Academic Press, London and New York.

Aves, generalidades sistema digestivo.



Aves, generalidades sistema digestivo.



Aves, generalidades sistema urogenital.

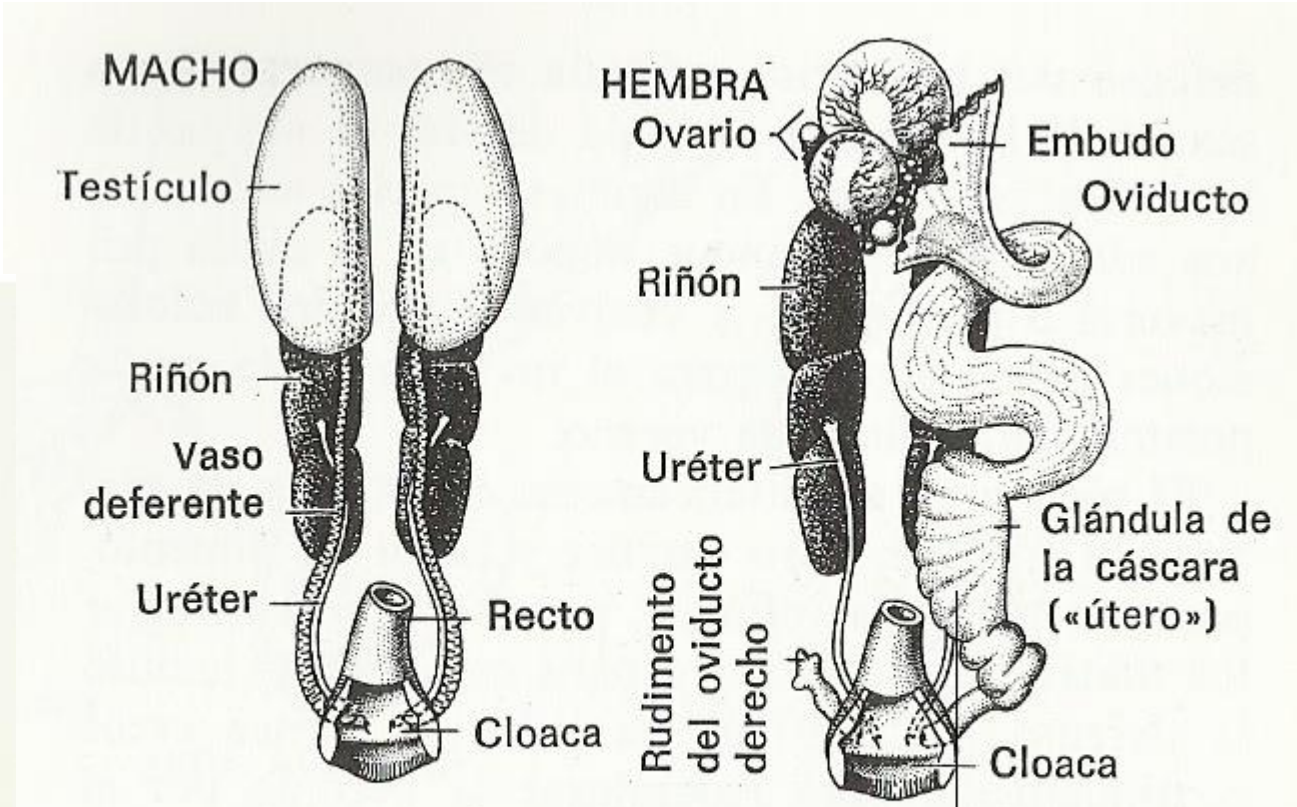
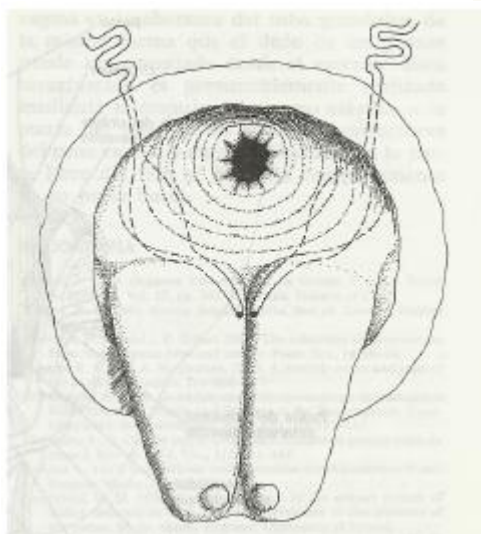



Fig. 33-11 Sistemas urogenitales del pollo doméstico, vistos ventralmente. Cloaca abierta para mostrar la salida de los conductos.



Universidad Santo Tomás.
Escuela de Medicina Veterinaria.
Anatomía II.

Generalidades de anatomía de reptiles y aves.

Dr. César Caro Munizaga, MV.